

На правах рукописи

ХРОМУШИНА АЛЁНА ВАЛЕРИЕВНА

**ОБОСНОВАНИЕ ВЫБОРА МЕТОДА ЗАМЕЩЕНИЯ ДЕФЕКТОВ ПРИ
ХИРУРГИЧЕСКОМ ЛЕЧЕНИИ ЗЛОКАЧЕСТВЕННЫХ ОПУХОЛЕЙ
СЛИЗИСТОЙ ОБОЛОЧКИ
ПОЛОСТИ РТА И ЯЗЫКА T1, T2**

14.01.14 — Стоматология

14.01.12 — Онкология

АВТОРЕФЕРАТ

диссертации на соискание ученой степени
кандидата медицинских наук

Москва — 2021

Работа выполнена на кафедре челюстно-лицевой хирургии и хирургической стоматологии медицинского института Федерального государственного автономного образовательного учреждения высшего образования «Российский университет дружбы народов (РУДН)»

Научный руководитель:

доктор медицинских наук, профессор,
член-корреспондент РАН **Иванов Сергей Юрьевич**

Научный руководитель:

доктор медицинских наук **Задеренко Игорь Александрович**

Официальные оппоненты:

Аванесов Анатолий Михайлович — доктор медицинских наук, профессор, заведующий кафедрой общей стоматологии ФГАОУ ВО «Российский университет дружбы народов»

Подвязников Сергей Олегович — доктор медицинских наук, профессор кафедры онкологии и паллиативной медицины имени академика А. И. Савицкого РМАНПО

Ведущая организация: Федеральное государственное бюджетное образовательное учреждение высшего образования «Московский государственный медико-стоматологический университет имени А. И. Евдокимова» Министерства здравоохранения Российской Федерации

Защита диссертации состоится «26» января 2022 г. в 15:00 часов на заседании диссертационного совета ПДС 0300.007 при Федеральном государственном автономном образовательном учреждении высшего образования «Российский университет дружбы народов» по адресу: 117198, г. Москва, ул. Миклухо-Маклая, д. 6.

С диссертацией можно ознакомиться в читальном зале УНИБЦ (научная библиотека) по адресу: 117198, г. Москва, ул. Миклухо-Маклая, д. 6 и на сайте организации ФГАОУ ВО «Российский университет дружбы народов» <http://dissovet.rudn.ru>.

Автореферат разослан «24» декабря 2021 г.

Ученый секретарь

диссертационного совета ПДС 0300.007

кандидат медицинских наук

Душина Галина Николаевна

ОБЩАЯ ХАРАКТЕРИСТИКА РАБОТЫ

Актуальность темы исследования

Злокачественные новообразования (ЗНО) являются одной из значимых социальных проблем во всем мире. Онкологические заболевания занимают лидирующие позиции в смертности и инвалидизации населения, причем основная масса заболевших приходится на трудоспособную часть общества.

Исследования последних лет отражают неуклонный рост заболеваемости и смертности от злокачественных новообразований, в том числе от опухолей головы и шеи. В мире ежегодно выявляется около 400 тысяч новых случаев злокачественных новообразований орофарингеальной зоны.

По статистике онкологических заболеваний, в России в 2019 году впервые выявлен 640 391 случай злокачественных новообразований (прирост 2,5% с 2018 года), среди которых 11 977 новых случаев злокачественных новообразований полости рта и губы. Показатель среднегодового темпа прироста и у мужчин, и у женщин составил 2,98%, средний возраст больных с впервые установленным диагнозом ЗНО полости рта составил 61 год.

Основным методом лечения злокачественных опухолей в области головы и шеи остается хирургическое лечение, однако дефекты, образующиеся после расширенно-комбинированных операций, приводят к выраженным эстетическим и функциональным нарушениям.

В настоящее время в практику вошли и широко применяются различные варианты реконструктивно-пластических операций с использованием местных тканей, перемещенных лоскутов на питающей ножке с сосудистым осевым рисунком, артериализированные лоскуты. Также используются свободно пересаженные лоскуты, в том числе лоскуты с микрососудистым анастомозом и комбинация различных методик.

При планировании обширно-комбинированных операций с реконструкцией необходимо учитывать особенности анатомии и физиологии как реципиентной

зоны, так и используемых донорских тканей и их свойства: контур, цвет, кровоснабжение, наличие в лоскуте сально-волосяных единиц. Точный учет этой информации позволяет разработать обоснованный хирургический план. Необходимо учитывать следующее очень важное положение: сроки между этапами комбинированного лечения, а именно промежуток между оперативным вмешательством и лучевой терапией, должны составлять не более 4–6 недель. В связи с этим способ замещения дефекта должен обеспечить быструю реабилитацию больного в постоперационном периоде и иметь наименьшую вероятность развития ближайших и отдаленных осложнений. Предоперационное планирование — очень важный этап, определяющий успех проведенного хирургического лечения, качество жизни пациента, его социальную и трудовую реабилитацию.

Степень разработанности темы исследования

Ввиду высокой распространенности и роста новых случаев злокачественных новообразований с локализацией в полости рта вопросы повышения эффективности лечения больных являются наиболее актуальными.

Хирургическое лечение, проводимое при лечении опухолей, приводит к функциональным и эстетическим дефектам, требующим устранения. Анализ данных литературы показывает наличие большого количества пластического материала для замещения, однако отсутствуют систематизированные данные, какие способы реконструкции предпочтительней использовать для устранения дефектов, образующихся после хирургического лечения опухолей полости рта, соответствующих символам T1, T2.

Цель исследования

Целью настоящего исследования является улучшение результатов лечения, качества жизни и сокращение сроков реабилитации пациентов со

злокачественными опухолями полости рта и языка, соответствующих символам T1, T2, путем уменьшения количества возможных осложнений и сохранения интервалов между этапами комбинированного лечения.

Задачи исследования

1. Провести анализ частоты встречаемости злокачественных опухолей полости рта, соответствующих символам T1, T2.
2. Изучить существующие методики замещения дефекта после хирургического лечения рака полости рта и языка.
3. Исследовать частоту встречаемости и степень выраженности осложнений при выполнении различных методик замещения дефектов.
4. Разработать, апробировать в клинике и оценить эффективность нового способа замещения дефекта полости рта местными тканями.
4. Исследовать сроки реабилитации больных в стационаре после проведения хирургического лечения.
5. Провести оценку качества жизни пациентов после проведенного лечения в зависимости от применяемых методик замещения дефектов полости рта.

Научная новизна

1. Проведен анализ эффективности применения различных методик пластического замещения дефекта после хирургического лечения злокачественных опухолей полости рта и языка, соответствующих символам T1, T2, в зависимости от общеклинических факторов, от вида пластики дефекта, времени пребывания в стационаре, соблюдения сроков между этапами комбинированного лечения.

2. Разработана новая методика пластического замещения комбинированного дефекта переднего отдела дна полости рта местными тканями (авторское свидетельство № 2753603).

3. Проведена сравнительная оценка возникших осложнений в зависимости от способа замещения дефекта в полости рта.

Теоретическая и практическая значимость

Данные, полученные в ходе исследования, помогли улучшить результаты лечения больных со злокачественными новообразованиями полости рта и языка T1, T2. Оптимизированы методологические подходы к выбору замещения дефектов у данной группы пациентов. Основные положения диссертационной работы используются в учебном процессе кафедры челюстно-лицевой хирургии и хирургической стоматологии МИ РУДН, а также при обучении клинических ординаторов отделения хирургических методов лечения № 10 (опухолей головы и шеи) ФГБУ «НМИЦ онкологии имени Н. Н. Блохина».

Положения, выносимые на защиту

1. Использование лоскутов из близлежащих анатомических областей снижает травматичность операции, уменьшает сроки реабилитации больных.

2. Разработан и внедрен в клиническую практику мостовидный лоскут для замещения дефектов передних отделов дна полости рта и альвеолярной части нижней челюсти у пациентов с опухолями T1, T2.

3. Применение лоскутов из близлежащих анатомических областей способствует соблюдению сроков между этапами комбинированного лечения.

Степень достоверности

Достоверность результатов диссертационного исследования подтверждается достаточным количеством наблюдений, современными методами исследования, которые соответствуют цели и поставленным задачам. Сформулированные в тексте диссертации научные положения, выводы и практические рекомендации основаны на фактических данных, продемонстрированных в приведенных таблицах и рисунках. Статистический анализ и интерпретация полученных результатов проведены с использованием современных методов обработки информации и статистического анализа.

Апробация результатов

Основные положения диссертации были доложены, обсуждены и одобрены на заседании кафедры челюстно-лицевой хирургии и хирургической стоматологии ФГАОУ ВО РУДН (протокол № 0300-34-04/35 от 24.06.2021 года).

Материалы работы доложены на межвузовской конференции «Актуальные вопросы стоматологии», Москва, 2020 год.

Личный вклад автора

Автор провел анализ зарубежных и отечественных литературных источников по теме диссертационного исследования. Автором разработан дизайн проводимого исследования. Автор разработал новый способ пластического замещения дефекта (авторское свидетельство № 2753603). Автор принимал участие в оперативных вмешательствах и самостоятельно оперировал больных со злокачественными опухолями T1, T2. Автором проведены анализ историй болезни пациентов, обработка полученной информации, анализ результатов лечения, возникших осложнений, на основании которых сделаны обоснованные и достоверные выводы. Автором были разработаны практические рекомендации.

Внедрение результатов исследования в практику

Данные диссертационного исследования используются в практической работе онкологического отделения хирургических методов лечения № 10 (опухолей головы и шеи) Федерального государственного бюджетного учреждения «Национальный медицинский исследовательский центр онкологии имени Н. Н. Блохина» Минздрава России.

Использование результатов диссертационной работы позволило повысить эффективность лечения и реабилитацию пациентов, а также более успешно решать задачи по выбору способа замещения дефектов при лечении злокачественных опухолей полости рта и языка T1, T2.

Внедрен в практику новый способ пластического замещения дефекта переднего отдела нижней челюсти — мостовидный лоскут.

Публикации

По теме диссертации опубликовано 8 работ, из них 3 работы — в рецензируемых научных изданиях, рекомендованных «Перечнем РУДН», «Перечнем ВАК», 3 — в рецензируемом научном издании, индексируемом в международной базе данных «Scopus». Также получен Патент на изобретение № 2753603.

Объем и структура диссертации

Диссертационная работа представлена на 157 страницах машинописного текста, включает: введение, 4 главы, выводы, практические рекомендации, список литературы, приложения к диссертации. Диссертация содержит 29 таблиц и 11 рисунков. Библиографический список содержит 200 источников: 48 российских и 152 зарубежных авторов.

СОДЕРЖАНИЕ РАБОТЫ

Методология и методы исследования

В группу исследования вошли 120 больных со злокачественными новообразованиями полости рта и языка, соответствующие символам T1-2N0-3M0, получавших лечение в онкологическом отделении хирургических методов лечения № 10 (опухолей головы и шеи) НМИЦ онкологии имени Н. Н. Блохина в 2011–2019 годах.

В наше исследование включены 85 (70,8%) пациентов мужского пола и 35 (29,2%) женского пола. Возрастная группа составила от 20 до 75 лет. Наибольшее число пациентов (71 больной) находились в возрастной группе от 50 до 59 лет (39,2%). Мужчин, 35 человек (41,2%), почти в три раза больше, чем женщин — 12 (34,3%), что совпадает с мировыми данными распределения больных злокачественными новообразованиями в области головы и шеи по полу и возрасту. Медиана наблюдения составила от 6,0 до 72,0 месяцев.

Все пациенты были обследованы согласно стандартному протоколу обследования онкологических больных, включающему: морфологическую верификацию диагноза, рентгенографию легких в двух проекциях или КТ по показаниям, ЭГДС, ФЛС, УЗИ брюшной полости и вен нижних конечностей, ЭКГ, ЭХОКГ, анализ крови, мочи, коагулограмму, консультацию специалистов по показаниям. Всем пациентам при необходимости проведена корректирующая терапия либо лечение сопутствующей патологии. При рецидивных опухолях обязательно проводилось КТ с контрастированием или ПЭТ-КТ; для оценки питающих сосудов использовалась ультразвуковая доплерография. Всем больным было возможно проведение радикального лечения. Обязательным критерием включения в исследование являлось проведение хирургического удаления опухоли.

В зависимости от способа замещения дефекта все обследованные пациенты были разделены на три исследуемые группы.

В первую группу вошли 75 пациентов, у которых проведена пластика лоскутами из близлежащих анатомических областей. Из них пластика местными тканями была проведена в 19 случаях, пластика мостовидным лоскутом — в 3 случаях, слизисто-жировым лоскутом с щеки — в 3 случаях, кожно-жировым носогубным лоскутом — в 29 случаях, кожно-мышечным подподбородочным — в 13 случаях, лоскутом с включением подкожной мышцы шеи — в 8 случаях.

Во вторую исследуемую группу вошли 26 пациентов с пластикой лоскутами из отдаленных анатомических областей, среди которых пластика кожно-мышечным лоскутом с включением большой грудной мышцы проводилась у 12 пациентов, лоскутами на микрососудистом анастомозе — у 8 пациентов (из них лучевым — 5 случаев, малоберцовым лоскутом — 3 случая), а также применялись другие способы пластики, такие как использование реваскуляризованного трансплантата с передне-латеральной поверхности бедра — 3 случая, свободного кожного лоскута — 3 случая).

В третью (контрольную) группу вошло 19 больных, которым пластика не проводилась, раневая поверхность закрыта путем «ушивания раны на себя».

Методы статистического анализа

Для статистического анализа был создан кодификатор из 47 пунктов (Приложение № 1).

Сформирована база исследования из историй болезни и амбулаторных карт больных со злокачественными новообразованиями полости рта и языка с помощью стандартного пакета программ Microsoft Excel 7,0 для Windows 2010. В исследовании проводилось сравнение качественных и количественных признаков, характерных для изучаемых групп.

Статистическая обработка, построение диаграмм проводились с помощью программного пакета STATISTIKA 8 фирмы StatSoft Ins. и программы MedCalc для биомедицинской статистики.

Графические рисунки, ряд таблиц и диаграмм выполнены в программе Microsoft Word.

Обработка показателей выполнялась с использованием описательной (среднее значение, медиана) и медико-биологической статистики (относительные и абсолютные частоты, коэффициент достоверности по критерию Стьюдента).

Показатели общей выживаемости получены в результате анализа реальных данных о продолжительности жизни каждого пациента на момент завершения исследования. Оценку провели с помощью метода Каплана-Мейера (1958).

Использовались также статистические методы: ранговая корреляция Спирмана с использованием t-теста критерия Стьюдента, для малых выборок рассчитывались критерий Фишера и критерий Mann-Whitney U test (достоверным считались различия с вероятностью не менее 95%, или «р» менее 0,05).

Разработка нового метода пластического замещения дефекта в полости рта с использованием местных тканей

В соавторстве с сотрудниками онкологического отделения хирургических методов лечения № 10 (опухолей головы и шеи) НМИЦ онкологии имени Н. Н. Блохина был разработан новый способ для замещения дефекта в полости рта с использованием мостовидного лоскута. Данный способ пластики может быть использован для лечения пострезекционных дефектов альвеолярного края нижней челюсти.

Технический результат достигается за счет замещения дефекта тканей альвеолярного края нижней челюсти за счет перемещенного мостовидного слизисто-надкостничного лоскута и включает формирование надкостничного лоскута на вестибулярной поверхности нижней челюсти и слизистого лоскута на внутренней поверхности нижней губы, их перемещение и послойную фиксацию в области дефекта. Способ осуществляется следующим образом. Выполняют краевую резекцию нижней челюсти, удаляют тканевой комплекс с опухолью. Осуществляют гемостаз (рисунок 1).

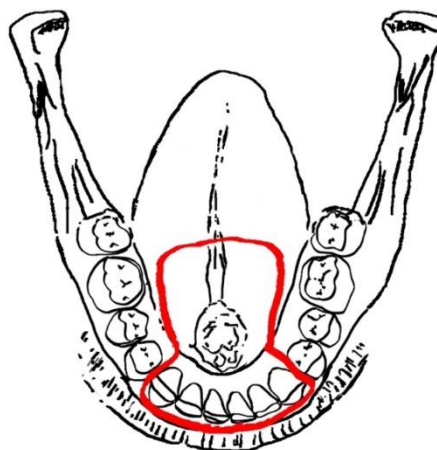


Рисунок 1. Удаление первичной опухоли

Оценивают размеры дефекта (рисунок 2).

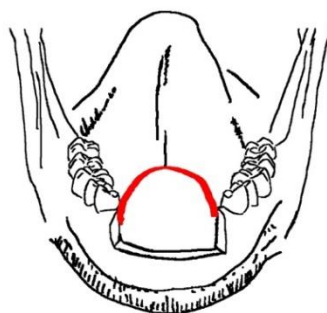


Рисунок 2. Дефект альвеолярной части нижней челюсти после удаления первичной опухоли

Далее рассекают надкостницу и распатором производят отсепаровку мягких тканей субпериостально от вестибулярной поверхности нижней челюсти до ее нижнего края, отступив от границы дефекта по 2 см с каждой стороны латерально. При этом необходимо также сохранить прикрепление мягких тканей в проекции подбородочного отверстия, включив в комплекс мобилизованных тканей нижние альвеолярные сосуды (рисунок 3).

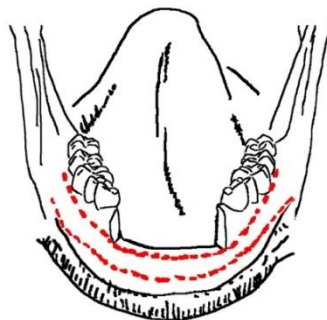


Рисунок 3. Формирование мостовидного лоскута

Затем производят 2 параллельных разреза слизистой преддверия полости рта: по переходной части нижней губы и переходной складке преддверия полости рта в проекции дефекта. Рассекают слизистую, подслизистый слой, далее диссекцию выполняют в слое над круговой мышцей рта, нижнюю губную артерию при этом сохраняют. Затем мобилизуют слизистый и надкостничный лоскуты, сохраняя прикрепление тканей по латеральным краям (рисунок 4).

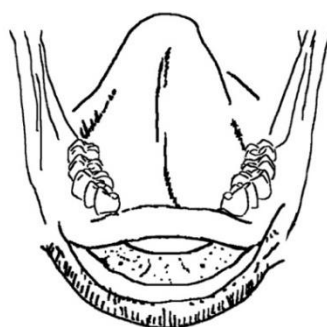


Рисунок 4. Сформированный мостовидный лоскут на вестибулярной поверхности нижней челюсти

Таким образом формируют надкостничный и слизистый мостовидные лоскуты и перемещают их в область дефекта. Задний край надкостничного

лоскута фиксируют трансоссальными швами к опиленой внутренней поверхности нижней челюсти, далее сшивают задний край слизистого лоскута со слизистой дна полости рта; в передних отделах аналогично трансоссальными швами фиксируют передний край надкостничного лоскута. Передний край слизистого лоскута фиксируют к глубокой порции круговой мышцы рта (рисунок 5).

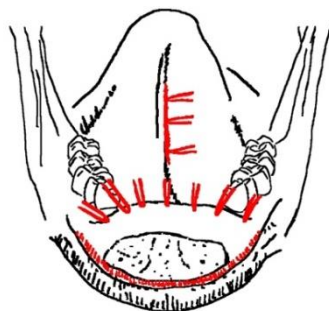


Рисунок 5. Перемещение мостовидного лоскута в область дефекта. Фиксация лоскута

Оставшуюся раневую поверхность нижней губы закрывают валиком, пропитанным водным раствором антисептиков (йодоформ), который оставляют на 9 суток до вторичной эпителизации (рисунок 6).

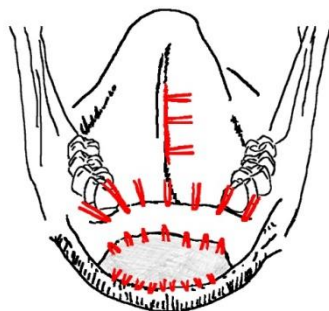


Рисунок 6. Вид операционной раны после фиксации лоскута и наложения йодоформной турунды на реципиентную область

Швы снимаются на 14-е сутки.

Преимуществами способа являются: надежное кровоснабжение комплекса тканей из нижних альвеолярных сосудов и анастомотической сети бассейна лицевой артерии у мест прикрепления мостовидного лоскута; возможность получить лоскут большего размера, чем при использовании слизисто-жирового лоскута с щеки, отсутствие эстетического дефицита донорской области и минимальная травматичность операции, возможность последующего зубочелюстного протезирования.

При использовании данного способа пластического замещения дефекта альвеолярной части нижней челюсти нами не наблюдались осложнения в раннем и позднем постоперационном периоде, больные выписаны в среднем на 10-е сутки после операции, все приступили к последующей лучевой терапии в срок до 4 недель, на 2021 год все пациенты с проведенной пластикой мостовидным лоскутом живы, реабилитированы функционально и социально.

На данный способ получен патент на изобретение (авторское свидетельство № 2753603).

Результаты собственных исследований

Для проведения сравнительного анализа результатов лечения больных в качестве критериев рассматривались: местные и общие осложнения в постоперационном периоде и способы их устранения, сроки госпитализации больных в стационаре, соблюдение сроков между этапами комбинированного лечения, общая 5-летняя выживаемость больных, а также оценивалось качество жизни больных после проведенного лечения.

Оценка возникших осложнений в исследуемых группах

Все обследованные (120 человек) были выписаны из стационара с улучшением. Абсолютное число постоперационных осложнений составило

24 случая (20%), большинство — 14 случаев (58,3%) — наблюдалось во второй исследуемой группе, где применялись лоскуты из отдаленных анатомических областей; 9 случаев (37,5%) — при использовании лоскутов из близлежащих анатомических областей и 1 случай (4,2%) наблюдался в контрольной группе. 5 случаев (20,8%) — при проведении первым этапом лучевой терапии с последующей резекцией опухоли и 19 (79,2%) — при первичном хирургическом лечении.

Среди постоперационных осложнений были выявлены расхождение швов с последующим вторичным заживлением, нагноение раны, остеомиелит, краевой некроз лоскута, образование свища, оростомы, дефект кожного лоскута и другие виды осложнений. Распределение по видам постоперационных осложнений в исследуемых группах представлено в таблице 1.

Таблица 1. Распределение по видам постоперационных осложнений в исследуемых группах

Вид осложнений Группы	Нагноение	Расхождение швов	Остеомиелит	Краевой некроз	Свищи/оростома	Другие осложнения	Всего больных
Первая группа	0	3	1	1	2	2	9
Вторая группа	2	2	1	5	1	3	14
Третья (контрольная) группа	0	1	0	0	0	0	1

В 19 случаях (79,2%) от абсолютного числа постоперационных осложнений (24 случая) требовалось повторное лечение по поводу возникших осложнений: консервативное лечение — 8 случаев (42,1%) и корригирующая хирургия — 11 случаев (57,8%).

Консервативная терапия, включающая антибактериальную терапию препаратами широкого спектра действия групп цефалоспорины, фторхинолоны, защищенные пенициллины, кератопластические препараты (мазь «Солкосерил»), антисептические растворы хлоргексидина биглюконатаа 0,05% (ХГ),

мирамистина 0,01%, требовалась при расхождении швов и заживлении раны вторичным натяжением — 7 случаев (36,8% от числа пациентов, нуждавшихся в повторном лечении по поводу возникших осложнений), а также при нагноении — 1 случай (5,2%).

Корректирующая хирургия требовалась при лечении остеомиелита (2 случая — 10,5%), при закрытии оростомы (3 случая — 15,7%), свищей (3 случая — 5,7%) и при дефекте кожного лоскута (3 случая — 15,7%).

Частота местных осложнений при реконструкции дефектов полости рта свободными или перемещенными лоскутами зависит от общего состояния пациента, состояния раны, проведенного ранее лечения, от вида пластического материала для замещения дефекта и регенеративных возможностей используемых тканей.

Таким образом, при лечении больных со злокачественными новообразованиями полости рта для реконструкции дефекта предпочтение следует отдавать лоскутам с хорошим независимым и некомпрометированным кровоснабжением.

По результату проведенного исследования были выявлены следующие общие осложнения у больных в исследуемых группах: пневмония (1 пациент), инфаркт миокарда (1 пациент), кровотечение (2 пациента), у 1 пациента обострение хронического пиелонефрита, мочекаменной болезни, цистита. Больному с инфарктом миокарда в предоперационном периоде была проведена химиотерапия, у остальных 4 больных с общими осложнениями хирургическое лечение было первичным. Всем пациентам проведено корректирующее лечение по поводу возникших осложнений, 2 больным — гемотрансфузия.

На возникновение общих осложнений влияет в большей степени общее состояние пациента, а не способы пластического замещения дефекта.

Анализ сроков госпитализации больных

Нами были проанализированы сроки нахождения больных на стационарном лечении и определен средний срок для каждой исследуемой группы.

Сроки нахождения в стационаре в исследуемых группах представлены на графике 1.

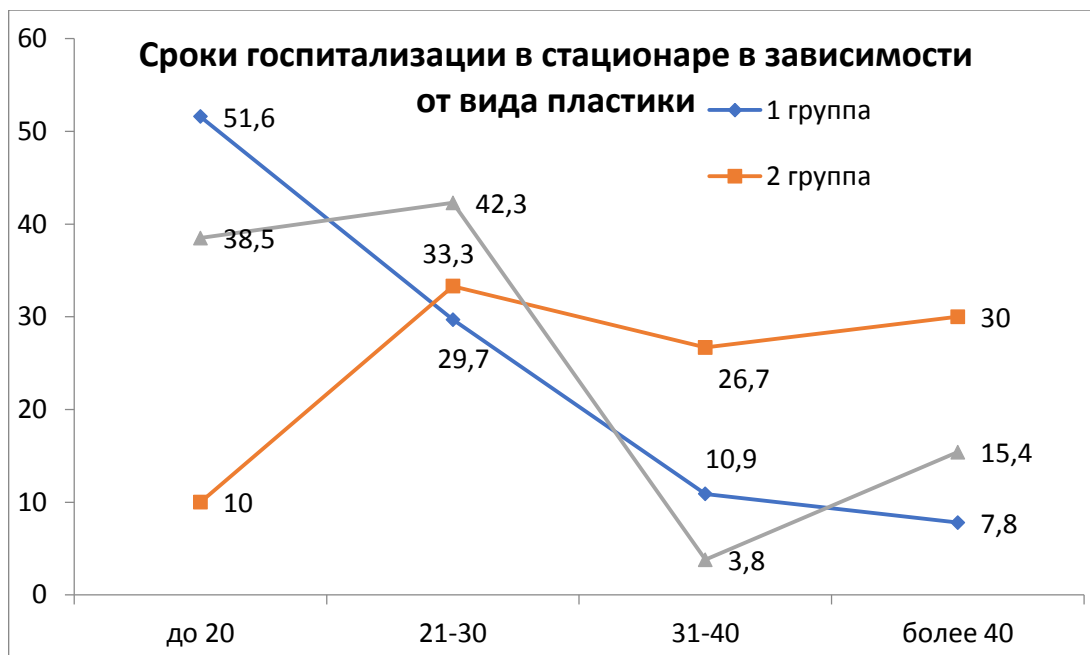


График 1. Сроки госпитализации больных в стационаре в зависимости от вида пластики

Наиболее длительный срок госпитализации больных наблюдался во второй исследуемой группе (средний срок госпитализации составил 35,8 дней), где проводилась пластика лоскутами из отдаленных анатомических областей. Это могло быть связано с большей травматичностью операций, большим количеством осложнений в данной группе наблюдения.

В первой исследуемой группе и группе контроля средний срок нахождения больных в стационаре был примерно одинаковым — 24,5 и 25,1 дней соответственно (разница статистически достоверна $p < 0,001$), что позволяет сделать вывод, что пластика лоскутами из близлежащих анатомических областей при хирургическом лечении злокачественных опухолей полости рта не

увеличивает срок пребывания больных в стационаре. Наибольший срок госпитализации больных из данной группы наблюдался у больных с осложнениями после проведения оперативного вмешательства.

Оценка общей выживаемости в зависимости от вида пластики

Нами был проведен расчет общей выживаемости на основе реальных данных о длительности жизни каждого больного на момент завершения исследования. Оценку провели с использованием метода Каплана-Мейера (1958). Медиана выживаемости представлена в графике 2.

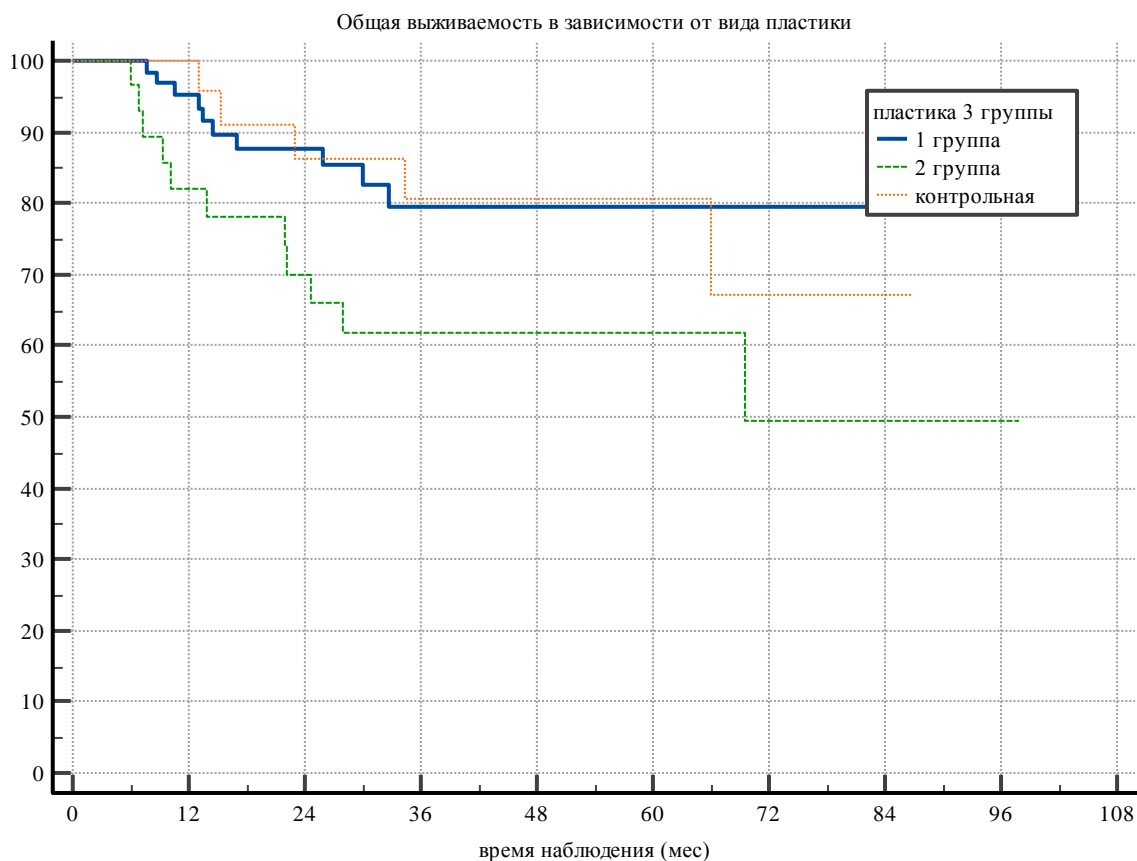


График 2. Общая выживаемость пациентов в зависимости от вида пластики

По состоянию на 2021 год жизненный статус прослежен у 68 больных (21,67%). 39 больных из первой исследуемой группы, 20 больных из второй, в группе, где пластика не проводилась, жизненный статус прослежен у 21 больного.

Таблица 2. Жизненный статус больных в группах исследования

Жизненный статус	Первая группа		Вторая группа		Пластика не проводилась	
	Абс.	Отн., %	Абс.	Отн., %	Абс.	Отн., %
Жив	27	36	10	38,5	10	52,6
Умер	12	16	10	38,5	6	31,6
Не прослежен	36	48	6	23,0	2	10,5
Всего больных	75	100,0	26	100,0	19	100,0

Как видно из графика 2 и таблицы 2, наибольшее число умерших пациентов от рецидива первичной опухоли и появления регионарных и отдаленных метастазов наблюдается во второй исследуемой группе (33,3%).

В первой группе умерли 12 больных (18,8%), живы 27 пациентов (42,2%), из которых 10 — пенсионеры, 2 пациента получили инвалидность, 8 пациентов вернулись на прежнее место работы, 7 человек сменили трудовую деятельность. У 25 пациентов жизненный статус на 2020 год не прослежен.

Во второй исследуемой группе умерли 10 больных (33,3%), живы 10 пациентов, из которых 5 — пенсионеры, 1 вернулся на прежнее место работы, 4 — инвалиды. У 10 больных жизненный статус не известен.

В группе, где рана была ушита без забора лоскута путем мобилизации краев раны, 6 больных умерли, 14 — живы, 4 — пенсионеры, 1 — инвалид, 6 пациентов смогли вернуться на прежнее место работы.

Факторами, улучшающими выживаемость, являются: соблюдение сроков между этапами комбинированного лечения, проведение первым этапом хирургического лечения с последующей химиолучевой терапией, значения T1, N0. Достоверно ухудшают прогноз проведение первым этапом неоадьювантного лечения, распространение метастазов по путям регионарного метастазирования, R1 в краях резекции, прорастание метастазов за пределы капсулы лимфатического узла.

Оценка качества жизни больных в постоперационном периоде

На основе стандартного опросника качества жизни в стоматологии ОНП-14 нами был разработан свой опросник, позволяющий оценить функции жевания, глотания, речи больных в постоперационном периоде, а также их социальной реабилитации. Также мы исследовали возможность возвращения пациентов к трудовой деятельности.

Из 120 исследованных пациентов опрос прошли 38 (32%). Среди участников опроса больными из первой группы были 15 человек (39,5%), из второй — 10 (26,3%), из контрольной группы — 13 больных (34,2%).

Все больные из первой исследуемой и контрольной групп могут питаться самостоятельно, 6 больных способны употреблять твердую пищу, им не требуется прерывать прием пищи, вкус пищи не потерян.

На момент выписки пациенты из первой и контрольной групп относились ко 2-й группе (60–70%) по шкалам ECOG и Карновского, обслуживали себя самостоятельно или значительную часть своих потребностей закрывали сами, но неспособны к активной деятельности. Пациенты из второй группы относились к 3-й группе (40–50%) — более половины дневного времени находились в постели, нуждались в значительной помощи, в том числе медицинской.

Большинство больных — 18 человек — в первые полгода после прохождения лечения отмечали затруднения в обычной жизни, однако все пациенты из первой исследуемой группы и контрольной смогли вернуться к обычной жизни спустя 3–6 месяцев.

Во второй исследуемой группе период реабилитации занял более длительное время по сравнению с первой и контрольной группами (средний срок — 6–10 месяцев). Пациенты в первые полгода были неспособны к самообслуживанию, неспособны принимать жесткую пищу, прием пищи необходимо было прерывать, 3 больных отмечали болевые ощущения при приеме пищи, восстановление функции речи происходило дольше, на данный момент 3 пациента отмечают нарушения функции речи, им сложно выговаривать звуки.

Наиболее выраженные функциональные изменения во второй группе обуславливаются более травматичной операцией и проведением дополнительного оперативного вмешательства в области забора трансплантатов.

ВЫВОДЫ

1. Злокачественные новообразования полости рта, соответствующие символам T1, T2, составляют до 30% случаев от общего количества диагностированных опухолей данной локализации. Это совпадает с мировыми данными статистики заболеваемости злокачественными новообразованиями полости рта.

2. Для замещения дефектов мягких тканей в полости рта после удаления злокачественных опухолей, соответствующих символам T1, T2, в 62,5% случаев используются различные лоскуты из близлежащих анатомических областей, в 21,7% — лоскуты из отдаленных анатомических областей. Существующие методики пластического замещения дефектов в полости рта эффективны, однако предпочтение следует отдавать лоскутам из соседних областей. При невозможности их применения рекомендуется использовать лоскуты из отдаленных областей.

3. При использовании лоскутов из близлежащих анатомических областей в постоперационном периоде отмечается возникновение меньшего количества осложнений, чем при использовании лоскутов из отдаленных анатомических областей (37,5% и 58,3% соответственно).

4. Разработан новый метод пластического замещения дефекта во фронтальном отделе нижней челюсти с использованием мягких тканей в виде мостовидного лоскута (авторское свидетельство № 2753603). Применение данного лоскута показано для замещения комбинированных дефектов фронтального отдела нижней челюсти с хорошим функциональным результатом, меньшим количеством осложнений.

5. При использовании лоскутов из близлежащих анатомических областей период реабилитации в стационаре в среднем на 11,3 дня меньше. Это позволяет приступать к последующим этапам комбинированного лечения в предусмотренный стандартами срок для онкологических больных, — до 4–6 недель, что, в свою очередь, сказывается на эффективности всего проводимого лечения; статистически отмечена большая общая 5-летняя выживаемость больных с пластикой лоскутами из близлежащих анатомических областей (42,2%).

6. При использовании лоскутов из отдаленных анатомических областей 90% пациентов при выписке из стационара относятся к 3-й группе по шкале ECOG, у которых в 70% случаев отмечены выраженные нарушения функций жевания и глотания.

ПРАКТИЧЕСКИЕ РЕКОМЕНДАЦИИ

1. Для замещения дефектов после лечения опухолей полости рта T1, T2 предпочтительно использовать лоскуты из близлежащих анатомических областей.

2. Для замещения дефекта переднего отдела дна полости рта и альвеолярной части нижней челюсти рекомендуется использовать мостовидный лоскут.

3. Использование лоскутов из близлежащих анатомических областей позволяет сократить срок пребывания больных в стационаре и соблюдать рекомендованные сроки между этапами комбинированного лечения.

4. При рецидивных опухолях, а также после проведенной неoadьювантной терапии рекомендовано использовать лоскуты с хорошим, нескомпрометированным кровоснабжением.

СПИСОК ИСПОЛЬЗУЕМЫХ СОКРАЩЕНИЙ

ЗНО — злокачественные новообразования

КТ — компьютерная томография

ПЭТ-КТ — позитронно-эмиссионная томография

ЭГДС — эзофагогастродуоденоскопия

ФЛС — фиброларингоскопия

УЗИ — ультразвуковое исследование

ЭКГ — электрокардиография

эхоКГ — эхокардиография

ХГ — раствор хлоргексидина биглюконата 0,05%

СПИСОК РАБОТ, ОПУБЛИКОВАННЫХ ПО ТЕМЕ ДИССЕРТАЦИИ

1. Новый способ замещения дефектов верхней челюсти / И. А. Задеренко, М. Т. Бедиклычев, И. В. Орлова, А. М. Сегура, А. О. Секретная, **А. В. Хромушина**. — Опухоли головы и шеи. — 2021. — Т.11. — № 3. — С. 30–35.
2. Тактика химиолучевой терапии больных местно-распространенным плоскоклеточным раком глотки с метастазами в регионарные лимфатические узлы N3 / С. Б. Алиева, И. А. Задеренко, Т. Н. Борисова, Р. Р. Каледин, **А. В. Хромушина**, А. О. Секретная. — Опухоли головы и шеи. — 2021. — Т. 1. — № 2. — С. 25–30.
3. Оральные мукозиты у пациентов с онкологической патологией орофарингеальной области: обзор литературы / А. О. Еремина, С. Б. Алиева, И. А. Задеренко, **А. В. Хромушина**, С. Ю. Иванов, А. Б. Дымников, Б. Г. Пхешхова. — Опухоли головы и шеи. — 2020. — Т.10. — № 3. — С. 72–80.
4. Способ лечения местно-распространенного рака корня языка / И. А. Задеренко, С. Ю. Иванов, А. М. Мудунов, С. Б. Алиева, Р. И. Азизян, А. А. Ахундов, **А. В. Хромушина**. — Опухоли головы и шеи. — 2018. — Т. 8. — № 1. — С. 12–16.
5. Саркома из фолликулярных дендритных клеток: клинические наблюдения и данные литературы / И. А. Задеренко, С. Б. Алиева, А. М. Мудунов, А. В. Назаренко, **А. В. Хромушина**. — Опухоли головы и шеи. — 2018. — Т.8. — № 3. — С. 84–90.

6. Способ замещения дефекта альвеолярного края нижней челюсти / И. А. Задеренко, С. Б. Алиева, А. О. Секретная; **А. В. Хромушина** // Патент на изобретение № 2021100382/14. — 2021.

7. Анализ результатов применения различных методик пластического замещения дефектов после лечения злокачественных опухолей полости рта и языка : сборник тезисов межвузовской конференции / **А. В. Хромушина**, С. Ю. Иванов, И. А. Задеренко, А. О. Еремина // Актуальные вопросы стоматологии. — 2020. — С. 139–143.

8. Novel Method of Substitution for Combine Through-and-through Defect Angle of the Mouth, Fragments of Upper and Lower Lips / Igor Zaderenko, Ali Mudunov, Sergey Ivanov, Sevil Alieva, Vasiliy Tsiklauri, Alexander Kazimov, David Safarov, Alexandra Eremina, **Alena Khromushina**, Bulat Bektimirov, Alexander Dymnikov. *Journal of Surgery* — 2020, vol. 8, no. 1, pp. 22–27.

РЕЗЮМЕ**кандидатской диссертации Хромушиной А. В. «Обоснование выбора метода замещения дефектов при хирургическом лечении злокачественных опухолей слизистой оболочки полости рта и языка T1, T2»**

В клиническом исследовании проведена оценка применения различных методик пластического замещения дефектов при хирургическом лечении злокачественных опухолей слизистой оболочки полости рта и языка, соответствующих символам T1, T2.

Установлено, что лоскуты из близлежащих анатомических областей в постоперационном периоде показывают достоверно меньшее количество осложнений, более быстрый период реабилитации, а значит, больные приступают к последующим этапам комбинированного лечения в срок до 4 недель, что улучшает прогноз и подтверждается статистически большей общей 5-летней выживаемостью данной группы пациентов (42,2% от числа больных, включенных в группу исследования).

В этой связи при замещении дефектов полости рта после хирургического лечения злокачественных опухолей, соответствующих символам T1, T2, предпочтительней использовать лоскуты из близлежащих анатомических областей.

ABSTRACT**of the PhD thesis by Khromushina A. V. «The substantiation for method selection of plastic defects in surgical treatment of malignant tumors of oral mucosa and tongue T1 and T2»**

In this study we evaluate different methods of plastic defects in surgical treatment of malignant tumors of oral mucosa and tongue, T1 and T2 respectively. Flaps from surrounding anatomical areas have more higher survival rate, than others. Therefore they have faster rehabilitation period and patients can undergo other treatment stages within 4 weeks. It improves the treatment prognosis, that confirmed statistically more than five-year survival rate in this patient group (42.2% patients, which were included in this study group).

Therefore, it's preferable to use flaps from surrounding anatomical areas in plastic defects of oral mucosa after surgical treatment of malignant T1 and T2 tumors.