

*На правах рукописи*

**Процко Виктор Геннадиевич**

**ХИРУРГИЧЕСКОЕ ЛЕЧЕНИЕ  
ПЛОСКОВАЛЬГУСНОЙ ДЕФОРМАЦИИ СТОП У ВЗРОСЛЫХ**

Специальность 14.01.15 – Травматология и ортопедия

**АВТОРЕФЕРАТ**

диссертации на соискание ученой степени

доктора медицинских наук

Москва – 2018

Работа выполнена на базе кафедры травматологии и ортопедии Федерального государственного автономного образовательного учреждения высшего образования «Российский университет дружбы народов»

**Научный консультант:**

Загородний Николай Васильевич

Доктор медицинских наук, профессор, член–корреспондент РАН, заслуженный деятель науки РФ, заведующий кафедрой травматологии и ортопедии МИ РУДН

**Официальные оппоненты:**

Кенис Владимир Маркович

Доктор медицинских наук, заместитель директора института по развитию и внешним связям ФГБУ «Научно-исследовательский детский ортопедический институт имени Г.И. Турнера» Минздрава России

Нелин Николай Иванович

Доктор медицинских наук, доцент кафедры травматологии, ортопедии и военно-полевой хирургии ФГБОУ ВО «Московский государственный медико-стоматологический университет им. А.И. Евдокимова» Минздрава России

Коробушкин Глеб Владимирович

Доктор медицинских наук, доцент кафедры травматологии, ортопедии и военно-полевой хирургии, ФГБОУ ВО РНИМУ им. Н.И. Пирогова Минздрава России

**Ведущая организация:**

Федеральное государственное бюджетное образовательное учреждение высшего образования «Волгоградский государственный медицинский университет» Минздрава России

Защита состоится «15» апреля 2019 года в 14.00 на заседании диссертационного совета Д 212.203.37 Российский университет дружбы народов» по адресу: 117198, г. Москва, ул. Миклухо-Маклая, д.8.

С диссертацией можно ознакомиться в библиотеке Российского университета дружбы народов по адресу: 117198, г. Москва, ул. Миклухо-Маклая, д. 6.

Автореферат разослан «\_\_\_» \_\_\_\_\_ 2019г.

Ученый секретарь диссертационного совета,  
кандидат медицинских наук

М.Ю. Персов

## ОБЩАЯ ХАРАКТЕРИСТИКА РАБОТЫ

**Актуальность темы диссертации.** Статическое плоскостопие по данным большинства отечественных и зарубежных авторов является одним из наиболее часто встречающихся заболеваний опорно-двигательного аппарата. Деформациям стопы во все времена уделялось исключительно большое внимание, что нашло свое отражение в многочисленных публикациях на всех языках. Распространенность данного заболевания связана непосредственно с переходом на более статичные виды деятельности, малоподвижным образом жизни и с ношением нерациональной обуви. Частота статической плосковальгусной деформации стоп (**ПВДС**) в структуре ортопедической патологии занимает существенное место, однако конкретные цифры очень сильно варьируют по данным разных авторов. Возрастные аспекты данной проблемы находят свое отражение в многочисленных фундаментальных, биомеханических и клинических исследованиях (Кенис, В.М 2014; Сапоговский А.В. 2015). Многие авторы связывают статическое плоскостопие с возрастом. По данным Г.Н. Александрова (1953 г), оно встречается именно в детском возрасте, как следствие не закончившегося развития сводов. По данным Т.Е. Тхилаева (1988 г.) от 24,2 до 67,3% детей дошкольного возраста имеют уплощение сводов стопы и плоскостопие. По данным А.В. Чоговадзе (1958 г.) у школьников плоскостопие встречается в 14% случаев, по данным М.Т. Матюшонок (1967 г.) – в 23,9%. Другие же авторы считают, что плоскостопие редко встречается в детском возрасте (Николаев Л.Н., 1950; Доброва О.С., 1950;). Многие авторы считают, что плоскостопие формируется в период полового созревания и в значительной мере связано с внешними факторами, в частности, с физической нагрузкой (Кочев К.Н., 1953; Тамоев, С.К. 2012; Булатов, А.А., 2017; Marquardt W. 1957; Sammarco, G.J 2001; Zaw, H. 2010; Park, J.S. 2012). Локальные изменения морфологических соотношений костно-суставных элементов неизбежно приводят к перестройке скелета стопы. К ним относятся: гиперпронация в подтаранном суставе, наклон пяточной и таранной костей; вальгусное отклонение пяточной кости; отведение и тыльное смещение ладьевидной кости; укорочение латеральной колонны относительно медиальной; компенсаторная супинация переднего отдела (Мицкевич, В. А. 2006; Sands, A.K. 2007; Richter, M. 2013; Chan J.Y. 2015; Rohm, J. 2015; Hutchinson, I.D. 2016).

Операции, направленные на коррекцию деформаций стоп, можно разделить на три основные группы:

- 1) на мягких тканях (сухожильно-мышечная пересадка, транспозиция, тенодез);
- 2) на скелете стопы (корректирующая остеотомия, артродез суставов стопы, артроэрез);
- 3) комбинации различных оперативных методов.

Большинство из предложенных на сегодняшний день операций на костях стопы рассчитаны на устранение лишь одного какого-либо компонента из всей совокупности деформаций. Подавляющее большинство работ посвящены коррекции переднего отдела стопы, в первую очередь, вальгусного отклонения 1 плюсневой кости. В настоящей работе мы исключили из рассмотрения этот вид деформации в изолированном виде, сосредоточив внимание на среднем и заднем отделах стопы. Справедливости ради надо сказать, что многие современные авторы применяют комплексный подход в коррекции деформаций среднего и заднего отделов стопы. Однако для того, чтобы исправить деформацию стопы с минимальным риском рецидивов, необходимо строго соблюдать последовательность выполнения хирургических манипуляций на различных уровнях, в том числе на уровне голеностопного сустава и выше. Этим аспектам проблемы уделяется мало внимания. Значительная распространенность данной патологии, сложное анатомическое строение стопы, огромное количество хирургических методов коррекции различных отделов стопы при отсутствии единого комплексного подхода определили исключительную актуальность проблемы.

**Цель исследования** – изучение патогенеза развития плосковальгусной деформации стоп у взрослых и разработка на основе этого алгоритма её комплексной коррекции, ключевым элементом которого является хирургическое лечение.

**Задачи исследования:**

1. Изучить патогенез формирования плосковальгусных деформаций стоп у взрослых.
2. Сформулировать современное определение рассматриваемого понятия и создать классификацию типов плосковальгусной деформации стопы на основании клинико-биомеханического и рентгенологического анализа.

3. Разработать алгоритм выбора оптимального метода хирургического лечения плосковальгусной деформации стопы на основе созданной классификации.

4. Разработать и обосновать применение новых модификаций оперативных методик для улучшения функциональных результатов лечения плосковальгусной деформации стопы.

5. Изучить существующие и разработать новые методы индивидуального ортезирования стопы для улучшения результатов оперативного лечения плосковальгусной деформации стопы.

6. Оценить результаты комплексного хирургического лечения данной патологии, проанализировать осложнения и разработать меры их профилактики и лечения.

#### **Научная новизна:**

– Создана классификация типов плосковальгусной деформаций стоп на основании клинико-биомеханического и рентгенологического анализа (Способ определения степени плосковальгусной деформации стопы: пат. 2576087 Рос.Федерация: МПК А61В 6/00, А61В 5/103 / Процко В.Г., Загородний Н. В., Тихонов О. А., Чернышев А. А., Олейник А. В.; заявитель и патентообладатель Процко Виктор Геннадиевич. – №2015106344/14, заявл. 26.02.2015, опубл.27.02.2016, Бюл. №6).

– На основании предложенной классификации плосковальгусной деформации стоп разработан алгоритм выбора оптимального метода хирургического лечения плосковальгусной деформации (Способ выбора оперативного лечения плоско-вальгусной деформации стопы: пат. 2 576 789 Рос.Федерация: МПК А61В 6/00, А61В 5/103, А61В 17/56 / Процко В.Г., Загородний Н. В., Тихонов О. А., Чернышев А. А., Олейник А.В.; заявитель и патентообладатель Процко Виктор Геннадиевич. – №2015112663/14, заявл. 08.04.2015, опубл.10.03.2016, Бюл. №7).

– Разработаны и обоснованы новые модификации оперативных методик, позволяющие сократить время операции, уменьшить её травматичность и достичь лучших функциональных результатов лечения плосковальгусной деформации стоп (Миниинвазивный способ лечения статической плоско-вальгусной деформации стоп при II и III стадиях: пат.2 576 081 Рос.Федерация: МПК А61В 17/00 / Мацакян А.М., Процко В.Г., Бутаев Б.Г., Чернышев А. А., Тамоев С.К.; заявитель и

патентообладатель Мацакян Артак Мацакович. – №2014150076/14, заявл. 11.12.2014, опубл.27.02.2016, Бюл. №6).

– Предложены новые инструменты, облегчающие выполнение операций и повышающие качество оперативного пособия (Устройство для восстановления анатомического соотношения таранной и пяточной кости в подтаранном суставе: патент № 147702 от 26.03.2014 г.).

– Изучены существующие и разработаны новые методы индивидуального ортезирования стоп для улучшения результатов оперативного лечения плосковальгусных деформаций стоп (Заготовка для индивидуальной ортопедической стельки и способ ее изготовления: пат. 2 531 452 Рос.Федерация: МПК А61F 5/14 Султанов Э.М., Хамоков З.Х., Процко В.Г.; заявители и патентообладатели Султанов Эльмар Маисович, Хамоков Заурбий Хамидович, Процко Виктор Геннадиевич. – №2013138638/14, заявл. 21.08.2013, опубл.20.10.2014, Бюл. №29).

– С учётом созданной классификации предложена новая модель оценки результатов оперативного лечения плосковальгусных стоп различной степени деформации (Способ определения внутренней ротации голени: пат. 2 614 505 Рос.Федерация: МПК А61В 5/00, А61В 5/103 / Процко В.Г., Загородний Н.В., Тихонов О. А., Олейник А.В., Мазалов А.В.; заявитель и патентообладатель Процко Виктор Геннадиевич. – №2016106911, заявл. 26.02.2016, опубл. 28.03.2017, Бюл. №10).

**Практическая значимость.** Практическая значимость работы обусловлена значительным улучшением результатов лечения такой широко распространенной патологии, как ПВДС. Улучшение результатов связано с внедрением актуального алгоритма оказания хирургической помощи этой категории пациентов.

Разработанная классификация позволяет по показаниям применять оптимальные хирургические методы с учётом анатомо-биомеханических изменений формы стопы. Предложенные модификации оперативных методик позволяют добиться устойчивых функциональных результатов в максимально короткие сроки.

Разработанный способ ортопедической коррекции при помощи индивидуальных ортезов сокращает сроки послеоперационной реабилитации и уменьшает вероятность развития рецидивов заболевания.

Учитывая широкое распространение данного заболевания, которое приводит к ограничению качества жизни и трудоспособности пациентов, улучшение

результатов лечения на основе разработанных методов имеет исключительное практическое значение и экономический эффект.

**Положения, выносимые на защиту:**

1. Плосковальгусная деформация стоп у взрослых представляет собой один из видов статических деформаций, развивающихся под действием нагрузок и происходящих вследствие несостоятельности связочного аппарата с последующим вовлечением в патологический процесс скелета стопы.

2. Основными классификационными признаками ПВДС у взрослых является не только степень выраженности, но и уровень деформации, что необходимо учитывать при выборе оптимального метода оперативного лечения

3. Планирование объема, вида и последовательности оперативных вмешательств при коррекции формы стопы должно начинаться сверху вниз – начиная от голени (вмешательства на ахилловом сухожилии и голеностопном суставе) и заканчивая передним отделом стопы.

3. Качество лечения обеспечивается не только правильным выбором вида и объема операции и безупречным техническим выполнением вмешательства, но и последовательным проведением комплексных реабилитационных процедур и мероприятий, одним из основных компонентов которого является индивидуальное ортезирование стопы.

**Внедрение полученных результатов в практику.** Разработанные принципы и методы хирургического лечения ПВДС внедрены в повседневную клиническую практику следующих лечебных учреждений:

- ГКБ имени С.С.Юдина г. Москва;
- ГКБ №13, ГКБ №17, ГКБ №20, ГКБ №31
- ФГБУЗ Детская центральная клиническая больница ФМБА г. Москва;
- ГУЗ КБ № 12 г. Волгоград;
- ГАУЗ КО ГКБ №1 г. Новокузнецк;
- ГБУЗ РК «РДКБ» г. Симферополь;
- Республиканский ортопедо-травматологический центр им. Н.Ц. Цахаева г. Махачкала;
- БУЗ Орловской области «ОРЛОВСКАЯ ОБЛАСТНАЯ КЛИНИЧЕСКАЯ БОЛЬНИЦА» г. Орёл.

Материалы диссертации применяются в учебном процессе для подготовки студентов медицинского факультета РУДН и слушателей курсов повышения квалификации ФПК МР РУДН.

**Публикации.** По теме диссертации опубликовано 69 печатных работ, из них 23 работы в ведущих рецензируемых журналах, входящих в регистр ВАК и 17 патентов на изобретения.

**Объем и структура диссертации.** Диссертация состоит из введения, восьми глав, заключения, выводов и списка литературы. Работа изложена на 204 страницах машинописного текста, содержит 27 таблиц и 156 рисунков. Список литературы включает 190 литературных источников, из них 151 иностранных и 39 отечественных.

## ОСНОВНОЕ СОДЕРЖАНИЕ РАБОТЫ

**Материал и методы исследования.** В период с 2011 по 2016 гг. под наблюдением находились 375 пациентов с плосковальгусной деформацией стоп. Средний возраст пациентов составил  $35,8 \pm 7,6$  лет. В рассматриваемой группе преобладали женщины – 272 (72,6%) пациентки. Мужчин было, соответственно, 103 (27,4%) пациента. У 125 пациентов операции выполнили на обеих стопах, у 250 – на одной стопе. Всего прооперировано 500 стоп.

Пациенты проходили лечение на базе городских клинических больниц: ГКБ имени С.С. Юдина, ФГБУЗ Детская центральная клиническая больница ФМБА г. Москва, являющихся клиническими базами кафедры травматологии и ортопедии Российского Университета дружбы народов (руководитель профессор Н.В. Загородний).

Всех пациентов мы разделили на 3 группы в зависимости от локализации преобладающей деформации:

**1 группа – 326 пациентов** с деформацией преимущественно в заднем отделе стопы (сустав Шопара), которым выполнили операции на 451 стопе. Т.е. у 201 пациента прооперировали одну стопу, у 125 – обе стопы.  $35,08 \pm 7,3$  года.



В соответствии с разработанной классификацией, в зависимости от тяжести поражения стоп, их разделили на 4 подгруппы:

- 1 подгруппа (ПВДС 1 степень) – 55 пациентов (95 стоп);
- 2 подгруппа (ПВДС 2 степень) – 82 пациента (133 стопы);
- 3 подгруппа (ПВДС 3 степень) – 135 пациентов (164 стопы);
- 4 подгруппа (ПВДС 4 степень) – 54 пациента (59 стоп).

**2 группа – 25 пациентов** с деформацией преимущественно в среднем отделе стопы (сустав Лисфранка), во всех случаях операция была выполнена с одной стороны (25 операций). Средний возраст пациентов этой группы составил  $38,2 \pm 9,6$  лет -1 степень и  $58,3 \pm 7,5$  -2 степень.

В соответствии с разработанной классификацией, в зависимости от тяжести поражения стоп, их разделили на 2 подгруппы:

- 1 подгруппа (ПВДС 1 степень) – 13 пациентов (13 стоп);
- 2 подгруппа (ПВДС 2 степень) – 12 пациентов (12 стоп).

**3 группа – 24 пациента** с деформацией преимущественно в области голеностопного сустава. У всех пациентов операции выполняли с одной стороны. Средний возраст был  $40,83 \pm 6,9$  лет. Стопы в 3 группе разделили на 2 подгруппы:

- 1 подгруппа (ПВДС 1 степень) – 5 пациентов (5 стоп);
- 2 подгруппа (ПВДС 2 степень) – 19 пациентов (19 стоп).

Представленные группы не являются группами сравнения.

В каждой группе выделили подгруппы по степени выраженности деформации. Вполне естественно, у пациентов с более выраженной деформацией количество примененных хирургических методик в рамках одной операции (под одним наркозом) было больше, поскольку возникала необходимость устранения всех компонентов, вовлеченных в патологический процесс.

Для определения вида и степени тяжести деформации применяли комплексный подход, первым и основным элементом которого являлось клиническое обследование. Он включал в себя визуальный осмотр и пальпацию, анализ жалоб больных, сбор данных об анамнезе заболевания. Применяли инструментальные методики обследования: плантографию, подоскопию, а также специальное устройство с лазерным уровнем для определения угла торсии голени (УТГ). Во всех наблюдениях выполняли рентенографию стоп с нагрузкой на

различных этапах лечения. По рентгенограммам определяли следующие референтные линии и углы:

**ББ-П** – угол между большеберцовой и пяточной костями;

**ББ-Т** – угол между большеберцовой и таранной костями;

**ТПУ** – таранно-пяточный угол;

**Т-1ПУ** – угол между таранной и первой плюсневой костями (угол Meary);

**УНПК** – угол наклона пяточной кости;

**УТГ** – угол торсии голени;

**УТЛС** – угол таранно-ладьевидного соотношения;

**1К-1ПУ** – угол между первой клиновидной и первой плюсневой костями.

Все пациенты проходили анкетирование по шкале Американского Общества Хирургов Стопы и Голеностопного сустава (AOFAS) для заднего отдела стопы.

**Результаты исследования.** Работа имела клиническую направленность, однако в процессе её выполнения большое внимание уделяли изучению патогенеза рассматриваемого состояния. Выяснили, что в основе патогенеза ПВДС у взрослых лежит дисфункция сухожильно-связочного комплекса таранно-ладьевидного сустава с последующим вовлечением в патологический процесс всего Шопарова сустава. Процесс начинается с дегенеративных изменений в связках и сухожилиях на фоне перегрузок, возрастной инволюции соединительной ткани, увеличения массы тела и других экзогенных и эндогенных факторов. На фоне этой дисфункции происходит смещение пяточной кости по отношению к таранной (ротация). Процесс развития деформации на уровне заднего отдела стопы представлен на рисунках 1–3.

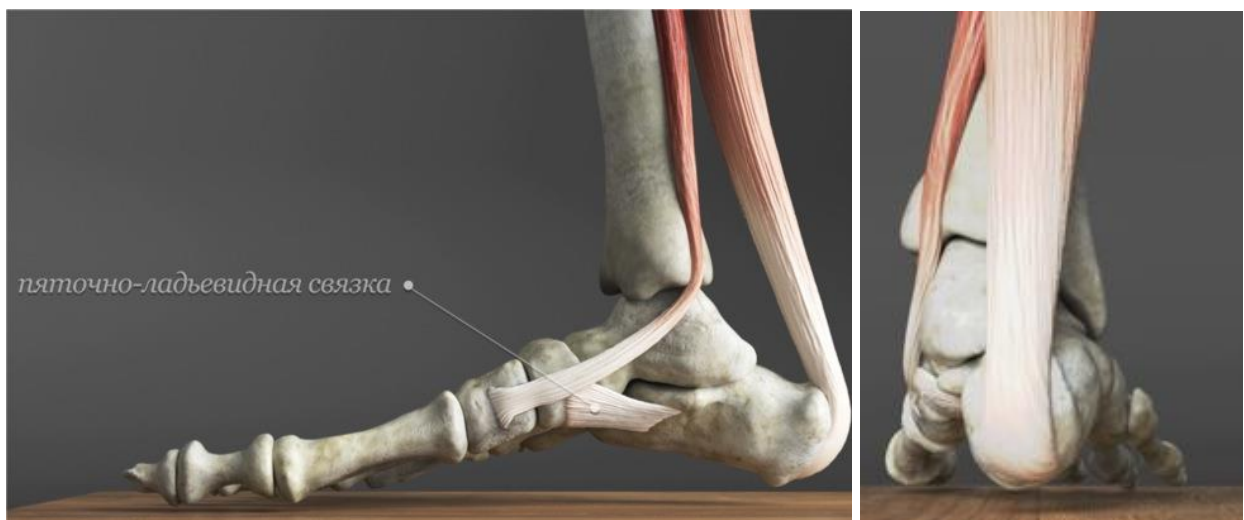


Рисунок 1 – Нормальное положение стопы в боковой (слева) и прямой (справа) проекции

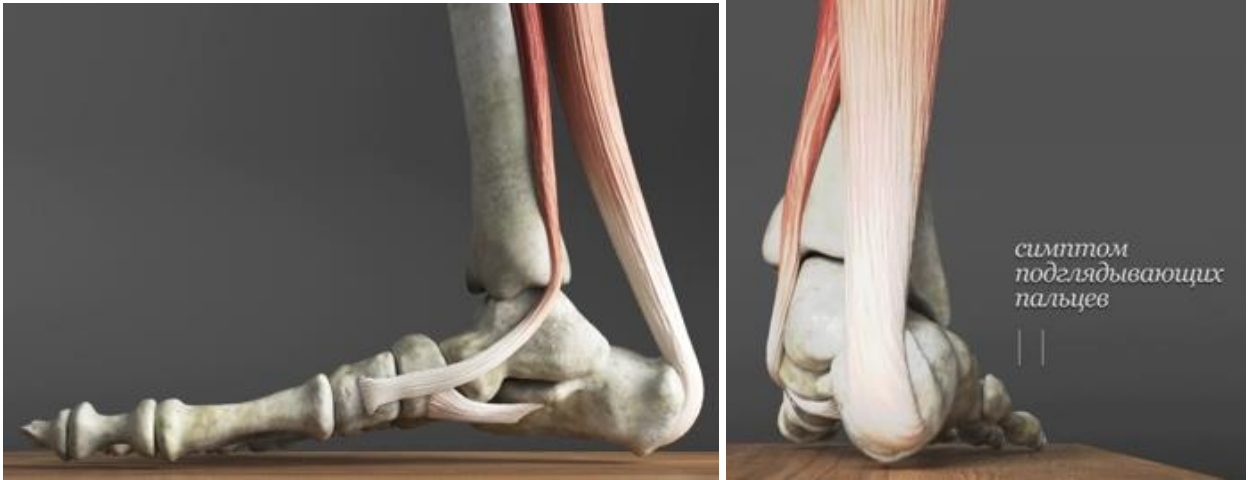

Рисунок 2 – Процесс дестабилизации связочного аппарата. Постепенное прогрессирование подвывиха и растяжение связок

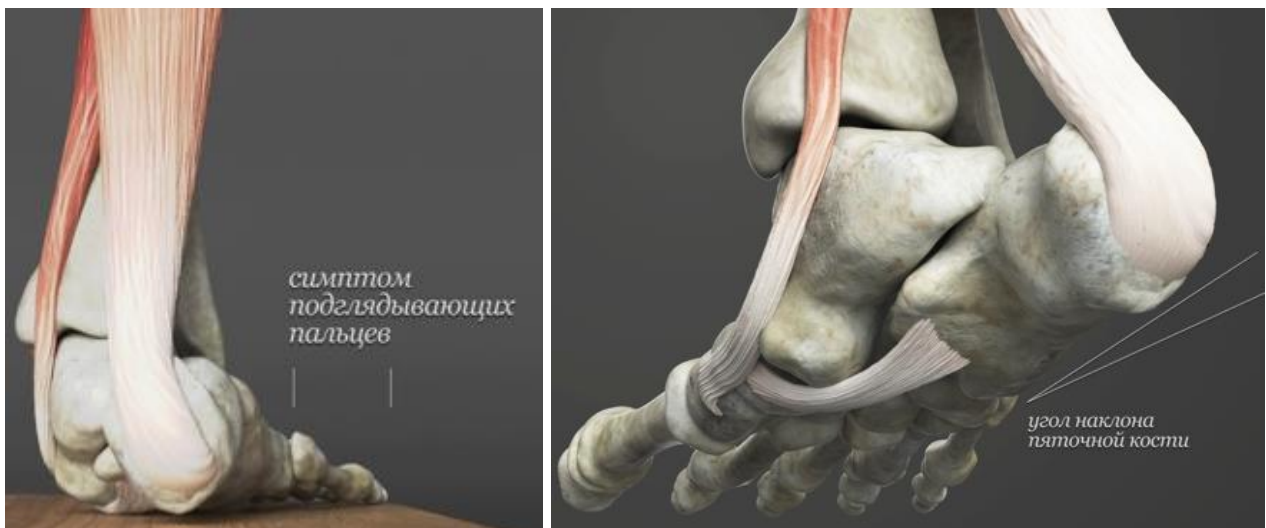


Рисунок 3 – Крайнее положение пяточной кости. Угол наклона пяточной кости – отрицательный

В ответ на пронацию пяточной кости происходит компенсаторная супинация переднего отдела стопы. Тяжесть и степень заболевания определяются величиной указанных смещений, изменениями суставных хрящей и ригидностью. Это те факторы, которые необходимо учитывать при определении хирургической тактики. Перечисленные факторы относятся, прежде всего, к деформациям в заднем (сустав Шопара) отделе стопы. Это наиболее многочисленная группа пациентов. Деформации в среднем отделе стопы и в области голеностопного сустава редко развиваются самостоятельно, изолированно от патологических процессов, происходящих в других отделах стопы. Что касается переднего отдела стопы, то

выраженные деформации в этом отделе в подавляющем большинстве случаев имеют вторичный характер. К сожалению, внимание и интерес подавляющего большинства ортопедов сосредоточены на коррекции именно переднего отдела (первого луча), нередко без учета деформаций среднего и заднего отдела стопы. Если подходить к коррекции деформаций стоп с учетом особенностей патогенеза, то вмешательство необходимо начинать именно со среднего или заднего отдела.

Принципиальное значение для определения плана хирургического лечения имеет определение локализации деформации на одном из трех уровней:

1. Деформация в заднем отделе стопы.
2. Деформация в среднем отделе стопы.
3. Деформация в голеностопном суставе.

**Задний отдел стопы** – это часть стопы, образованная следующими костями: таранная и пяточная (образующих подтаранный сустав), ладьевидная и кубовидная. Все перечисленные кости формируют сложный сустав Шопара. **Средний отдел стопы** образован клиновидными и плюсневыми костями и формирует сустав Лисфранка.

Рассмотренные особенности патогенеза легли в основу собственной классификации деформаций среднего отдела стопы (**Способ определения степени плосковальгусной деформации стопы**: пат. 2576087 Рос.Федерация: МПК А61В 6/00, А61В 5/103 / Процко В.Г., Загородний Н. В., Тихонов О. А., Чернышев А. А., Олейник А. В.; заявитель и патентообладатель Процко Виктор Геннадиевич. – №2015106344/14, заявл. 26.02.2015, опубл.27.02.2016, Бюл. №6.). Предложенная классификация представлена в таблице 1.

Представленная классификация деформаций стоп имеет практическое значение и создавалась для того, чтобы оптимизировать и облегчить выбор объема и вида хирургического лечения в каждом конкретном случае.

Рассмотрим последовательно алгоритм хирургического лечения в зависимости от уровня деформации: в заднем отделе стопы, в среднем отделе или в области голеностопного сустава.

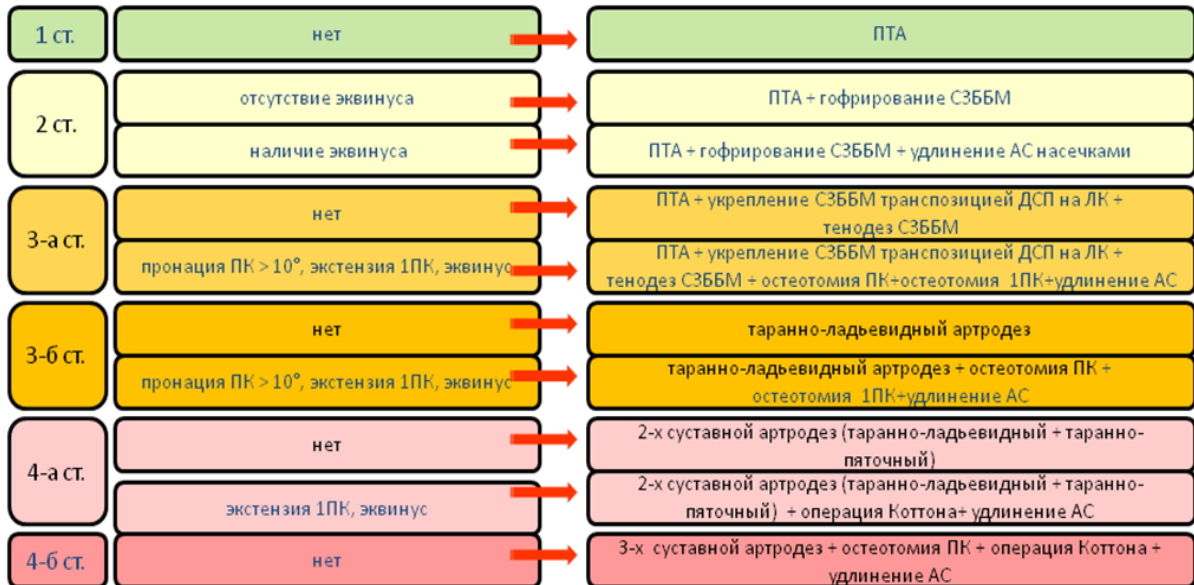
Таблица 1 – Классификация плосковальгусной деформации стоп в заднем отделе

Степень	I	II	III		IV		
			IIIa	IIIb	IVa	IVb	
Плантограмма	Гиперпронированный тип отпечатка	Уп্লощенный тип отпечатка	Плоско-вальгусный тип отпечатка	Плоско-вальгусный тип отпечатка	Плоско-вальгусный тип отпечатка с контуром и опечатком головки таранной кости	Плоско-вальгусный тип отпечатка с контуром и опечатком головки таранной кости	
Линия Фейса	Бугристость ладьевидной кости опущена не более, чем на $\frac{1}{3}$ расстояния от линии Фейса до плоскости опоры	Бугристость ладьевидной кости опущена не более, чем на $\frac{2}{3}$ расстояния от линии Фейса до плоскости опоры	Бугристость ладьевидной кости почти касается плоскости опоры	Бугристость ладьевидной кости почти касается плоскости опоры	Бугристость ладьевидной кости лежит на плоскости опоры	Бугристость ладьевидной кости лежит на плоскости опоры	
Проба Джека	Полож.	Слабо - полож.	Отриц.	Отриц.	Отриц.	Отриц.	
“Стойка на Носках”	Полож.	Полож.	Слабо - полож.	Отриц.	Отриц.	Отриц.	
Угол пронации пятки	до 10°	до 10°	10°-15°	10°-15°	10°-15°	более 15°	
Симптом подглядывающих пальцев	Отриц.	Отриц.	Полож.	Полож.	Резко - полож.	Резко - полож.	
Угол ротации голени	13°-15°	8°-13°	4°-8°	менее 4°	менее 4°	менее 4°	
Рентгенограммы	ТППУ бок. проекция (угол Мэри)	5°-8°	5°-8°	9°-20°	20°-25°	более 25°	более 25°
	УНК	20°-18°	17°-14°	13°-11°	13°-11°	10°-0°	менее 0°
	Угол таранно-ладьевидного соотношения	до 4°	до 4°	5°-14°	более 15°	более 20°	более 25°

На рисунке 4 представлен алгоритм оперативного лечения деформаций, локализующихся в заднем отделе стопы.

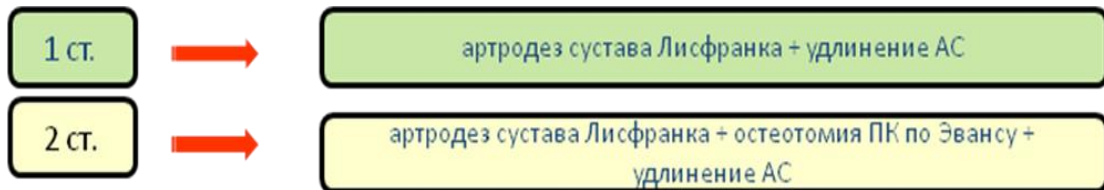
Алгоритм хирургической тактики при лечении пациентов с деформациями, локализующимися в среднем отделе стопы, представлен на рисунке 5.

Алгоритм хирургической тактики при лечении пациентов с деформациями, локализующимися в области голеностопного сустава, представлен на рисунке 6.



Сокращения: АС – ахиллово сухожилие; ДСП – длинный сгибатель пальцев; ЛК – ладьевидная кость; ПК – пяточная кость; ПТА – подтаранный артродез; СЗББМ – сухожилие задней большеберцовой мышцы; 1ПК – 1 плюсневая кость.

Рисунок 4 – Алгоритм выбора хирургического вмешательства у пациентов с вальгусной деформацией заднего отдела стопы



Сокращения: АС – ахиллово сухожилие; ПК – пяточная кость.

Рисунок 5 – Алгоритм выбора хирургического вмешательства у пациентов с вальгусной деформацией среднего отдела стопы

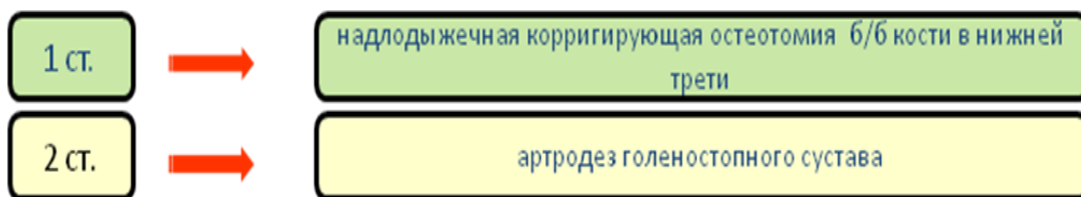


Рисунок 6 – Алгоритм выбора хирургического вмешательства у пациентов с вальгусной деформацией в области голеностопного сустава.

Ниже представлены результаты коррекции деформаций стоп у пациентов разных групп, при лечении которых применили приведенные выше алгоритмы.

Определяемые по рентгенограммам угловые взаимоотношения костей стопы у пациентов 1 группы до и после операции, а также значения статистического критерия Вилкоксона представлены в таблицах 2 и 3.

Таблица 2 – Угловые взаимоотношения костей стопы у пациентов 1 группы до и после коррекции (градусы)

	1 степень		2 степень		3 степень		4 степень	
	до	после	до	после	до	после	до	после
<b>Т-1ПУ</b> Норма 0-4°	5,3±1,1	2,7±0,7	8,0± 1,4	3,8±1,3	15,6±2,9	5,5±1,0	25,9±3,7	7,3±1,6
<b>УНПК</b> Норма 35-40°	19,5±2,2	36,0±4,8	15,0±2,5	18,0±3,3	12,5±1,1	14,2±1,2	5,3±0,9	14,02±1,4
<b>УТЛС</b> Норма 2-7°	2,9±0,3	1,9±0,4	3,4±0,7	2,5±0,8	17,7±2,4	6,7±1,3	25,0±5,9	8,0±2,2

При анализе данных таблицы 2 видно, что Т-1ПУ в результате коррекции возвращается в пределы нормы у пациентов с 1-2 степенью деформации. У пациентов с 3-4 степенью даже после коррекции не удалось добиться восстановления Т-1ПУ до нормальных величин. УНПК удалось вернуть в пределы нормы лишь у пациентов с I степенью, при степенях II-IV величина этого угла даже после коррекции была далека от нормы. УТЛС у пациентов с I и II степенью и до, и после коррекции был в пределах нормы, можно констатировать уменьшение его величины после операции. У пациентов с III-IV степенью в результате коррекции достигли возврата величины данного угла в пределы нормы.

Таблица 3 – Показатель статистического критерия Вилкоксона при оценке угловых показателей по рентгенограммам до и после коррекции у пациентов 1 группы (Z – значение критерия, p-уровень – уровень его значимости)

Угол	I степень		II степень		III степень		IV степень	
	Z	p-уровень	Z	p-уровень	Z	p-уровень	Z	p-уровень
<b>Т-1ПУ</b> p < 0,05	2,7	0,00503	2,8	0,006	2,8	0,005	2,8	0,0056
<b>УНПК</b> p < 0,05	2,5	0,004	2,5	0,0011	2,6	0,0076	2,7	0,005
<b>УТЛС</b> p < 0,05	2,52	0,0011	2,19	0,028	2,8	0,005	2,8	0,006

Как следует из данных таблиц, различия между угловыми показателями до и после операции у пациентов 1 группы с ПВДС I-IV степени статистически значимы,

т. к.  $p$ -уровень значимости критерия **Вилкоксона** в каждом случае меньше установленного уровня 0,05.

Как видно из анализа данных таблиц 2 и 3 разные угловые показатели по-разному реагируют на хирургическую коррекцию. В целом ожидаемо легче подвергаются коррекции с возвращением к нормальным показателям углы у пациентов с 1-2 степенью ПВДС.

Показатели качества жизни, определяемые в соответствии с данными шкалы AOFAS, представлены на рисунке 7.

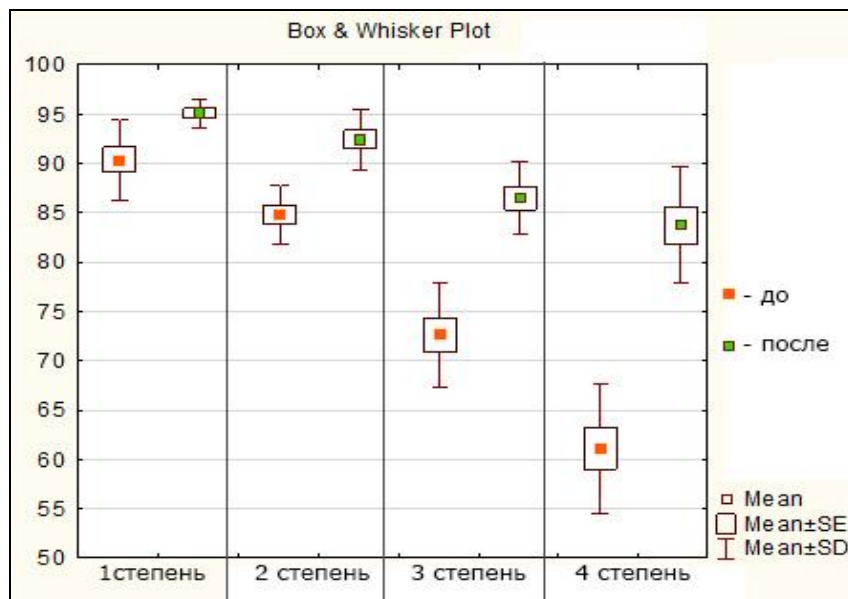


Рисунок 7 – Показатели качества жизни по шкале AOFAS у пациентов 1 группы до и после лечения (SE – стандартная ошибка, SD – стандартное отклонение)

На диаграммах, представленных на рисунке 7, видно, что уровень качества жизни, определяемый по шкале AOFAS значительно улучшается после коррекции по сравнению с исходным уровнем по мере увеличения степени деформации. Однако если говорить не об относительных, а об абсолютных величинах, то они значительно выше у пациентов с малыми степенями деформации.

Определяемые по рентгенограммам угловые взаимоотношения костей стопы у пациентов 2 группы до и после операции, а также значения статистического критерия Вилкоксона представлены в таблицах 5 и 6.

Таблица 5 – Угловые взаимоотношения костей стопы у пациентов 2 группы до и после коррекции, град.



	I степень (n=13)		II степень (n=12)	
	до	после	до	после
<b>Т-1ПУ</b> (норма 0-4°)	7,8±1,8	3,3±1,3	14,7±2,9	4,9±1,1
<b>УНПК</b> (норма 35-40°)	14,0±2,9	16,9±3,0	12,0±1,7	13,2±1,6
<b>1К-1ПУ</b> (норма 162-168°)	179,6±4,8	169±3,7	191,6±8,1	171,7±4,5
<b>ПК</b> (норма 0-8°)	11,2±2,0	7,7±1,5	14,4±2,3	8,1±1,7

Из данных таблицы видно, что все обозначенные углы положительно «отзываются» на хирургическую коррекцию, занимая после операции позицию в пределах нормальных величин. Исключение составляет УНПК, значение величины которого значительно ниже нормы как до, так и после операции. Это связано с тем, что при выполнении вмешательств на уровне среднего отдела стопы не ставится цель вмешательства на структурах, изменяющих положение пяточной кости.

Таблица 6 – Показатель статистического критерия Вилкоксона при оценке угловых показателей по рентгенограммам до и после коррекции у пациентов 2 группы (Z – значение критерия, p-уровень – уровень его значимости)

Угол	I степень (n=13)		II степень (n=12)	
	Z	p-уровень	Z	p-уровень
<b>Т-1ПУ</b> p <0,05	2,8	0,005	2,8	0,0056
<b>УНПК</b> p <0,05	2,7	0,006	1,95	0,06
<b>1К-1ПУ</b> p <0,05	2,3	0,0011	2,3	0,005
<b>ПК</b> p <0,05	2,6	0,0054	2,8	0,005

Как следует из данных таблиц, различия между угловыми показателями до и после операции у пациентов 2 группы с ПВДС I – II степени статистически значимы, т.к. p-уровень значимости критерия Вилкоксона меньше установленного уровня 0,05, кроме значений УНПК у пациентов II степени, т.к. p-уровень превышает заданный уровень значимости 0,05.

Показатели качества жизни, определяемые в соответствии с данными шкалы AOFAS, представлены на рисунке 8.

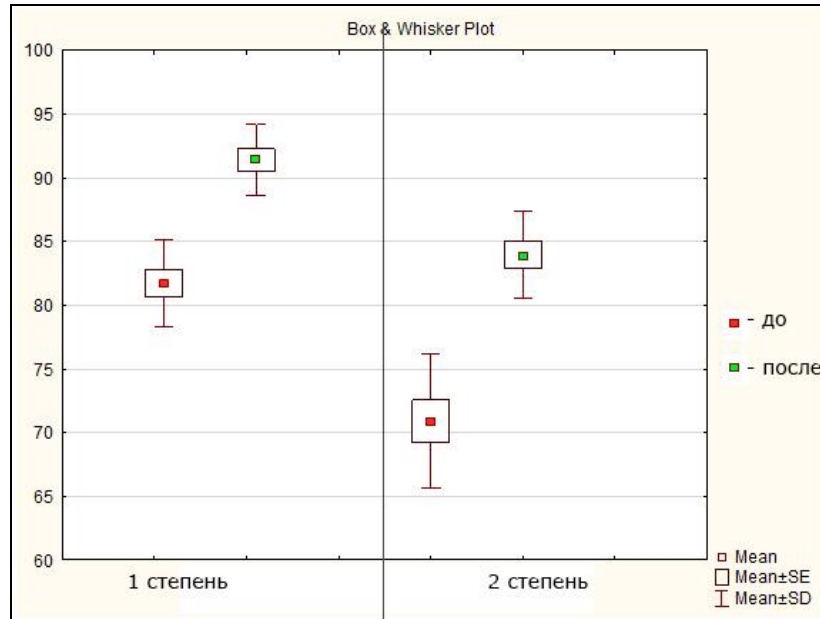


Рисунок 8 – Показатели качества жизни по шкале AOFAS у пациентов 2 группы до и после лечения.

Из диаграмм, представленных на рисунке 8, видно, что в соответствии со шкалой AOFAS качество жизни после операции улучшается в обеих подгруппах (и с 1, и со 2 степенью деформации), однако эффект более выражен у пациентов с I степенью.

Определяемые по рентгенограммам угловые взаимоотношения костей стопы у пациентов 3 группы до и после операции, а также значения статистического критерия Вилкоксона представлены в таблицах 7 и 8.

Таблица 7 – Угловые взаимоотношения костей стопы у пациентов 3 группы до и после коррекции, град.

	I степень (n=5)		II степень (n=19)	
	до	после	до	после
<b>ББ-Т</b> (норма – 0°)	5,2±0,5	1,1±0,4	5,5±0,9	0,5±0,1
<b>ББ-П</b> (норма 3-7°)	10,8±1,4	3,5±0,6	11,2±1,8	3,1±0,8

Из данных таблицы 7 видно, что рассматриваемые углы после коррекции принимают значения, близкие к нормальным, как при I, так и при II степени деформации.

Таблица 8 – Показатель статистического критерия Вилкоксона при оценке угловых показателей по рентгенограммам до и после коррекции у пациентов 3 группы (Z – значение критерия, p-уровень – уровень его значимости)

Угол	I степень (n=5)		II степень (n=19)	
	Z	p-уровень	Z	p-уровень
<b>ББ-Т</b> p <0,05	2,8	0,005	2,8	0,005
<b>ББ-П</b> p <0,05	2,76	0,0046	2,9	0,0003

Как следует из данных таблицы 8, различия между угловыми показателями до и после операции у пациентов 3 группы с ПВДС I – II степени статистически значимы, т. к. p-уровень значимости критерия **Вилкоксона** в каждом случае меньше установленного уровня 0,05.

Показатели качества жизни, определяемые в соответствии с данными шкалы AOFAS, представлены на рисунке 9.

На диаграммах, представленных на рисунке 9 видно улучшение показателей качества жизни (по шкале AOFAS), пропорциональное величине исходной деформации. При этом даже после операции у пациентов со II степенью деформации значения качества жизни практически равны таковым до операции у пациентов с I степенью.

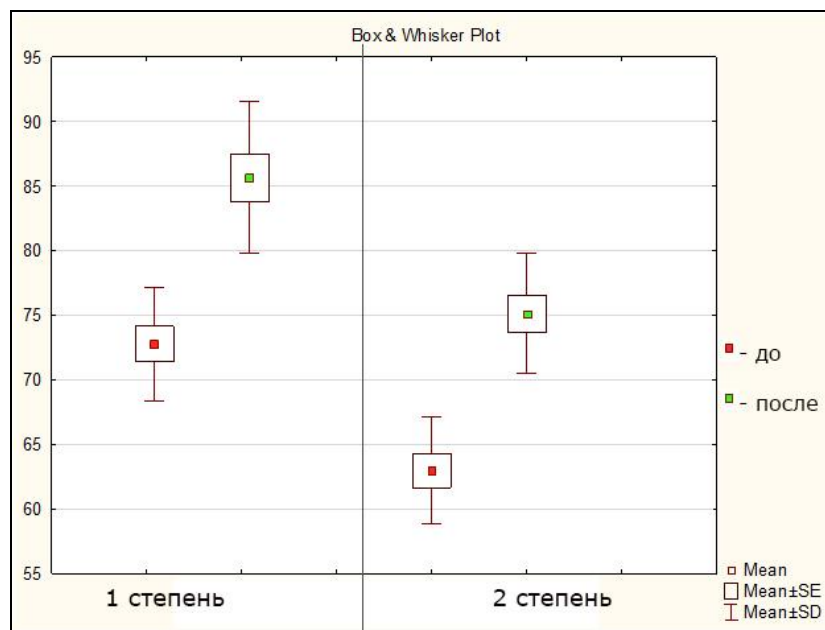


Рисунок 9 – Показатели качества жизни по шкале AOFAS у пациентов 3 группы до и после лечения

Таким образом, в результате хирургической коррекции происходит изменение рентгенологических показателей (линии и углы), характеризующих взаимоотношения сочленяющихся костей стопы. При этом даже в результате удачно выполненных операций при большой степени исходной деформации не всегда имеется возможность привести к нормальным показателям величины отдельных углов. Показатели качества жизни, определяемые по шкале AOFAS, значительно улучшаются. Однако здесь также имеется зависимость от степени исходной деформации. Чем больше степень деформации, тем меньше эффект от проведенного лечения. Это является обоснованием необходимости как можно более раннего проведения комплексного лечения, в основе которого лежит хирургическая коррекция.

## ВЫВОДЫ

1. Нижняя конечность в целом и стопа в частности является той структурой организма, функция которой напрямую связана с формой. Это определяет необходимость в равной степени учитывать и оценивать, как структурные (клинико-рентгенологические), так и функциональные особенности при определении степени и вида деформации. Именно на этих принципах основано понятие плосковальгусной деформации стоп у взрослых и разработана классификация, имеющая важное практическое значение.

2. В основе патогенеза плосковальгусной деформации стоп у взрослых лежит несостоятельность активного (мышцы) и пассивного (связки) аппарата стабилизации подтаранного сустава, которая является пусковым механизмом патологического процесса.

Развитие плосковальгусной деформации стоп вызывает следующие друг за другом изменения взаиморасположения костных и мягкотканых структур. Так, при деформации заднего отдела стопы, начальные изменения происходят в подтаранном и Шопаровом суставах. Основным пусковым моментом в развитии процесса является ротация в подтаранном суставе с пронацией пяточной кости, приводящая к перегрузке сухожильно-мышечного комплекса таранно-ладьевидного сустава, образованного пяточно-ладьевидной связкой и энтезисом сухожилия задней большеберцовой мышцы. Пронация и ротация пяточной кости, запуская этот процесс, прекращаются после того, как отросток таранной кости вступает в контакт с бороздой пяточной кости. После этого изменения возникают в сухожильно-мышечном комплексе Шопарова сустава, в котором начинают прогрессировать экстензия и отведение. Происходит растяжение подошвенного апоневроза и снижение угла наклона пяточной кости, который может достигать  $0^\circ$ . В этом случае основная нагрузка переносится на передний отдел пяточной кости, где через опору таранной кости происходит второй этап пронации пяточной кости. В этом случае пронация может достигать  $35-40^\circ$ . Биомеханические изменения в Шопаровом и подтаранном суставах позволили выделить четыре степени вальгусной деформации в заднем отделе стопы.

3. С учетом особенностей патогенеза разработанная и запатентованная классификация деформаций стоп в заднем отделе позволяет дифференцированно

подходить к оценке степени тяжести. Уникальность и преимущество данной классификации состоит в том, что она позволяет на основании доступных практикующим врачам методов точно определить тяжесть деформации стопы и подобрать адекватный алгоритм коррекции.

4. Разработанный и внедренный в практику алгоритм хирургического лечения основывается на постепенно прогрессирующем увеличении количества и сложности оперативных методов в зависимости от степени деформации. Что касается деформаций заднего отдела стопы, то при **I** степени преимущественно выполняли подтаранный артрорез. При **II** степени артрорез дополняли тенodesом сухожилия задней большеберцовой мышцы. При **III-а** степени применяли комплекс хирургических вмешательств, включающий тенodes сухожилия задней большеберцовой мышцы и перенос длинного сгибателя пальцев на ладьевидную кость, в отдельных случаях – остеотомию пяточной кости. При **III-б** степени Шопаров сустав стабилизировали, выполняя артродез таранно-ладьевидного сустава. При **IV-а** степени производили двойной артродез, при **IV-б** степени – тройной артродез с медиализацией пяточной кости.

5. В среднем отделе целесообразно выделять две степени деформации. Критерием оценки степени тяжести является величина отведения стопы. При **I** степени с умеренным отведением переднего отдела показан артродез сустава Лисфранка. При **II** степени с выраженным отведением переднего отдела артродез сустава Лисфранка дополняли удлинением наружной колонны (операцией Эванса) или выполняли клиновидную резекцию сустава Лисфранка.

6. Степень тяжести деформации в голеностопном суставе определялась отсутствием (**I** степень) или наличием (**II** степень) деформирующего артроза. У пациентов с **I** степенью деформации в голеностопном суставе выполняли надлодыжечную остеотомию. При **II** степени, характеризующейся тотальным или субтотальным поражением сустава, производили его артродез.

7. Необходимую для закрепления полученного хирургическим методом результата дополнительную внешнюю иммобилизацию в послеоперационном периоде обеспечивает предложенный метод индивидуального ортезирования. Его особенностью является возможность стабилизации стопы именно в той зоне, где это необходимо, путем ручного моделирования самим оперирующим хирургом.

8. При оценке результатов лечения необходимо отметить кажущийся очевидным факт, что чем меньше степень исходной деформации, тем лучше исход лечения. Особенно это заметно при сравнении результатов коррекции пациентов с 1 и 4 степенью деформации в заднем отделе стопы. Если рассмотреть, например, такие наиболее показательные угловые величины, как угол наклона пяточной кости (УНПК) и угол таранно-ладьевидного сочленения (УТЛС), то видно, что у пациентов с деформацией 4 степени даже после коррекции эти величины далеки от нормы (УНПК =  $14,02 \pm 1,4^\circ$ , УТЛС =  $8,0 \pm 2,2^\circ$ ). При этом у пациентов с деформацией 1 степени даже до операции эти показатели были гораздо ближе к нормальным, а после операции полностью вернулись к норме (УНПК до операции  $19,5 \pm 2,2^\circ$ , после  $36,0 \pm 4,8^\circ$ ; УТЛС до операции  $2,9 \pm 0,3^\circ$ , после  $1,9 \pm 0,4^\circ$ ). При этом, если говорить о кратности эффекта, т.е. во сколько раз улучшились те или иные показатели, то, эффект у пациентов с выраженными деформациями кажется более показательным. Но это связано не столько с улучшением показателей после операции, сколько с чрезвычайно низким их уровнем до операции. При этом, независимо от степени деформации, во всех группах получено достоверное улучшение показателей, оцененных по шкале AOFAS. В рамках данной работы проводилось довольно скрупулезное изучение многочисленных клинических и рентгенологических показателей, определяемых клинически и по рентгенограммам. В повседневной практической работе, конечно же, необходимости в этом нет. Однако представленные в работе данные о результатах лечения могут являться ориентиром прогнозирования исхода лечения при подготовке плана хирургического лечения.

Наиболее стабильные и хорошие результаты, подтвержденные сравнением клинико-рентгенологических показателей до и после операции, получаются при выполнении хирургической коррекции на более ранних стадиях и при меньших степенях деформации.

## ПРАКТИЧЕСКИЕ РЕКОМЕНДАЦИИ

1. Основой достижения хорошего результата при выполнении корригирующих операций на стопе у взрослых пациентов является определение уровня и степени деформации. Целесообразным является определение локализации преимущественно в среднем, заднем отделе стопы или на уровне голеностопного сустава. Что касается стадийности процесса, то необходимым и достаточным является выделение 4-х степеней при локализации процесса в среднем отделе стопы и 2-х степеней при локализации деформации на уровне заднего отдела стопы или голеностопного сустава.

2. Общим требованием является определение объема и вида коррекции, исходя из определения степени деформации и ригидности стопы. В подавляющем большинстве случаев вмешательства на скелете стопы (артроэрез, остеотомии и артродезы) должны сочетаться с пластикой сухожилий.

3. При установке подтаранный имплантат должен плотно входить в тарзальный синус. Хирург должен чувствовать увеличение сопротивления по ходу продвижения имплантата в тарзальном синусе. При сомнении в выборе между размером большего и меньшего диаметра, предпочтение должны отдавать имплантату меньшего диаметра.

4. При тенодезе сухожилия задней большеберцовой мышцы его следует подшивать трансоссальными швами к подошвенной части ладьевидной кости, предварительно скелетировав её. При переносе сухожилия длинного сгибателя пальцев на ладьевидную кость канал в ладьевидной кости должен формироваться по ходу сухожилия длинного сгибателя, чтобы сухожилие в кости проходило без образования изгибов. Это позволяет больше натягивать сухожилие длинного сгибателя и стабилизировать таранно-ладьевидный сустав. Стопу следует устанавливать в нейтральное положение или с небольшой варусной гиперкоррекцией.

5. При выполнении таранно-ладьевидного артродеза для предотвращения варуса, стопа должна быть установлена в положении лёгкого вальгуса. Для лучшего сращения таранной и ладьевидной костей лучше применять метод «добора», который заключается в выполнении нескольких этапов: 1) резекции суставной части ладьевидной кости с её выравниванием по плоскости; 2) выведение стопы в Шопаровом суставе в положение коррекции; 3) резекция в полученном положении



части головки таранной кости с образованием плотного прямого контакта между головкой таранной и ладьевидной костью; 4) фиксация спонгиозным винтом диаметром 5,5мм длиной от 40 до 50 мм.; 5) при остеопорозе рассверливать следует только ладьевидную кость.

6. При выполнении двойного артродеза при плосковальгусной деформации основная стабилизация приходится на таранно-ладьевидный сустав. После резекции суставных поверхностей и выведения стопы в положение коррекции, фиксируем спицами вначале подтаранный сустав, далее таранно-ладьевидный. После этого сверлом 5,0мм формируем канал для проведения винта 5,5мм для фиксации таранно-ладьевидного сустава, затем сверлом 7,0 мм формируем канал из шейки таранной кости в пяточную кость для фиксации подтаранного сустава винтом 7,5мм. (длина винта обычно 60,5-75 мм). Если винт, фиксирующий подтаранный сустав, пересекается с винтом, фиксирующим таранно-ладьевидный сустав, то стабилизацию подтаранного сустава следует проводить из пятки в тело таранной кости.

7. При достижении коррекции после стабилизации подтаранного и таранно-ладьевидного суставов (двойной артродез) фиксацию пяточно-кубовидного сустава можно не применять. Стабилизацию пяточно-кубовидного артродеза рекомендуем при неудовлетворительной фиксации таранно-ладьевидного сустава, а также при пронации пяточной кости более  $15^{\circ}$ - $20^{\circ}$ .

8. При выполнении остеотомии медиальной клиновидной кости при операции Коттона для коррекции супинации переднего отдела, следует сохранять вентральную её часть, чтобы не получить удлинения внутренней колонны при расклинивании кости.

9. Клиновидную резекцию в суставе Лисфранка при вальгусной деформации следует проводить с остеотомией пятой плюсневой кости для устранения напряжения при сближении костей по внутренней арке. При сохранении напряжения обязательно выполнять удлиняющую остеотомию дистального отдела пяточной кости (операция Эванса), а фиксацию костей по внутренней поверхности следует проводить пластинами.

10. При артродезе голеностопного и подтаранного суставов винтами в случае нестабильной фиксации, на фоне остеопороза костей, следует применять аппарат внешней фиксации или пластину. Особенно при небольшом диаметре

большеберцовой и таранной костей такая фиксация более предпочтительна, так как винты, проводимые через центр костей, уменьшают площадь контакта соприкасающихся поверхностей.

## ОСНОВНЫЕ НАУЧНЫЕ ПУБЛИКАЦИИ ПО ТЕМЕ ДИССЕРТАЦИОННОГО ИССЛЕДОВАНИЯ

### Публикации в рецензируемых научных изданиях, рекомендованных ВАК Министерства образования и науки РФ

1. Оболенский В.Н., Процко В.Г., Оснач С.А. Миниинвазивная корригирующая остеотомия у больных с язвенным дефектом переднего отдела диабетической стопы / Оболенский В.Н., Процко В.Г., Оснач С.А. // Хирург. – 2018. – № 3-4.- С. 70-79.
2. Мацакян А.М., Кесян Г.А., Очкуренко А.А. Использование модифицированной артроскопической стабилизации голеностопного сустава в лечении хронической наружной нестабильности / Мацакян А.М., Кесян Г.А., Очкуренко А.А., Бутаев Б.Г., Ширмазян А.Г., Процко В.Г. // Вестник травматологии и ортопедии им. Н.Н. Приорова. – 2017. – № 1. – С. 32-36.
3. Оболенский В.Н., Процко В.Г., Комелягина Е.Ю. К вопросу о классификации синдрома диабетической стопы / Оболенский В.Н., Процко В.Г., Комелягина Е.Ю.// Хирург. – 2016. – № 10. – С. 37-47.
4. Бутаев Б.Г., Процко В.Г., Мацакян А.М. Лечение синдрома Хаглунда / Бутаев Б.Г., Процко В.Г., Мацакян А.М., Тамоев С.К., Абакаров И.А. // Вестник травматологии и ортопедии им. Н.Н.Приорова. – 2013. – № 3. – С. 73-76.
5. Дубовик Г.О., Загородний Н.В., Процко В.Г. Таранно-ладьевидный артрорез с медиализирующей остеотомией пяточной кости в лечении плосковальгусной деформации стопы / Дубовик Г.О., Загородний Н.В., Процко В.Г., Бутаев Б.Г., Тамоев С.К. // Травматология и ортопедия России. – 2012. – № 3. – С. 83-88.
6. Петросян А.С., Загородний Н.В., Елкин Д.В. Тотальное эндопротезирование I плюснефалангового сустава. Ближайшие результаты / Петросян А.С., Загородний Н.В., Елкин Д.В., Процко В.Г., Захарян Н.Г., Мазалов А.В., Григорьев В.А. // Вестник травматологии и ортопедии им. Н.Н. Приорова. – 2012. – № 3. – С. 59-63.
7. Петросян А.С., Загородний Н.В., Процко В.Г. Эндопротезирование проксимальных межфаланговых суставов при молоткообразной деформации пальцев стопы / Петросян А.С., Загородний Н.В., Процко В.Г., Султанов Э.М.,

- Хамоков З.Х., Бутаев Б.Г., Захарян Н.Г. // Травматология и ортопедия России. – 2012. – № 2. – С. 54-59.
8. Мазалов А.В., Загородний Н.В., Процко В.Г. Хирургическое лечение тяжелого (2-3 степени) деформирующего артроза первого плюснефалангового сустава: задачи, подходы, техника / Мазалов А.В., Загородний Н.В., Процко В.Г., Султанов Э.М., Хамоков З.Х. // Травматология и ортопедия России. – 2011. – № 4. – С. 69-76.
9. Тамоев С.К., Загородний Н.В., Процко В.Г. Анализ осложнений после подтаранного артроэреза у пациентов с плосковальгусной деформацией стоп / Тамоев С.К., Загородний Н.В., Процко В.Г., Султанов Э.М., Хамоков З.Х., Бутаев Б.Г. // Травматология и ортопедия России. – 2011. – № 4. – С. 37-43.
10. Мазалов А.В., Загородний Н.В., Процко В.Г. Деформирующий артроз I плюснефалангового сустава стопы (этиология, патогенез, особенности оперативного лечения) / Мазалов А.В., Загородний Н.В., Процко В.Г., Султанов Э.М., Хамоков З.Х. // Вестник травматологии и ортопедии им. Н.Н. Приорова. – 2011. – № 3. – С. 63-69.
11. Загородний Н.В., Процко В.Г., Бутаев Б.Г. Современные методы хирургической коррекции плосковальгусной деформации стоп у пациентов с добавочной *os tibiale externum* / Загородний Н.В., Процко В.Г., Бутаев Б.Г., Султанов Э.М., Тамоев С.К., Хамоков З.Х. // Травматология и ортопедия России. – 2011. – № 2. – С. 70-75.
12. Тамоев С.К., Загородний Н.В., Процко В.Г. Подтаранный артроэрез при дисфункции сухожилия задней большеберцовой мышцы / Тамоев С.К., Загородний Н.В., Процко В.Г., Султанов Э.М., Хамоков З.Х., Дубовик Г.О. // Вестник травматологии и ортопедии им. Н.Н. Приорова. – 2011. – № 1. – С. 55-59.
13. Карданов А.А., Процко В.Г., Лукин М.П. Индивидуальная нехирургическая коррекция статической деформации стоп с использованием новых технологий / Карданов А.А., Процко В.Г., Лукин М.П., Макинян Л.Г. // Паллиативная медицина и реабилитация. – 2008. – № 1. – С. 39-42.
14. Сампиев М.Т., Загородний Н.В., Дирин В.А. Модифицированная операция Mc Bride в лечении больных с вальгусной деформацией первого пальца стопы /

- Сампиев М.Т., Загородний Н.В., Дирин В.А., Карданов А.А., Процко В.Г. // Вестник Российского университета дружбы народов. – 2002. – № 4. – С. 79-83.
15. Мазалов А.В., Загородний Н.В., Процко В.Г. Современные принципы хирургического лечения Hallux limitus / Мазалов А.В., Загородний Н.В., Процко В.Г., Султанов Э.М., Хамоков З.Х., Петросян А.С. // Врач-аспирант. – 2012. – Т. 53. – № 4.2. – С. 350-360.
16. Алиев Р.Н., Загородний Н.В., Процко В.Г. Сравнение различных методик оперативного лечения плосковальгусной установки стопы у пациентов с ревматоидным артритом с операцией изолированного таранно-ладьевидного артродеза / Алиев Р.Н., Загородний Н.В., Процко В.Г., Скипенко Т.О., Захарян Н.Г., Безверхий С.В., Лантух Т.А. // Врач-аспирант. – 2013. – Т. 59. – № 4.1. – С. 129-134.
17. Григорьев В.В., Загородний Н.В., Макинян Л.Г. Отдаленные результаты тотального эндопротезирования первого плюснефалангового сустава / Григорьев В.В., Загородний Н.В., Макинян Л.Г., Петросян А.С., Процко В.Г., Захарян Н.Г., Скипенко Т.О., Алиев Р.Н., Тихонов О.А., Безверхий С.В., Григорьев И.В. // Кремлевская медицина. Клинический вестник. – 2015. – № 4. – С. 52-55.
18. Мацакян А.М., Бутаев Б.Г., Процко В.Г. Артроскопический артродез голеностопного сустава / Мацакян А.М., Бутаев Б.Г., Процко В.Г. // Современная наука: актуальные проблемы теории и практики. Серия: Естественные и технические науки. – 2016. – № 8. – С. 99-102.
19. Процко В.Г., Тадж А.А., Олейник А.В. Классификация плоско-вальгусной деформации стоп у взрослых: метод определения степени деформации / Процко В.Г., Тадж А.А., Олейник А.В., Момбеков А.О., Какеев Б.А. // Вестник Кыргызско-Российского славянского университета. – 2017. – Т. 17. – № 3. – С. 119-123.
20. Черевцов В.Н., Тадж А.А., Процко В.Г. Лечение синдрома центральной метатарзалгии / Черевцов В.Н., Тадж А.А., Процко В.Г., Тамоев С.К. // Современная наука: актуальные проблемы теории и практики. Серия: Естественные и технические науки. – 2017. – № 7-8. – С. 139-144.
21. Кетов М.С., Процко В.Г., Загородний Н.В. Импланты в интрамедулярном остеосинтезе плюсневой кости / Кетов М.С., Процко В.Г., Загородний Н.В.,

Панов А.А., Макинян Л.Г.// Вестник Российского научного центра рентгенорадиологии Минздрава России. – 2017. – Т. 17. – № 2. – С. 6.

22. Тадж А.А., Черевцов В.Н., Процко В.Г. Сравнение результатов Хелал и Вейль остеотомий для лечения метатарзалгии при вторичном вывихе в плюснефаланговых суставах 2,3 и 4 плюсневых костей / Тадж А.А., Черевцов В.Н., Процко В.Г., Волков А.В.// Дневник казанской медицинской школы. – 2017. – № 3(17). – С. 54-61.
23. Мацакян А.М., Процко В.Г., Ширмазанян А.Г. Артродез голеностопного сустава штифтом с блокированием при выраженной варусной деформации стопы/ Мацакян А.М., Процко В.Г., Ширмазанян А.Г.// Современная наука: актуальные проблемы теории и практики. Серия: Естественные и технические науки. – 2017. – № 9. – С. 65-71.

#### **Статьи в Scopus**

24. Obolenskiy V.N., Protcko V.G., Komelyagina E.Y. Classification of diabetic foot, revisited / Obolenskiy V.N., Protcko V.G., Komelyagina E.Y. // Wound Medicine. – 2017. – Vol. 18. – P. 1-7.
25. Obolenskiy V.N., Protcko V.G., Leval P.S. Diabetic foot syndrome: our approach to the treatment of the patients / Obolenskiy V.N., Protcko V.G., Leval P.S., Ermolova D.A. // Wound Med. – 2014. – Vol.2. – № 4. – P. 30-36.
26. Obolenskiy V.N., Protcko V.G., Komelyagina E.Yu. The surgical treatment of the neuropathic diabetic foot complications / Obolenskiy V.N., Protcko V.G., Komelyagina E.Yu. // Bone Joint J. – 2015. – Vol. 97-B(16). – P. 15.

#### **Патенты**

27. Петросян А.С., Загородний Н.В., Процко В.Г. Эндопротез межфалангового сустава стопы: патент на полезную модель RUS 98909 27.05.2010.
28. Процко В.Г., Султанов Э.М., Хамоков З.Х., Дронь С.В. Заготовка для индивидуальной ортопедической стельки и способ изготовления индивидуальной ортопедической стельки: патент на изобретение RUS 2306118 25.07.2005.
29. Султанов Э.М., Хамоков З.Х., Процко В.Г. Заготовка для индивидуальной ортопедической стельки и способ ее изготовления: патент на изобретение RUS 2531452 21.08.2013.
30. Загородний Н.В., Процко В.Г., Хабибулин У.Х.У. Межплюсневая распорка для лечения невромы Мортона: патент на полезную модель RUS 160497 31.07.2015.

31. Султанов Э.М., Хамоков З.Х., Процко В.Г., Крестьяшин В.М., Домарев А.О., Крестьяшин, И.В. Заготовка для индивидуальной ортопедической стельки для лечения приведения передних отделов стопы у детей: патент на полезную модель RUS 74065 23.11.2007.
32. Загородний Н.В., Процко В.Г., Хамоков З.Х., Султанов Э.М., Тихонов О.А. Устройство для восстановления анатомического соотношения таранной и пяточной кости в подтаранном суставе: патент на полезную модель RUS 147702 26.03.2014.
33. Загородний Н.В., Процко В.Г., Тихонов О.А., Чернышев А.А., Олейник А.В. Способ выбора оперативного лечения плоско-вальгусной деформации стопы: патент на изобретение RUS 2576789 08.04.2015.
34. Загородний Н.В., Процко В.Г., Тихонов О.А., Чернышев А.А., Олейник А.В. Способ определения степени плоско-вальгусной деформации стопы: патент на изобретение RUS 2576087 26.02.2015.
35. Загородний Н.В., Процко В.Г., Тихонов О.А., Олейник А.В., Мазалов А.В. Способ определения внутренней ротации голени: патент на изобретение RUS 2614505 26.02.2016.
36. Мацакян А.М., Процко В.Г., Бутаев Б.Г., Чернышев А.А., Тамоев С.К. Миниинвазивный способ лечения статической плосковальгусной деформации стоп при II и III стадиях: патент на изобретение RUS 2576081 11.12.2014.
37. Кетов М.С., Процко В.Г., Кетова Д.В. Способ устранения вывихов 2,3,4,5 пальцев при ревматоидной деформации переднего отдела стоп и/или поперечном плоскостопии и имплантат для фиксации плюсневых костей: патент на изобретение RUS 2576790 11.02.2015.
38. Кетов М.С., Процко В.Г., Загородний Н.В., Кетова Д.В., Тадж А.А. Способ устранения неригидных молоткообразных деформаций 2,3,4 пальцев при поперечном плоскостопии: патент на изобретение RUS 2610335 22.01.2016.
39. Мазалов А.В., Процко В.Г., Султанов Э.М., Хамоков З.Х. Заготовка для индивидуальной ортопедической стельки: патент на изобретение RUS 145249 04.06.2014.
40. Процко В.Г., Загородний Н.В., Карданов, А.А., Дронь С.В. Ортопедическая обувь: патент на изобретение RUS 39810 12.04.2004.

- 41.Процко В.Г., Карданов А.А., Дишин В.А. Ортопедическая стелька: патент на изобретение RUS 32997 19.05.2003.
- 42.Процко В.Г., Карданов А.А., Дишин В.А. Отводящая манжета для удержания первого пальца стопы: патент на изобретение RUS 32998 19.05.2003.
- 43.Процко В.Г., Карданов А.А., Загородний Н.В. Блокирующийся винт для фиксации фрагментов I плюсневой кости: патент на изобретение RUS 41411 25.05.2004.



**Процко Виктор Геннадиевич (Россия)****Хирургическое лечение плосквальгусной деформации стоп у взрослых**

Цель работы – улучшение результатов хирургического лечения плосквальгусной деформации стоп у взрослых. Под наблюдением находились 375 пациентов с плосквальгусной деформацией стоп. Средний возраст пациентов составил  $35,8 \pm 7,6$  лет. У 125 пациентов операции выполнили на обеих стопах, у 250 – на одной стопе. Всего прооперировано 500 стоп.

Для определения плана хирургического лечения выделяем локализацию деформации на одном из трех уровней: в заднем отделе стопы (Шопаров сустав), в среднем отделе стопы (сустав Лисфранка) и в голеностопном суставе.

Основные структуры стабилизирующие сустав Шопара: пяточно-ладьевидная связка и сухожилие задней большеберцовой мышцы. Мы определяем 4 этапа развития деформации в заднем отделе. Первым происходит ротация в подтаранном суставе, заканчивающаяся в момент контакта отростка таранной кости с бороздой пяточной кости. Дисфункция сухожильно-мышечного комплекса приводит к абдукции и экстензии в суставе Шопара. Происходит растяжение подошвенного апоневроза, угол наклона пяточной кости стремится к 0.

Для выбора оперативного лечения мы используем собственную классификацию, где выделяем 4 степени деформации.

При 1 степени мы выполняем операцию подтаранного артроэреза. Которую дополняем тенodesом сухожилия задней большеберцовой мышцы в случае дисфункции пяточно-ладьевидной связки (2 степень деформации).

При 3а степени, где имеется дисфункция сухожилия задней большеберцовой мышцы мы дополнительно производим перенос сухожилия длинного сгибателя пальцев на ладьевидную кость. У пациентов с этой степенью часто выполняем медиализирующую остеотомию пяточной кости.

Если имеется полная дисфункция сухожильно-связочного комплекса Шопарова сустава выполняем двойной или тройной артродез. Для доступа к подтаранному и тарано-ладьевидному суставам используем внутренний доступ, применяя собственную технику выполнения артродеза. При выраженной пронации пяточной кости дополнительно к трехсуставному артродезу выполняем медиализирующую остеотомию пяточной кости.

Для устранения супинации переднего отдела стопы применяем проксимальную клиновидную остеотомию первой плюсневой кости или операцию Коттона.

Устранение эквинуса осуществляем операцией Страера или Вульпиуса.

В послеоперационном периоде для ускорения реабилитации используем, предложенный нами, индивидуальный метод ортезирования стоп. Его особенностью является возможность стабилизации стопы именно в той зоне, где это необходимо, путем ручного моделирования самим оперирующим хирургом.

### **Protsko Victor Gennadievich (Russia)**

#### **Surgical Treatment for Planovalgus Foot Deformities in Adult**

Our aim was to improve the results of surgical treatment of patients with planovalgus deformity of the foot. The results of the treatment of 375 patients with planovalgus deformity of the foot were analyzed in the process of the research. The average age of the patients was  $35,8 \pm 7,6$  years. Both feet were operated in 125 patients, and one foot was operated in 250 patients. Total amount is 500 operations. We evaluated the results of the surgical treatment of planovalgus deformity in the posterior part for each degree of deformation individually.

We consider three type of planovalgus foot deformitis depending on location: hind foot deformity (Chopart joint); midfoot deformity (Lisfranc joint); planovalgus in ankle joint.

The main structures involved in the stability of the Copart joint are Lig. Calcaneonaviculare (spring) and tendon tibialis posterior. We divided the planovalgus deformity onto four degrees. 1<sup>st</sup> step appear the rotation in the subtalar joint, which stops at the moment of the contact processus of the tallus with the groove of the calcaneus. Dysfunction of the Ligaments and tendon of the Chopart joint leads to appear of axtention and adduction in it. The navicular bone is moved upward and outward. After complete stretching of the plantar aponeurosis the angle of inclination of the calcaneus equal to 0.

We use our own classification where we consider 4 degrees of Planovalgus Foot Deformities. This classification helps us to choose an appropriate method of surgical treatment.

For first degree we prefer subtalar arthroereisis. This prevents the excessive pronation in subtalar joint.

For second degree in case we have dysfunction of Lig Calcaneonaviculare the preferable operation is subtalar artroeresis combined with tenodesis of the tendon musculus tibialis posterior.

For 3a degree when we have dysfunction of Tendon tibialis posterior we performed Arthroeresis with Transfer of the tendon of flexor digitorum longus into the navicular bone with fixation titanium screw (seldom to ferst cuneiform bon) and tenodesis of the tendon musculus tibialis posterior. For this stage very often we added the medial sliding calcaneal osteotomy.

In the case o f total dysfunction tendon-muscle complex of Shopar joint we prefer Talo-navicular arthrodesis. Or double arthrodesis with subtalar fixation. We use internal approach for subtalar and talonavicular joints. Using the original arthrodesis technique. In case of rigid feet with excessive pronation of the heel we performed triple arthrodesis with medial sliding calcaneal osteotomy.

For 1st Metatarsal we always add proximal wedge osteotomy of first metatarsal bone or Cotton osteotomy.

For equines we used the surgical technique Straer with incision of the gastrocnemius aponeurosis or Vulpius.

In case of deformation in Lisfranc joint . We performed Lisfranc arthrodesis and Evans technique for lengthening lateral column/

For eliminate valgus in the ankle, we use a supramalleolar osteotomy or ankle arthrodesis.

For best rehabilitation in the postop period we prescribe the custom molded insoles by new method. Molding of the insole starts with the Soft Rubber Band pulled upwards from both sides to form the two longitudinal arches while an assistant helps positioning the foot correctly. The inlay will harden within 2 minutes and will maintain the molded shape.