

На правах рукописи

Григорьев Валентин Владимирович

**Тотальное эндопротезирование в хирургическом лечении артроза
первого плюснефалангового сустава стопы**

14.01.15 – Травматология и ортопедия

АВТОРЕФЕРАТ
диссертации на соискание ученой степени
кандидата медицинских наук

Москва – 2019

Работа выполнена на базе кафедры травматологии и ортопедии Федерального государственного автономного образовательного учреждения высшего образования «Российский университет дружбы народов»

Научный руководитель:

Загородний Николай Васильевич

Доктор медицинских наук, профессор, член–корреспондент РАН, заслуженный деятель науки РФ, заведующий кафедрой травматологии и ортопедии РУДН

Официальные оппоненты:

Грицюк Андрей Анатольевич

Доктор медицинских наук, заведующий отделением клиники травматологии, ортопедии и патологии суставов ФГАОУ ВО «Первый МГМУ им. И.М. Сеченова» Минздрава России

Воротников Александр Анатольевич

Доктор медицинских наук, профессор заведующий кафедрой травматологии и ортопедии ФГБОУ ВО «Ставропольский медицинский университет» Минздрава России

Ведущая организация:

Федеральное государственное бюджетное образовательное учреждение дополнительного профессионального образования «Российская медицинская академия непрерывного профессионального образования» Минздрава России.

Защита состоится «08» апреля 2019 года в 14.00 на заседании диссертационного совета Д 212.203.37 Российский университет дружбы народов» по адресу: 117198, г. Москва, ул. Миклухо-Маклая, д.8.

С диссертацией можно ознакомиться в библиотеке Российского университета дружбы народов по адресу: 117198, г. Москва, ул. Миклухо-Маклая, д. 6.

Автореферат разослан «__» _____ 2019г.

Ученый секретарь диссертационного совета,
кандидат медицинских наук

М.Ю. Персов

ОБЩАЯ ХАРАКТЕРИСТИКА ДИССЕРТАЦИОННОГО ИССЛЕДОВАНИЯ

Актуальность исследования.

По частоте встречаемости, среди всех деформаций первого плюснефалангового сустава, артроз этого сустава занимает второе место после Hallux valgus (Сорокин Е.П., 2013г.; Shereff M.J., Baumhauer J.F., 1998; Wulker, N., 1997.). Дисфункция первого плюснефалангового сустава развивается у 35-40% людей, ведущих активный образ жизни и проявляется целым комплексом симптомов, таких как: ограничение движений в суставе и невозможность пользоваться обычной обувью. Это приводит к ограничению функции нижней конечности и в следствии чего снижается качество жизни пациентов (Асратян Д.А., 2008.; Пахомов И.А., Прохоренко В.М., Садовой М.А., 2008.; Camasta С.А., 1996.). Более чем в 30% случаев причиной этого патологического состояния является деформирующий артроз первого плюснефалангового сустава (Coughlin M.J., Shumas P.S., 2003.).

В норме при динамической нагрузке (ходьба, бег) происходит “перекат” через стопу, при котором максимальное давление приходится последовательно с пятки на наружный край стопы и далее на головки I и V плюсневых костей. Таким образом, особенности биомеханики стопы делают первый плюснефаланговый сустав наиболее значимым в ходьбе, а любая патология данного сустава проявляется нарушением функций стопы (Guda С. J., 1997.).

Хирургические методы лечения: наиболее распространенной методикой хирургического лечения является - артродез первого плюснефалангового сустава. Для достижения хороших функциональных результатов при выполнении артродеза первого плюснефалангового сустава необходимо добиться правильного пространственного моделирования и ориентирования сустава, для чего необходимо сопоставить и зафиксировать резекционные поверхности первой плюсневой кости и основания проксимальной фаланги первого пальца в наиболее выгодном функциональном положении. Артродез первого плюснефалангового сустава не может полноценно восстановить функцию первого

плюснефалангового сустава и сложную биомеханику стопы в целом. Результаты данного метода оперативного лечения часто не удовлетворяют ортопедов и пациентов (Агедо Н.И., 1992.; Пахомов И.А., Прохоренко В.М., Садовой М.А., 2008.). Альтернативным, по отношению к данной методике хирургического лечения, является эндопротезирование первого плюснефалангового сустава. Фактически, лишь этот метод позволяет сохранить правильные взаимоотношения в суставе и его функцию. Именно этот вид операций представляется наиболее перспективным.

Таким образом, широкая распространенность заболевания и социальное значение вызываемых им проблем делают очевидной актуальность настоящего исследования.

Актуальность проблемы определяется:

1.Высокой частотой встречаемости артроза первого плюснефалангового сустава у лиц ведущих активный образ жизни.

2.Высокой частотой неудовлетворительных функциональных результатов артродеза первого плюснефалангового сустава.

3.Отсутствием четких показаний и противопоказаний к выполнению той или иной хирургической методики лечения артроза первого плюснефалангового сустава.

4.Отсутствием долгосрочных результатов тотального эндопротезирования первого плюснефалангового сустава.

Цель исследования. Улучшить результаты лечения пациентов с артрозом первого плюснефалангового сустава.

Задачи исследования

1. Уточнить показания и противопоказания к тотальному эндопротезированию первого плюснефалангового сустава.

2. Провести анализ ранних и отдаленных результатов тотального эндопротезирования и артродеза первого плюснефалангового сустава и оценить эффективность данных методик лечения.

3. Разработать методику реабилитации больных в послеоперационном периоде, перенесших эндопротезирование ПФС I.

4. Изучить неблагоприятные исходы эндопротезирования первого плюсне-фалангового сустава и выявить причины.

Научная новизна исследования

1. Конкретизированы показания и противопоказания к применению тотального эндопротезирования и артродеза у больных с артрозом ПФС I.

2. Разработана методика реабилитации пациентов после эндопротезирования ПФС I.

3. Проведена оценка отдаленных результатов тотального эндопротезирования ПФС I. Выявлены недостатки методики и неблагоприятные результаты, предложены меры их профилактики.

Практическая значимость

1. Анализ клинических и рентгенологических данных позволил сформулировать четкие показания для применения эндопротезирования ПФС I.

2. Оценены результаты использования эндопротезов с разными парами трения, в результате чего было выявлено преимущественное использование эндопротеза с керамико-керамической парой трения.

3. Анализ полученных данных позволяет улучшить качество и функциональные результаты лечения пациентов, страдающих артрозом первого плюснефалангового сустава.

4.

Публикации и внедрения.

Результаты исследования внедрены с положительным эффектом в Московских городских клинических больницах № 31,12 и №79. Материалы диссертации используются в педагогическом процессе медицинского факультета РУДН, а также на курсах повышения квалификации медицинских работников РУДН.

Апробация диссертационной работы. Основные положения диссертации доложены и обсуждены в докладе на всероссийской научно-практической конференции с международным участием «Современная травматология, ортопедия и хирургия катастроф» (Москва, 14 мая - 15 мая 2015 года). Материалы диссертации доложены на заседании кафедры травматологии и ортопедии РУДН 25 мая 2016 г., в 2-х печатных работах в журналах, входящих в перечень утвержденный ВАК Министерства образования и науки РФ.

Объем и структура диссертации.

Диссертация изложена на 136 страницах машинописного текста. Состоит из введения, 4 глав, заключения, выводов и практических рекомендаций. Содержит 84 рисунка и 5 таблиц. В библиографическом списке 121 работа, из них 22 отечественных и 99 иностранных источника.

Основное содержание работы.

Материалы и методы исследования.

Исследование основывается на анализе результатов клинико-рентгенологического обследования, оперативного лечения и динамического наблюдения 85 больных (110 стоп: у 25 пациентов – выполнена операция на обеих стопах, у 60 пациентов на одной стопе), оперированных в ортопедических отделениях ГКБ №31, ГКБ №79 и №12 г. Москвы за период с 2010 по 2016г. Из 85 пациентов: 68 пациентов были женского пола (79,6%), 17 пациентов - мужского пола (20,4%). Распределение пациентов по полу представлено на рисунке 1. Средний возраст пациентов составил 55 лет (от 39 до 71 года). Распределение пациентов по возрасту представлено в таблице 1.

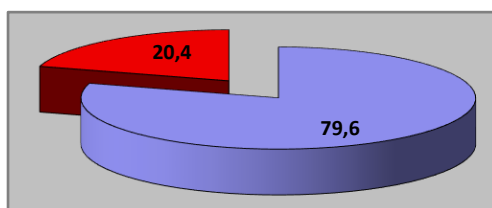


Рис. 1. Распределение пациентов по полу. 79,6% - женщины, 20,4% - мужчины.

Таблица 1. Распределение пациентов по возрасту

Возраст, годы				
до 40	41–50	51–60	≥61	Всего
3 (3,5%)	17 (20%)	51 (60%)	14 (16,5%)	85 (100%)

Таким образом, основное количество пациентов приходилось на возрастную группу от 51 до 60 лет. Это в большинстве своем трудоспособная и физически

активная часть населения. Данное обстоятельство играет важную социальную значимость и ставит дополнительные задачи перед ортопедами.

Для оценки дооперационного и послеоперационного состояния пациентов были использованы следующие методы исследования: клинический, рентгенологический, подометрический, плантографический и стабилметрический.

Всех пациентов мы разделили на три группы (таблица 2). Первая группа – пациенты, которым было выполнено тотальное эндопротезирование ПФС I с использованием эндопротеза с металл-полиэтиленовой парой трения (25 пациента: из них 14 пациентам выполнена операция на обеих стопах, 11 пациентам на одной стопе, всего – 39 стоп). Вторая группа – пациенты, которым было выполнено тотальное эндопротезирование ПФС I с использованием эндопротеза с керамико-керамической парой трения (22 пациента, всем пациентам операция была выполнена на одной стопе) и третья группа пациентов (группа сравнения), которым был выполнен артродез ПФС I (38 пациента из них 11 пациентам выполнена операция на обеих стопах, 27 пациентам на одной стопе, всего – 49 стоп). Из этой группы 1-й пациентке, в разное время, применена и та и другая методика хирургического лечения на обеих стопах, еще 1-й пациентке после ранее выполненного эндопротезирования ПФС I с обеих сторон был выполнен артродез ПФС I обеих стоп.

Таблица № 2. Распределение пациентов по группам.

Группа	Кол-во пациентов	Кол-во прооперированных стоп	Кол-во операций выполненных на одной стопе	Кол-во операций выполненных на обеих стопах
Первая группа	25	39	11	28

Вторая группа	22	22	22	0
Третья группа	38	49	27	22

Основной классификацией артроза ПФС I по степени, была классификация Coughlin и Shurnas (таблица 3). Данная редакция классификации совмещает рентгенологические данные, угол тыльного сгибания первого пальца и выраженность болевого синдрома.

Таблица 3. Классификация артроза ПФС I по Coughlin и Shurnas 2003г.

0 степень	Тыльное сгибание 40-60*, ограничение движений на 20%, изменений на рентгенограммах нет, отсутствие боли.
1 степень	Тыльное сгибание 30-40*, на рентгенограммах – тыльные остеофиты, минимальные изменения сустава.
2 степень	Тыльное сгибание 10-30*, на рентгенограммах – уплощение и склероз суставных поверхностей, сужение суставной щели, тыльные и боковые остеофиты. Боли при движениях в крайних положениях.
3 степень	Тыльное сгибание менее 10*, характерна постоянная боль, выраженные изменения на рентгенограммах. Подошвенное сгибание мене 10*.
4 степень	Ригидный сустав, выраженная постоянная боль, наличие костных кист, выраженные остеофиты по всему периметру суставных поверхностей.

Из всех групп пациентов – у 7 пациентов был диагностирован псориатический полиартрит – 8,3%, у 9 пациентов был выявлен повышенный уровень мочевой кислоты -11%, у 69 пациентов был поставлен диагноз идиопатический артроз ПФС I – 80,7%.

В группу пациентов, которым в качестве метода хирургического лечения артроза ПФС I III-IV ст. было выполнено тотальное эндопротезирование, вошло 47 человека (61 стопа). Пациенты распределились на 2 группы: 1-я – пациенты, которым был установлен эндопротез с металл-полиэтиленовой парой трения (25 человек – 39 стоп) имплантатами фирм Kinetik Great Toe Implant System и Total Toe System фирмы BIOMET; 2-я группа – пациенты, которым был установлен эндопротез с керамика-керамической парой трения (22 человека – 22 стопы) фирмы Moje.

Основная цель данной операции заключалась в том, чтобы избавить пациента от болевого синдрома и восстановить функцию сустава.

Фиксация компонента эндопротеза фирмы Moje осуществлялась методом «пресс-фит», при установке компонента фирмы Integra и Biomet фиксация возможна методом «пресс-фит», либо при помощи костного цемента.

В группу пациентов, которым в качестве метода хирургического лечения артроза ПФС I III-IV ст., был выполнен артродез, вошло 38 человек (49 стоп). Методика данной операции заключалась в резекции суставных поверхностей и замыкании сустава в функционально-выгодном положении первого пальца стопы. Фиксацию осуществляли канюлированным инструментом и винтами диаметром 3,0 мм. Основная цель данной операции была избавить пациента от болевого синдрома.

Пациенты третьей группы (группы сравнения) были отобраны исходя из основных демографических характеристик основной группы, что позволило оценить и сравнить их результаты в послеоперационном периоде.

Результаты исследования.

Результаты были оценены по шкале американского ортопедического общества хирургов стопы и голеностопного сустава (AOFAS).

Исходное среднее количество баллов по шкале AOFAS было оценено среди всех пациентов, так как исходное состояние у пациентов всех групп было практически одинаковым и составило 35.

При оценке ближайших результатов оперативного лечения в сроки от 6 до 12 месяцев после операции мы определяли полную картину результатов проведенной операции. Надо отметить, что все пациенты на данном сроке послеоперационного периода вынуждены были использовать комфортную обувь и ортопедические стельки при ходьбе.

Анализ состояния пациентов по шкале AOFAS после операции выявил прогрессивное улучшение показателей исследования. Средний балл по шкале AOFAS вырос: в первой группе с 35 до 89,6 баллов; во второй группе с 35 до 91,7; в третьей группе с 35 до 79 (рис. 2). Больше количество баллов было в группах пациентов, где выполнялось эндопротезирование ПФС I и связано оно с сохранением и увеличением объема движений в оперированном суставе.

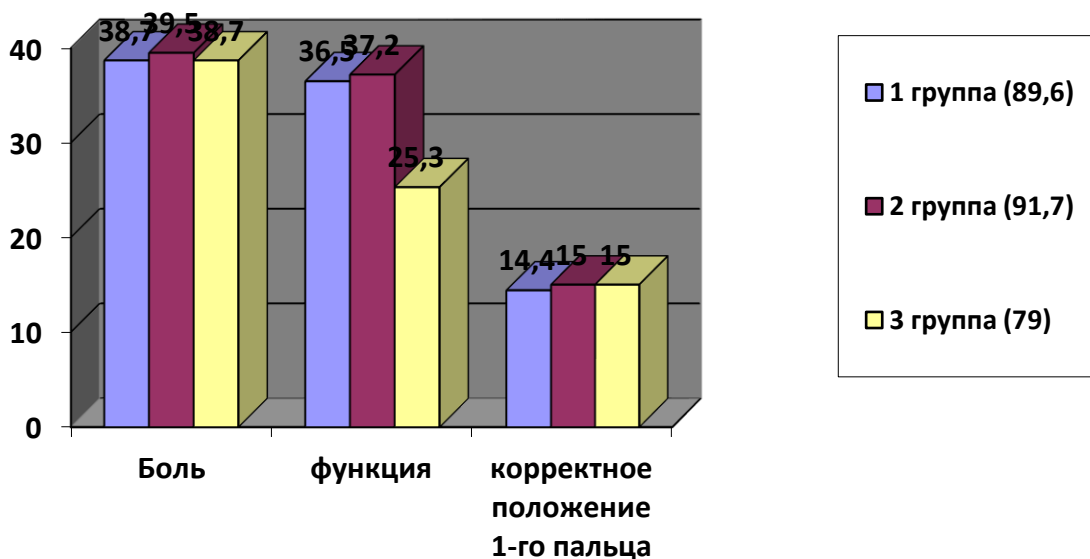


Рис. 2. Результаты оценки по шкале AOFAS через 6 -12 месяцев.

Таким образом, после тотального эндопротезирования ПФС I в 93% случаев (44 пациента) мы отметили хорошие и отличные результаты. В случае выполнения артродеза ПФС I отличные и хорошие результаты были получены в 79% (30 пациентов).

При оценке рентгенограмм, в сроки наблюдения от 6 до 12 месяцев, в 99% случаев не было выявлено никаких отклонений: положение первого пальца было удовлетворительным. В случае эндопротезирования ПФС I взаиморасположение компонентов было правильным, признаков нестабильности компонентов мы не отметили (рис. 3).

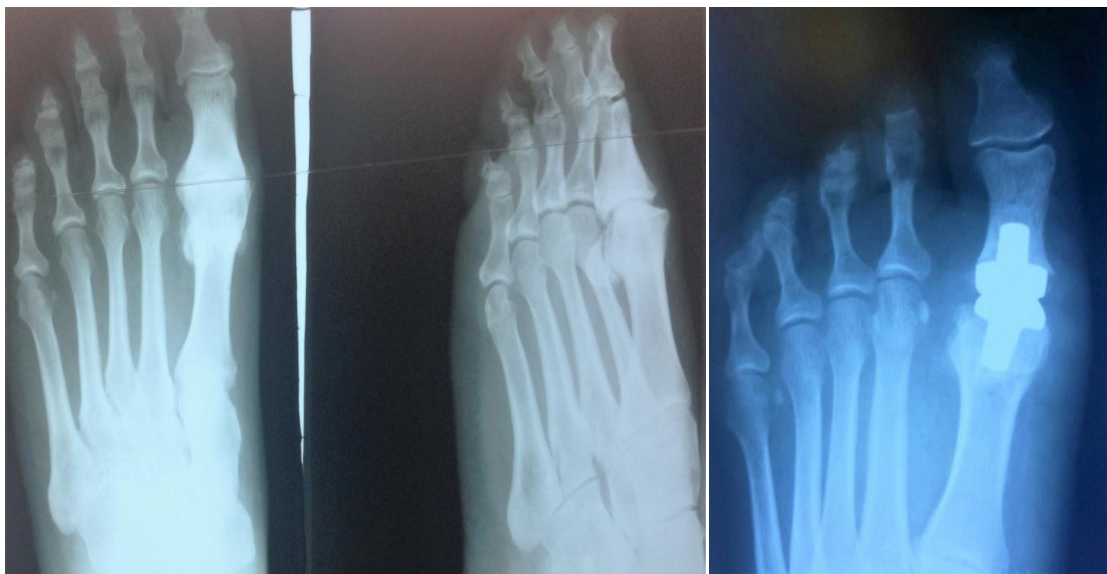

Рис. 3. Рентгенограммы пациента до и после выполнения эндопротезирования ПФС I (срок наблюдения 6- 12 мес., эндопротез Моје).

В случае артродеза ПФС I наблюдалась консолидация костных фрагментов, правильное расположение металлофиксаторов (рис. 4).

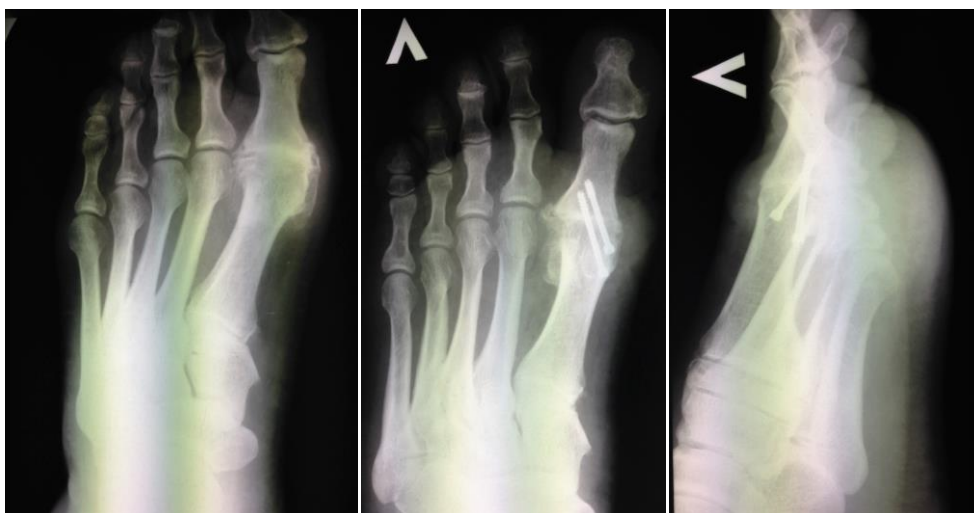
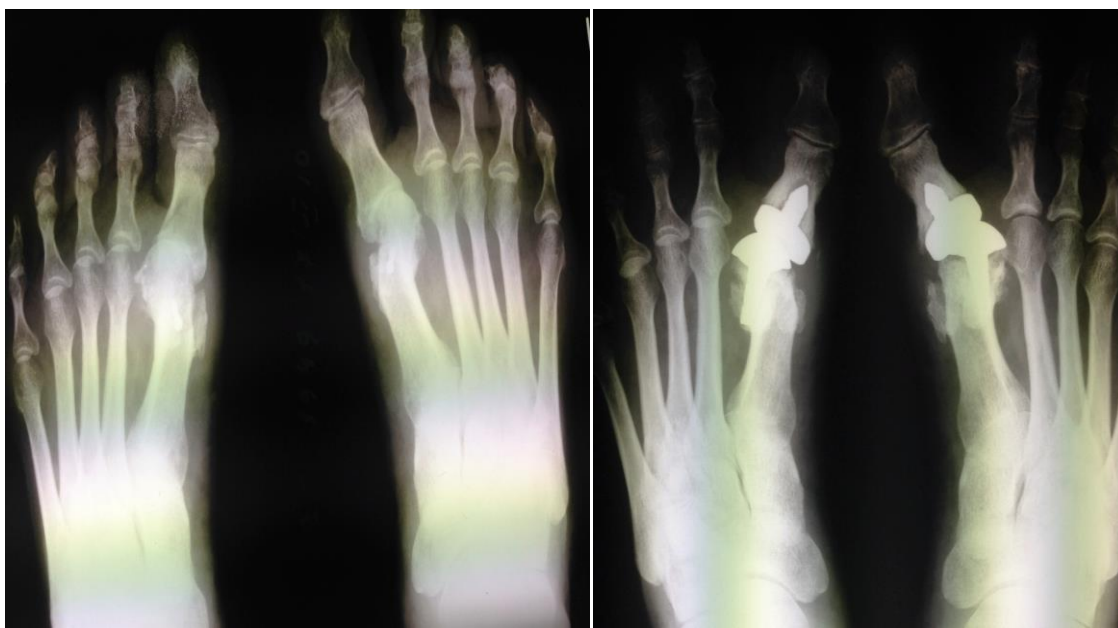
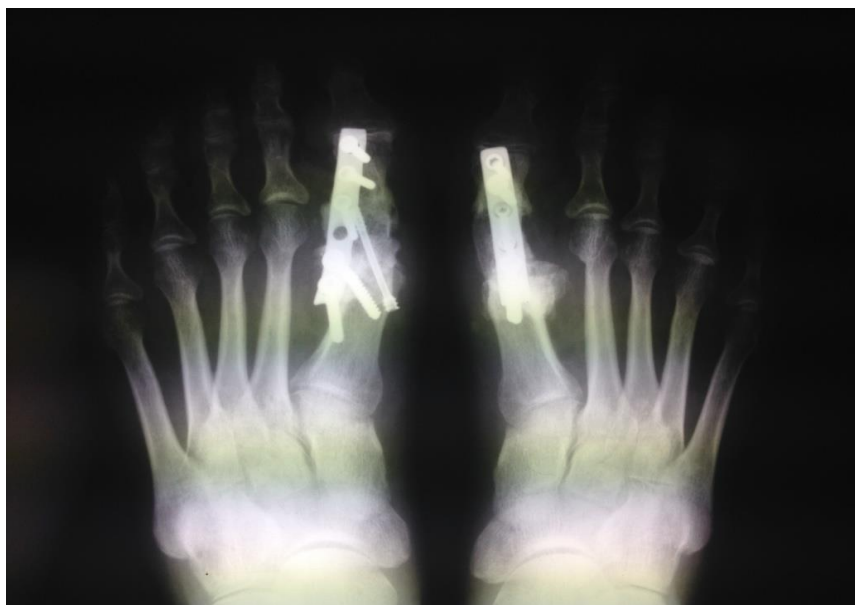Рис. 4. Рентгенограммы пациента до и после выполнения артродеза ПФС I (срок наблюдения 6- 12 мес.).

В 1% случаев, после выполнения эндопротезирования ПФС I произошел рецидив варусного отклонения 1-х пальцев обеих стоп (рис. 5).



а.

б.



в.

Рис. 5. а - рентгенограммы стоп до операции;

б - рентгенограммы стоп через 9 месяцев после операции;

в - рентгенограммы стоп после выполнения артродеза ПФС I.

При оценке отдаленных результатов оперативного лечения в срок от 24 до 48 месяцев по шкале AOFAS после операции выявили следующие результаты: в

первой группе количество баллов изменилось с 89,6 до 72,8; во второй группе с 91,7 до 84,3 баллов; в третьей группе с 79 до 72,4 баллов (рис. 6).

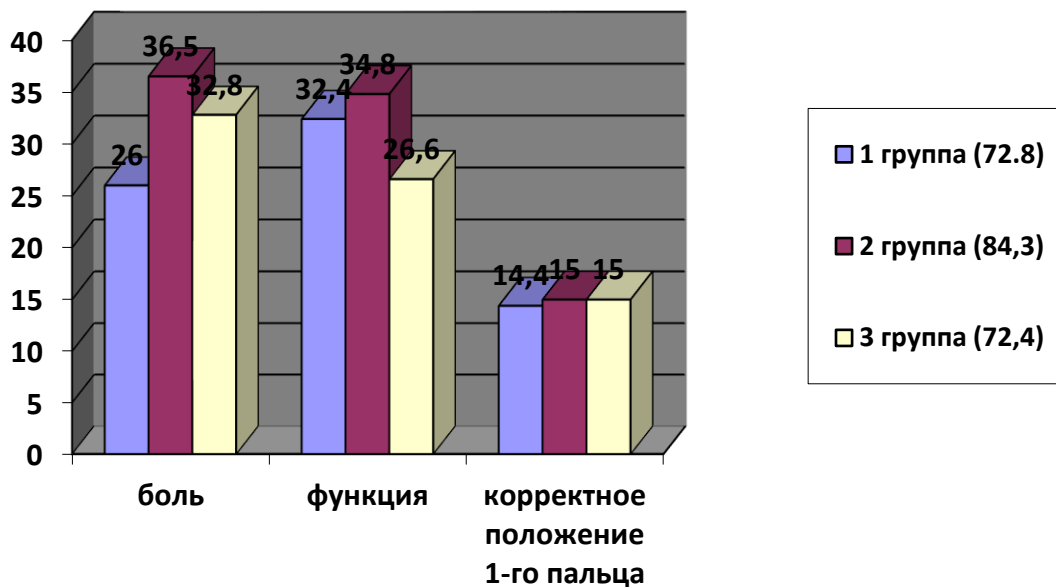


Рис. 6. Результаты оценки по шкале AOFAS через 24 -48 месяцев.

Наши исследования исходов тотального эндопротезирования ПФС I в 85% случаев (40 пациентов) показали хорошие и отличные результаты, в случае выполнения артродеза ПФС I отличные и хорошие результаты были в 58% (22 пациента).

При оценке рентгенограмм в отдаленном периоде после операции (от 24 до 48 месяцев), получены следующие данные:

- 1 группа: в 100% случаев (25 пациентов) отмечено появление зон остеолита у основания компонентов эндопротеза (рис. 7), при этом у 24% (6 пациентов) это не проявлялось каким-либо образом клинически. У 12% (3 пациента) пациентов наблюдалось вальгусное отклонение первого пальца стопы в пределах от 18° до 22°;

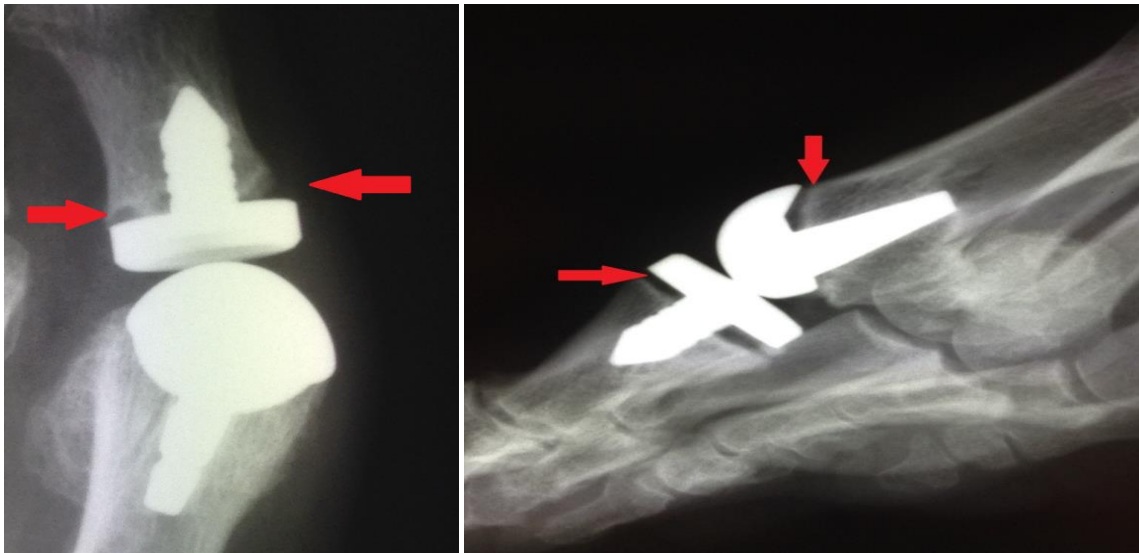


Рис. 7. Рентгенограммы стоп в срок наблюдения от 24 до 48 месяцев после операции (стрелками показаны участки остеолита).

- 2 группа: при анализе рентгенограмм ни у одного пациента признаков остеолита не выявлено. Положение первого пальца стопы было удовлетворительным: в пределах 8° - 15° вальгусного отклонения;
- 3 группа: в 100% случаев (38 пациентов) наблюдалась консолидация костных фрагментов, положение первого пальца удовлетворительное, признаков миграции винтов не выявлено. В 23,7% случаев (9 пациентов) наблюдались изменения в межфаланговом суставе первого пальца: уменьшение высоты суставной щели, наличие остеофитов, склероз субхондрального слоя кости, что в 21% случаев (8 пациентов) проявлялось клинически.

Развитие остеолита у основания компонентов эндопротеза в 1-й группе пациентов не связано со способом фиксации компонентов эндопротеза, так как данное явление развивалось абсолютно у всех пациентов данной группы. Вероятная причина остеолита – трибологические свойства пары трения данных эндопротезов ПФС I, потому что у пациентов 2-й группы, где применялись эндопротезы с керамика-керамической парой трения, остеолита не обнаружено.

Мы проанализировали и систематизировали все осложнения, с которыми столкнулись. Нами произведена попытка усовершенствовать данные методы хирургического лечения артроза ПФС I и определить показания для выбора

оптимального метода для каждого пациента с целью максимального снижения послеоперационных осложнений.

Ошибки и осложнения.

При выполнении данного исследования и анализе результатов нами был выявлен ряд осложнений, сопряженных с данными методиками оперативного лечения.

Осложнения, связанные с выполнением артродеза ПФС I:

- боли в подошвенной части стопы у основания 2,3-х плюсневых костей сопровождающиеся развитием гиперкератоза в данной области – 8% (3 пациента). Данное осложнение мы связываем с избыточным укорочением длины первого луча при выполнении артродеза и переносом нагрузки при ходьбе на латеральный отдел стопы в связи с отсутствием движений в ПФС I, данным способом пациентам удается увеличить длину и скорость шага;
- развитие артроза межфалангового сустава – 13% (5 пациентов). Развитие данных изменений в межфаланговом суставе связывали с перегрузкой сустава в процессе переката стопы при шаге, так как ПФС I был неподвижен;
- субъективная неудовлетворенность результатом лечения связанная с неподвижностью ПФС I, что приводит к нарушению походки и затруднениям при ношении стандартной обуви – 23% (9 пациентов);
- не сращение зоны выполнения артродеза и замедленная консолидация. Данное осложнение было получено в 2,6% случаев (1 пациент) и связано оно было с наличием у пациента выраженного остеопороза. Консолидация наступила только на 4-м месяце после оперативного вмешательства;
- длительный отёк тканей в области операции наблюдался в 8% случаев (3 пациента).
- краевой некроз кожи отмечен в 2,6% случаев (1 пациент).

Осложнения, связанные с эндопротезированием ПФС I:

- самое частое осложнение в I группе (96% случаев - 24 пациента) – появление остеолита у основания компонентов эндопротеза, что свидетельствует о развивающейся нестабильности эндопротеза в сроки от 12 до 28 месяцев. Данное осложнение развилось у всех пациентов в сроки 36-48 месяцев. При этом клинически жалобы на появляющиеся боли в ПФС I при нагрузке предъявляли только 6 пациентов (24%). Данных изменений во второй группе пациентов отмечено не было.

- сохраняющаяся тугоподвижность ПФС I. В первой группе таких пациентов было 2 (8%). Они имели амплитуду движений менее 30°, а у 3 пациентов (12%) в объеме - 40°- 45°. Во второй группе тугоподвижность была у 3 – х пациентов (13,6%) с амплитудой движений от 40° до 50°.

- Субъективная неудовлетворенность результатом лечения, связанная с сохранением периодических болевых ощущений при движении в ПФС I была всего у 5 пациентов из общего количества пациентов 2-х групп (10%): 3 пациента (6%) из 1-й группы и 2 пациента (4%) из 2-й группы. Однако нарушений походки пациенты не отмечали.

- рецидив деформации: в первой группе у 1-го пациента (4%) получен рецидив варусного отклонения первых пальцев обеих стоп и у 3-х пациентов (12%) рецидив вальгусного отклонения первого пальца. Во второй группе данного осложнения не возникло.

- длительный отёк тканей в области операции наблюдался у 4-х пациентов из первой группы (16%) и 3- пациентов из второй группы (13,6%).

Реабилитационный комплекс для пациентов после эндопротезирования ПФС I.

С целью профилактики ригидности первого плюснефалангового сустава после тотального эндопротезирования необходима ежедневная разработка объёма движений в суставе.

Разработка объёма движений имеет важное значение для достижения лучших послеоперационных результатов и позволяет:

- Предотвратить ригидность первого пальца;
- Ускорить послеоперационную реабилитацию;
- Наиболее полно социально реабилитироваться (носить модельную обувь, в том числе туфли на каблуке).

Первая и вторая неделя после операции:

Режим полупостельный. Отдых и возвышенное положение нижних конечностей. Обеспечение покоя для нижних конечностей – ходьба в обуви для разгрузки переднего отдела стопы – туфли Барука. Выполнение активного тыльного и подошвенного сгибания в ПФС I в том объеме, который не вызывает болезненных ощущений (применялась криотерапия). Этот период завершился снятием швов с после операционной раны.

Третья и четвертая недели:

Режим полупостельный. Обеспечение покоя для нижних конечностей – большую часть суток стопы должны находиться в возвышенном положении. В этот период, помимо активных движений в ПФС I, рекомендовали пассивные движения. Для этого пациенту необходимо держать большой палец у его основания, ближе к плюснефаланговому суставу. Тыльное и подошвенное сгибание первого пальца совершали до чувства сопротивления, удерживая палец в крайних положениях до 10 секунд. Время упражнений 10 мин, повторять рекомендовали не менее трех раз в день.

Так же помимо активных движений в ПФС I, рекомендовали вставание на палец без нагрузки весом (сидя).

С целью повешения гибкости в ПФС I, рекомендовали выполнение следующего упражнения: одной рукой брались за передний отдел стопы, до

основания большого пальца. Другой рукой брали палец за основание, ближе к плюсне-фаланговому суставу. Первым этапом растягивали большой палец. Затем стабилизировали передний отдел стопы, удерживая его рукой. Второй рукой тянули большой палец вверх, без скручивания, стопу при этом не сгибали (палец держали прямо). Удерживали палец в этом положении в течении 10 секунд, и так повторяли упражнение трижды. Выполняли аналогичное упражнение, но со смещением большого пальца вниз, удерживая стопу прямо. Удерживали палец в этом положении примерно десять секунд и трижды повторяли упражнение. Эти упражнения выполняли по шесть раз в день.

Для борьбы с нарастающими отеками мягких тканей, возникающих на фоне увеличения нагрузки, рекомендовали криотерапию, после выполнения упражнений и ванночки с прохладным раствором морской соли (35 °).

В случаях фиксации эндопротеза костным цементом ходьба в туфлях Барука рекомендовалась до 4-й недели, далее пациентам разрешалась ходьба в обычной обуви, но обязательно с индивидуальной ортопедической стелькой. В случаях фиксации эндопротеза методом press-fit, пациенты продолжали ходить в туфлях Барука.

Пятая и шестая недели:

В течение этого периода пассивная разработка движений в ПФС I увеличивалась примерно до восьми раз в день с постепенным нарастанием силы и интенсивности. Пациентам, в случаях фиксации эндопротеза методом press-fit, в конце периода разрешалась ходьба в обычной обуви с использованием индивидуальной ортопедической стельки. Для увеличения амплитуды движений в ПФС I, помимо вышеописанных упражнений, рекомендовали ходьбу широким шагом. Для борьбы с отеком мягких тканей рекомендовали продолжить использовать ванночек с морской солью.

Всем прооперированным пациентам физические нагрузки разрешали в зависимости от: возраста, плотности костной ткани и т.д. Однако во всех случаях не ранее третьего месяца после операции. Значительные физические нагрузки, занятия спортом, рекомендовали не ранее шестого месяца.

Применение данного комплекса позволяет добиться сокращения сроков реабилитации, сроков временной нетрудоспособности, достичь лучших функциональных результатов и улучшения качества жизни пациентов.

Выводы

1. Основным показанием к тотальному эндопротезированию первого плюснефалангового сустава является артроз 3-4 ст., при отсутствии у пациента общехирургических противопоказаний, деформаций первого плюснефалангового сустава (кроме вальгусного отклонения первого пальца 1 ст), выраженного остеопороза, ревматоидного артрита, тяжелых физических нагрузок.

2. Изучение сравнительных результатов лечения в отдаленном послеоперационном периоде (24-48 мес) по шкале AOFAS показало значительную разницу в количестве отличных и хороших результатов (85% против 55%) в группе пациентов, которым выполнено эндопротезирование первого плюснефалангового сустава, в сравнении с группой пациентов, которым выполнен артродез первого плюснефалангового сустава.

3. Разработанный нами комплекс реабилитации пациентов, перенесших эндопротезирование первого плюснефалангового сустава, учитывал способ фиксации компонентов эндопротеза. Согласно этому выработаны сроки иммобилизации переднего отдела стопы, на каждом этапе лечения подобран комплекс мероприятий позволяющий: уменьшить болевой синдром в раннем послеоперационном периоде, проводить профилактику тугоподвижности в первом плюснефаланговом суставе и в межфаланговом суставе первого пальца. В результате применения данного комплекса удалось добиться сокращения сроков реабилитации, сроков временной нетрудоспособности, достичь лучших функциональных результатов и улучшения качества жизни пациентов.

4. Изучение структуры неблагоприятных исходов эндопротезирования первого плюснефалангового сустава показало, что наиболее частым осложнением (51%) является развитие нестабильности компонентов эндопротеза в сроки от 12 до 28 мес., причиной которого стало использование эндопротеза с парой трения

металл/полиэтилен. Среди пациентов, которым устанавливался эндопротез с парой трения металл/полиэтилен, частота нестабильности составила 96%. Второе, по частоте, осложнение (17%) – сохраняющаяся тугоподвижность в первом плюснефаланговом суставе.

Практические рекомендации.

1. В случае выполнения эндопротезирования ПФС I, предпочтение стоит отдавать эндопротезу с керамика-керамической парой трения, так как более совершенные трибологические свойства данной пары трения позволяют добиться наилучших результатов в отдаленном послеоперационном периоде.

2. Для достижения хороших функциональных результатов эндопротезирования ПФС I во время операции особое внимание стоит обращать на правильную ориентировку примерочных шаблонов на этапах формирования посадочных мест для компонентов эндопротеза, чтобы избежать варусного или вальгусного положения компонентов эндопротеза.

3. Для получения хорошего объема движений в I ПФС при выполнении эндопротезирования важное значение имеет правильная установка метатарзального компонента эндопротеза по отношению к подошвенному кортикалу первой плюсневой кости. По результатам нашего исследования мы пришли к выводу, чтобы получить больший объем движений в ПФС I, при формировании посадочного места под метатарзальный компонент в боковой проекции ось эндопротеза необходимо ротировать на 2-3° по направлению к подошвенному кортикалу первой плюсневой кости.

4. Ушивание капсулы ПФС I в избыточном натяжении может приводить к тугоподвижности в ПФС I или способствует возникновению тенденции к варусному смещению первого пальца в послеоперационном периоде.

5. Для избежания возникновения поверхностного некроза кожи не следует иссекать её излишки.

ОСНОВНЫЕ НАУЧНЫЕ ПУБЛИКАЦИИ ПО ТЕМЕ ДИССЕРТАЦИОННОГО ИССЛЕДОВАНИЯ

1. Тотальное эндопротезирование I плюснефалангового сустава. Ближайшие результаты. /Петросян А.С., Загородний, Н.В., Елкин Д.В., Процко В.Г., Захарян Н.Г., Мазалов А.В., Григорьев В.В. // журнал «Вестник травматологии и ортопедии имени Н.Н. Приорова» 2012г №3 С. 59-63.

2. Отдаленные результаты тотального эндопротезирования первого плюснефалангового сустава. / Григорьев В.В., Загородний, Н.В., Макинян Л.Г., Петросян А.С., Процко В.Г., Захарян Н.Г., Скипенко Т.О., Алиев Р.Н., Тихонов О.А., Безверхий С.В., Григорьев И.В. // журнал «Кремлевская медицина. Клинический вестник» 2015г №4 С. 52-55.

Григорьев Валентин Владимирович (Россия)
**Тотальное эндопротезирование в хирургическом лечении артроза
первого плюснефалангового сустава стопы.**

Работа посвящена оценке функциональных результатов хирургического лечения артроза первого плюснефалангового сустава стопы. Проанализированы результаты хирургического лечения 85 больных (110 стоп: у 25 пациентов – выполнена операция на обеих стопах, у 60 пациентов на одной стопе) в период с 2010 по 2016 годы. Первым двум группам пациентов были установлены разные типы эндопротезов плюснефалангового сустава, а пациентам третьей группы (группа сравнения) был выполнен артродез плюснефалангового сустава, впоследствии проводилось сравнение функциональных результатов.

На основании анализа полученных результатов уточнены показания к применению того или иного метода хирургического лечения артроза первого плюснефалангового сустава, обоснован выбор типа эндопротеза плюснефалангового сустава, разработана методика реабилитации больных в послеоперационном периоде, перенесших эндопротезирование ПФС I.

Предложенный комплекс реабилитационных мероприятий позволил улучшить результаты лечения пациентов с артрозом первого плюснефалангового сустава и сократить количество неудовлетворительных результатов.

Grigoryev Valentin (Russia)
**Total joint arthroplasty in the surgical treatment of arthrosis first
metatarsophalangeal joint of the foot.**

The study focuses on the assessment of the functional results of surgical treatment of the 1st metatarso-phalangeal joint (MTPJ I) arthrosis. The results of surgical treatment of 85 patients (110 feet: 25 patients had undergone operations on both feet, 50 patients had undergone operation on one foot) from 2010 to 2016.

Different types of protheses of the MTPJ I were utilized for the first two groups, the third group of patients undergone the operation of arthrodesis. The comparison of the functional results of the three groups were made.

Based on the analysis of the results the indications for applying one or another surgical method of treatment of the arthrosis of the 1st MTPJ were specified, the strategy for rehabilitation for patients in the post-operative period after arthroplasty of the 1st MTPJ was developed.

The suggested combination of actions would allow to improve results of the treatment of patients with arthrosis of the 1st MTPJ and decrease the amount of unsatisfying outcomes.