

*На правах рукописи*

**Хонинов**

**Бадма Валериевич**

**ПРИМЕНЕНИЕ БИОДЕГРАДИРУЕМЫХ ИМПЛАНТАТОВ  
В ХИРУРГИЧЕСКОМ ЛЕЧЕНИИ  
ВАЛЬГУСНОЙ ДЕФОРМАЦИИ ПЕРВОГО ПАЛЬЦА СТОПЫ**

14.01.15 – Травматология и ортопедия

Автореферат  
диссертации на соискание ученой степени  
кандидата медицинских наук

**Москва – 2017**

Работа выполнена в Федеральном государственном бюджетном образовательном учреждении высшего образования «Российский национальный исследовательский медицинский университет имени Н. И. Пирогова» Министерства здравоохранения Российской Федерации.

**Научный руководитель:**

доктор медицинских наук, профессор,  
заведующий кафедрой травматологии, ортопедии и ВПХ **Скороглядов**  
ФГБОУ ВО «РНИМУ имени Н.И. Пирогова» МЗ РФ **Александр Васильевич**

**Официальные оппоненты:**

доктор медицинских наук, доцент, начальник центра  
травматологии и ортопедии, главный травматолог  
ФГКУ «Главный военный клинический госпиталь  
имени академика Н. Н. Бурденко» МО РФ **Брижань**  
**Леонид Карлович**

доктор медицинских наук, ведущий научный сотрудник  
ФГБУ «Центральный научно-исследовательский  
Институт Травматологии и Ортопедии  
имени Н. Н. Приорова» МЗ РФ **Корышков**  
**Николай Александрович**

**Ведущая организация:** Федеральное государственное бюджетное образовательное учреждение высшего образования «Московский государственный медико-стоматологический университет имени А.И. Евдокимова» Министерства здравоохранения Российской Федерации.

Защита состоится 19 июня 2017 г. в 14.00 на заседании диссертационного совета Д 212.203.37 при Российском Университете дружбы народов по адресу: 117198, г. Москва, ул. Миклухо-Маклая, д. 6.

С диссертацией можно ознакомиться в Научной библиотеке Российского университета дружбы народов по адресу: 117198, г. Москва, ул. Миклухо-Маклая, д. 6. и на сайте <http://dissovet.rudn.ru/>

Автореферат разослан « \_\_\_\_\_ » \_\_\_\_\_ 2017г.

Ученый секретарь  
Диссертационного совета Д212.203.37  
кандидат медицинских наук

**Персов**  
**Михаил Юрьевич**

## ОБЩАЯ ХАРАКТЕРИСТИКА РАБОТЫ

**Актуальность темы.** Вальгусная деформация первого пальца стопы представляет собой одну из наиболее распространённых патологий опорно-двигательного аппарата, которая выявляется у 75-82 % женщин и у 4 % мужчин [Гохаева А.Н., 2008; Загородний Н.В. и др., 2009; Карданов А.А. и др., 2015; Назаренко Г.И. и др., 2010; Aiyer A. et al., 2015; Bennett G.L., Sabetta J.A., 2016].

С учетом того, что биомеханика различных отделов нижней конечности фактически скоординирована в стопе, вальгусную деформацию первого пальца стопы необходимо рассматривать с учетом взаимосвязи всех ее отделов [Ежов М.Ю., 2010; Лоренс Б. Харклесс, Фелдер-Джонсон К., 2007; Процко В.Г., 2004; Doty J.F. et al., 2015; Geng X. et al., 2015; Thomas M., 2009]. Прогрессирование медиального отклонения первой плюсневой кости приводит к подвывиху и вывиху сесамовидных костей, снижению опорной функции головки первой плюсневой кости, что способствует усилению нагрузки на головки остальных плюсневых костей, развитию перегрузочных метатарзалгий» [Карданов А.А. и др., 2010; Пахомов И.А. и др., 2008; Buciuo R., 2014; Di Giorgio L. et al., 2016; Martinei V., Valentini R., 2007]. Деформация переднего отдела стопы приводит к ее функциональной несостоятельности, развитию болевого синдрома, сопровождается нарушениями походки и ограничивает пользование пациентом модельной обуви. Все вышеизложенное способствует нарушениям социальной и трудовой активности человека [Fakoor M. et al., 2014; Harb Z. et al., 2015].

**Степень разработанности темы исследования.** В настоящее время в травматологии и ортопедии при выполнении остеосинтеза применяют: штифты, пластины, аппараты внешней фиксации, кортикальные и компрессионные винты, спицы, в некоторых случаях – викриловые и проволочные стеркляжи и т.д. [Blakey G.H. et al., 2014; Erschbamer M. et al., 2016; Knutsen A.R. et al., 2015; Maier D. et al., 2015; Lambers Heerspink F.O. et al., 2015]. При этом в последние десятилетия все более широко применяются биodeградируемые материалы (БДМ) [Авилов С.М. и др., 2016; Кузнецова Д.С. и др., 2014; Erschbamer M. et al., 2016]. Имплантаты из этих материалов применяются в травматологии, при этом одно из наиболее распространенных показаний к их применению – хирургическое лечение перелома дистального метаэпифиза лучевой кости [Noh J.H. et al., 2012; Rangdal S. et al., 2012]. В доступной литературе имеются лишь единичные сообщения о применении имплантатов из БДМ для фиксации места остеотомии при вальгусной деформации первого пальца стопы. Во многом неизученными остаются вопросы, связанные с применением этих фиксаторов в трав-

матологической и ортопедической практике, в том числе и при лечении вальгусной деформации первого пальца стопы. Дискутируется риск инфекционных осложнений, связанный с применением такого рода имплантатов, механическая стабильность, преимущества и недостатки их использования по сравнению с металлическими фиксаторами [Кулаков А.А., Григорьян А.С., 2014; Ahmed W. et al., 2013; Heiden M. et al., 2015; Huang J.L., 2011; Ozer K., Chung K.C., 2012]. Фактически отсутствуют данные об оценке клинической эффективности применения такого подхода в лечении вальгусной деформации первого пальца стопы по сравнению с металлофиксаторами. Нет сведений об особенностях интраоперационной технике имплантации, раннего послеоперационного периода и об отдаленных результатах использования биodeградируемых имплантатов, в том числе о функциональном состоянии нижней конечности и опорно-двигательного аппарата в целом, о качестве жизни таких пациентов. Все вышеизложенное определило актуальность избранной темы.

**Цель исследования** – улучшение результатов хирургического лечения пациентов с вальгусной деформацией первого пальца стопы на основании применения биodeградируемых имплантатов.

#### **Задачи исследования**

1. Определить показания к выполнению и разработать алгоритм хирургической коррекции вальгусной деформации первого пальца стопы с использованием биodeградируемых имплантатов.

2. Установить особенности применения биodeградируемых имплантатов в сравнении с традиционными металлофиксаторами (кортикальными и компрессионными винтами) при хирургическом лечении вальгусной деформации первого пальца стопы.

3. Провести сравнительную оценку послеоперационного периода у пациентов основной группы и групп сравнения.

4. Определить качество жизни, сопоставить функциональные результаты, произвести объективную и субъективную оценку итогов хирургического лечения в отдаленном периоде у пациентов после реконструктивной операции при вальгусной деформации первого пальца стопы с применением биodeградируемых имплантатов или традиционных металлофиксаторов (кортикальных и компрессионных винтов).

**Научная новизна исследования.** Впервые показано, что применение биodeградируемых имплантатов в хирургическом лечении вальгусной деформации первого пальца стопы имеют ряд преимуществ по сравнению с применением традиционных металлофиксаторов. Использование предложенно-

го способа хирургического лечения снижает интраоперационные риски, а также риски развития послеоперационных осложнений, как в раннем, так и в отдаленном периоде лечения.

Определены показания к применению биодеградируемых имплантатов и разработан алгоритм оперативной коррекции вальгусной деформации первого пальца стопы.

Впервые проведена сравнительная оценка течения раннего и отдаленного послеоперационного периода у пациентов с вальгусной деформацией первого пальца стопы при использовании различных типов имплантатов. Выявлено, по сравнению с традиционными металлофиксаторами, более быстрое восстановление физической активности и лучшее психоэмоциональное состояние пациентов, при лечении которых использованы биодеградируемые имплантаты.

Впервые оценено качество жизни пациентов в отдаленном периоде после хирургического лечения с использованием БДМ, продемонстрировано улучшение показателей большинства шкал опросника SF-36.

Продемонстрирована более высокая объективная и субъективная оценка результатов хирургического лечения данной патологии у пациентов, которым во время операции применяли биодеградируемые имплантаты по сравнению со стандартными металлофиксаторами.

**Практическая значимость работы.** Полученные в работе данные позволяют рекомендовать использование биодеградируемых имплантатов в хирургическом лечении вальгусной деформации первого пальца стопы в качестве безопасного и эффективного способа фиксации. Продемонстрировано, что преимуществом применения разработанного способа являются:

- возможность использования винтов различной длины с последующей индивидуальной интраоперационной коррекцией;
- возможность использования при необходимости винтов с антибактериальным покрытием;
- высокие прочностные характеристики имплантатов (винтов) которые позволяют достичь не менее стабильного остеосинтеза, чем при использовании традиционных металлофиксаторов.

Применение биодеградируемых имплантатов в лечении вальгусной деформации первого пальца стопы является оправданным с клинико-экономической точки зрения, так как способствует: снижению частоты осложнений после хирургического лечения, более быстрому восстановлению трудоспособности пациентов, отсутствию необходимости выполнения повторной операции по удалению фиксаторов.

Продемонстрирована целесообразность включения метода в стандарт лечения вальгусной деформации первого пальца стопы.

По результатам работы разработаны методические рекомендации по лечению вальгусной деформации первого пальца стопы с использованием биодеградируемых имплантатов.

**Внедрение в практику.** Новые данные, полученные в результате проведенного исследования, внедрены в лечебно-диагностическую работу отделения травматологии и ортопедии ГКБ № 64 Москвы. Результаты работы используются в учебном процессе кафедры травматологии ортопедии и ВПХ РНИМУ им. Н.И. Пирогова.

### **Основные положения, выносимые на защиту**

1. Применение биодеградируемых имплантатов в хирургическом лечении вальгусной деформации первого пальца стопы является клинически эффективным и безопасным методом, что подтверждается динамикой комплекса показателей, свидетельствующих о более благоприятном течении раннего послеоперационного периода, снижении функциональных нарушений стопы и опорно-двигательного аппарата по сравнению с пациентами, в лечении которых применяли традиционные металлофиксаторы.

2. При хирургическом лечении вальгусной деформации первого пальца стопы стандартно применяются традиционные фиксаторы (кортикальные и компрессионные винты), но целесообразно проведение остеосинтеза биодеградируемыми винтами. Этот способ позволяет осуществлять не менее стабильный остеосинтез, исключает специфические интраоперационные осложнения, уменьшает вероятность миграции фиксаторов, и, как следствие, вторичное смещение костных фрагментов. Удаление биодеградируемых имплантатов после консолидации кости не требуется.

3. Благоприятные отдаленные результаты хирургического лечения вальгусной деформации первого пальца при применении разработанного способа с использованием имплантатов на основе биодеградируемых материалов характеризуется высокой удовлетворенностью результатами лечения и улучшением качества жизни пациентов. Эти изменения являются более выраженными и стойкими по сравнению с таковыми у пациентов, которым реконструктивные операции выполнены с использованием традиционных металлофиксаторов.

**Апробация работы.** Основные результаты исследования доложены и обсуждены на третьей ежегодной научно-практической конференции с международным участием «Биодеградируемые имплантаты в травматологии и ортопедии» (Москва, 2014), на конференции «Периоперационное ведение больных»

(Элиста, 2015), на «Первом конгрессе Ассоциации хирургов стопы и голеностопного сустава» (Москва, 2015), на международной конференции «Применение современных технологий лечения в российской травматологии и ортопедии», ТРАВМА 2016 (Москва, 2016).

**Публикации.** По теме диссертации опубликовано 5 работ, из них 2 статьи в рецензируемых научных журналах, рекомендованных Высшей аттестационной комиссией Министерства образования и науки РФ для публикаций основных результатов диссертаций на соискание ученой степени кандидат медицинских наук.

**Личное участие автора в получении результатов.** Диссертантом был разработан дизайн исследования, лично выполнено обследование, лечение и дальнейшее наблюдение больных с вальгусной деформацией первого пальца стопы включенных в исследование. Автором были освоены все методы, применяемые для получения и оценки результатов, самостоятельно выполнен статистический анализ и описание результатов клинических, инструментальных исследований и опросов, сформулированы выводы, практические рекомендации и основные положения, выносимые на защиту.

**Объем и структура работы.** Диссертация изложена на 127 страницах машинописного текста и состоит из введения, обзора литературы, общей характеристики пациентов и методов исследования, главы, посвященной описанию собственных клинических наблюдений, обсуждения полученных результатов, заключения, выводов, практических рекомендаций, списка использованной литературы. Работа иллюстрирована 12 таблицами и 18 рисунками. Указатель использованной литературы содержит 259 библиографических источников, в том числе 62 отечественные и 197 иностранных публикаций.

## ОСНОВНОЕ СОДЕРЖАНИЕ РАБОТЫ

**Общая характеристика. Материалы и методы.** Работа выполнена на базе отделения травматологии и ортопедии ГКБ № 64. В 2012–2014 гг. проведено обследование и лечение 124 пациентов (222 стопы) с вальгусной деформацией первого пальца стопы. Средний возраст —  $43,2 \pm 11,2$  года, из них 114 женщин (92%) и 10 мужчин (8%), таким образом, в исследование были включены пациенты преимущественного трудоспособного возраста (таблица 1).

Критерии включения пациентов в исследование: возраст старше 18 лет; согласие на участие в исследовании; отсутствие хронических заболеваний в стадии декомпенсации на момент включения в исследование; диагноз вальгусной деформации первого пальца стопы.

Критерии исключения: отсутствие возможности динамического наблюдения; сопутствующая патология, требующая длительного лечения; инфекционные и воспалительные заболевания ногтевых пластин и окружающих тканей.

Таблица 1 - Распределение пациентов по возрасту (абс/%)

Возраст, лет	Группа 1 (корт. винты) (n=80)		Группа 2 (компр. винты) (n=69)		Группа 3 (БДМ) (n=73)		Всего (n=222)	
	Абс.	%	Абс.	%	Абс.	%	Абс.	%
<35	12	15,0	14	20,3	10	13,7	36	16,2
35–40	29	36,3	23	33,3	26	35,6	78	35,7
40–50	32	40,0	28	40,6	30	41,1	90	40,5
> 50	7	8,7	4	5,8	7	9,6	18	8,1

В целом группы были сопоставимы по возрасту, проявлениям основной и наличию сопутствующей патологии. У 98 пациентов деформация I пальца затрагивала обе стопы, у 26 пациентов была односторонняя деформация.

Пациенты случайным методом были разделены на группы:

- в 1-ю группу (группа сравнения 1) вошли 45 пациентов (80 стоп), в хирургическом лечении использованы кортикальные винты диаметром 2,5 мм;
- во 2-ю группу (группа сравнения 2) включены 36 пациентов (69 стоп), в лечении которых были использованы компрессионные винты (винты Барука, Герберта) диаметров 3,2 мм;
- в 3-ю группу (основную группу) были включены 43 пациента (73 стопы), лечение с использованием имплантатов на основе биodeградируемых материалов диаметров 2,7 мм., (рисунок 1)

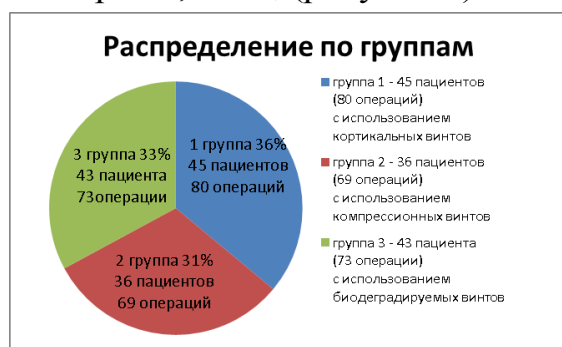

Рисунок 1 – распределение пациентов по группам

Степень деформации была определена в соответствии с классификацией ЦИТО. В группе 1 было 38,8% пациентов со II степенью деформации, в группах 2 и 3 доли таких пациентов составили соответственно 34,8 и 30,1%. Доли пациентов с III степенью вальгусной деформации также были сопоставимы – от 61,3% в группе 1 до 69,9% в третьей группе ( $p > 0,05$ ).

Во всех группах больных отмечались случаи вальгусной деформации, осложненные наличием болевого синдрома (у 84,1–89,0% больных), бурсита пер-



вого плюснефалангового сустава (14,5–16,4%) и артроза первого плюснефалангового сустава (18,8–28,2%). В большинстве случаев болевой синдром был умеренно выраженным, усиливающимся при длительной статической нагрузке.

**Методы исследования.** Клиническо-аналитический метод обследования включал изучение данных анамнеза, жалоб пациентов, проведение визуального осмотра и пальпации. Жалобы, предъявляемые пациентами с вальгусным искривлением I пальца стопы, нередко были обусловлены наличием поперечного плоскостопия (боль в области головок первых плюсневых костей: в области остеофита с подошвенной стороны, неудобство ношения стандартной обуви) и продольного плоскостопия (тяжесть, ноющая боль в области тыла стопы, в проекции таранной и ладьевидной кости, тяжесть в нижней трети голени). У некоторых пациентов выявлялись бурситы, подошвенные гиперкератозы. При выраженной деформации отмечалась боль во всём переднем отделе стопы. Как правило, давность предъявляемых жалоб исчисляется несколькими годами, нередко – десятилетиями.

При визуальном осмотре определяли состояние кожных покровов в области предполагаемого операционного поля и стопы в целом. Исключали пациентов с наличием инфекционных и воспалительных заболеваний ногтевых пластин и окружающих её тканей. Оценивали степень выстояния головки I плюсневой кости, деформацию соседних пальцев, определяли характер отклонения I пальца кнаружи, уточняли является ли это отклонением всего пальца либо дистальной фаланги – Hallux Valgus Interphalangeus. Оценивали состояние продольного свода стопы.

При пальпаторном исследовании определяли степень эластичности стопы, участки наибольшей болезненности, объем движений в заинтересованных суставах, вывихов и подвывихов суставов, наличие контрактур.

Выполняли рентгенограммы стопы в дорсо-плантарной проекции, при необходимости выполнялась косо медиальная проекция, под углом стопы  $45^{\circ}$ . Рентгенография позволяла определить степень распластанности поперечного свода стопы, рассчитать степень вальгусной деформации I пальца, оценить смещение сесамовидных костей.

В раннем послеоперационном периоде оценивали частоту инфекционных осложнений, болезненные ощущения пациентов, наличие местных реактивных явлений (гиперемия, отек, реакция окружающих тканей), наличие отека стопы, объем движений в плюснефаланговом суставе I пальца.

В отдаленном периоде оценивали эффект лечения по комплексу признаков, охватывавших функциональный и эстетический результат, с использовани-

ем шкал AOFAS и Грулье. В ходе клинического обследования состояние пациентов оценивали по 10-ти бальной визуальной аналоговой шкале (ВАШ, visual analogic scale).

Функциональный результат лечения оценивали по степени ограничения движений в первом плюснефаланговом суставе в соответствии с градациями: «в нормальных пределах», «несколько ограничена» и «значительно ограничена». Оценивали субъективное восприятие пациентами результатов лечения по градациям: «Отлично», «Хорошо», «Удовлетворительно» и «Неудовлетворительно».

Сравнивали состояние стоп до начала комплексного лечения и спустя 6–12–18 месяцев, а также выраженность болевого синдрома по визуальной аналоговой шкале (ВАШ), удовлетворенность пациентов результатами лечения и качество жизни больных по опроснику SF-36.

**Особенности использованных биодеградируемых имплантатов.** В лечении пациентов основной группы использовали биодеградируемые имплантаты (рисунок 2), особенностями которых являются: интраоперационное использование стандартного АО инструмента для остеосинтеза, возможность применения винтов различной длины с последующей интраоперационной индивидуальной коррекцией. Возможность использования имплантатов с антибактериальным покрытием, высокие прочностные характеристики фиксаторов, позволяющие достигнуть стабильной фиксации и постепенному восстановлению способности кости выдерживать нагрузку на изгиб.



Рисунок 2 – Биодеградируемые винты

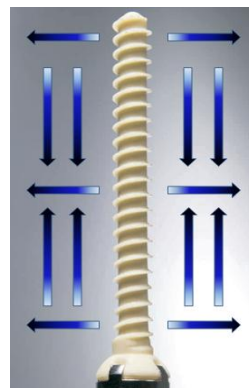


Рисунок 3 - Эффект аутокомпрессии

Заданный производителем эффект аутокомпрессии биодеградируемого винта происходит, за счет своей направленной структуры; в жидкой среде и при обычной температуре тела винт расширится, и уменьшается в длине, тем самым происходит компрессия костных отломков (рисунок 3).

При использовании имплантатов из БДМ предполагалось, что кроме выше перечисленных преимуществ, применение имплантатов будет способство-

вать снижению риска развития интраоперационных трудностей, уменьшению частоты осложнений в послеоперационном периоде, способствовать более быстрому восстановлению функциональной активности и, как следствие, благоприятному психоэмоциональному настроению пациентов.

**Хирургические методы, использованные в работе.** Всем больным проведено хирургическое лечение вальгусной деформации, при этом выполняли остеотомию Akin (остеотомия основания основной фаланги первого пальца), шевронные остеотомии (дистальная остеотомия первой плюсневой кости), SCARF остеотомию (диафизарная остеотомия 1 плюсневой кости), устранение молоткообразной деформации (формирование межфалангового артротреза пальца). Пациентам 3 группы были выполнены корригирующие операции с фиксацией биодеградируемыми имплантатами: 21 шевронная остеотомия, 15 остеотомий Akin, 25 операций SCARF и 12 операций по устранению молоткообразной деформации пальцев стопы с фиксацией пином из БДМ (рисунок 4).

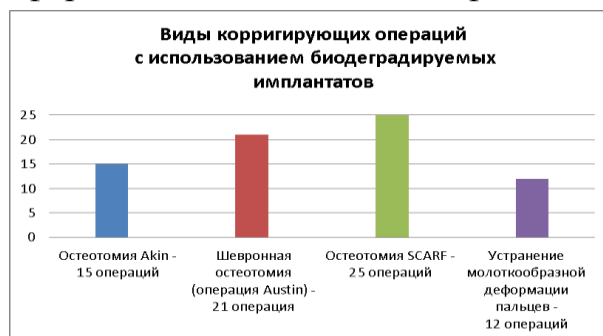


Рисунок 4 – виды корригирующих операций

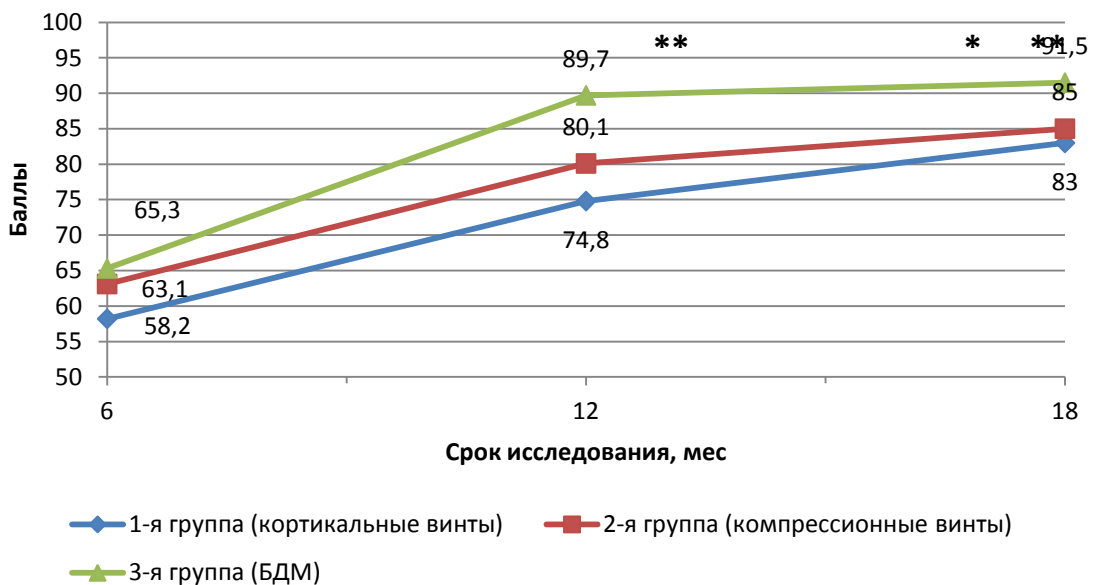
Иммобилизацию гипсовой повязкой в послеоперационном периоде не осуществляли ввиду стабильной фиксации фрагментов в области остеотомии. Всем пациентам рекомендовали постельный режим в день операции, начало активизации, ношение специальной обуви (ботинки Барука) с 1-3-го дня после операции. Низкомолекулярные гепарины применяли со дня операции и до 3-4-го дня. Пассивные движения в плюснефаланговом суставе 1-го пальца рекомендовали на 3-4-е сутки. Рентгенологический контроль проводили на 6-й неделе после операции, при отсутствии признаков вторичного смещения костных отломков, разрешали ношение обычной повседневной обуви, ежедневные занятия ЛФК стоп и постоянное использование ортопедических стелек. Трудоспособность пациентов восстанавливалась полностью примерно через 8–10 недель после операции.

**Статистическая обработка полученных данных** выполнена при помощи пакета программ статистической обработки данных STATISTICA for Windows 7,0. Использовали методы параметрической и непараметрической стати-

стики. Определение достоверности различий между качественными показателями сравниваемых групп проводили с помощью критерия  $\chi^2$  (хи-квадрат) сравнения частот бинарного признака в двух несвязанных группах парных сравнений. Для оценки различий значений количественных показателей в разных группах применяли t-критерий Стьюдента для независимых выборок (после проверки распределения признаков на соответствие закону нормального распределения по критерию Колмогорова – Смирнова) или непараметрический U-критерий Манна – Уитни. Критический уровень достоверности нулевой статистической гипотезы принимали равным 0,05.

## РЕЗУЛЬТАТЫ ИССЛЕДОВАНИЯ

**Сравнение динамики показателей шкалы AOFAS** в группах больных с вальгусным отклонением первого пальца стопы показало, что через 6 мес. после оперативного лечения значение данного показателя в группах 1 и 2 существенно не различались, составив, соответственно  $58,2 \pm 3,9$ ;  $63,1 \pm 5,8$  балла (рисунок 4). В то же время у пациентов, в лечении которых были применены имплантаты из БДМ, уровень шкалы AOFAS был достоверно ( $p < 0,05$ ) выше, чем в 1-й группе, составив  $65,3 \pm 4,8$  балла.



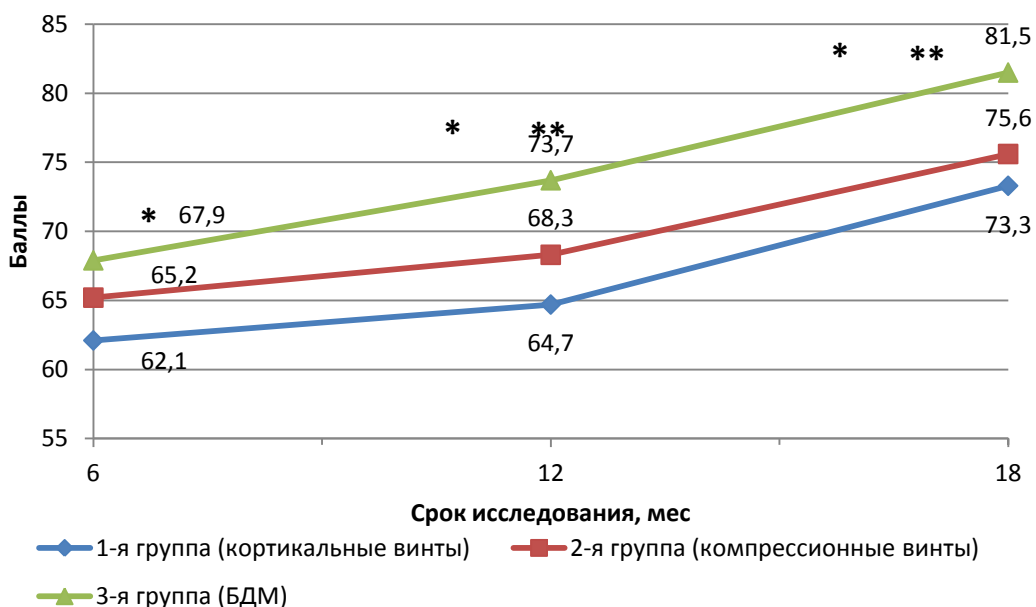
**Рисунок 4 – Динамика показателя шкалы AOFAS. Примечание: \*  $p < 0,05$  по сравнению с показателем группы 1; \*\*  $p < 0,05$  по сравнению с показателем группы 2**

Через 12 мес. после выполнения операции значение данного параметра возросло во всех группах пациентов – в группе 1 (корт винты) до  $74,8 \pm 7,2$  балла, в группе 2 (компр. винты) – до  $80,1 \pm 3,0$  балла. Максимальным в этот срок

по-прежнему было значение показателя данной шкалы у больных группы 3 (БДМ), которое составило  $89,7 \pm 3,1$  балла и достоверно ( $p < 0,05$ ) превышало соответствующие уровни у пациентов групп 1 и 2.

Выявленное соотношение несколько изменилось еще спустя 6 мес., то есть через 18 мес. после операции. При этом в группе 1 значение показателя AOFAS составило  $83,3 \pm 4,6$  балла, во 2-й группе повысилось до  $85,6 \pm 3,1$  балла. У пациентов группы 3 (БДМ) значение данного показателя было максимальным в этот срок исследования –  $91,5 \pm 4,0$  балла и достоверно ( $p < 0,05$ ) превышало уровни в остальных группах.

**Анализ динамики показателя шкалы Грулье** позволил выявить сходную тенденцию, характерную для параметра AOFAS. Так, через 6 мес. после операции значение показателя шкалы Грулье в группе 1 (корт винты) было на уровне  $62,1 \pm 3,1$  балла, в группе 2 (компр. винты) – несколько выше, составив  $65,2 \pm 2,0$  балла (рисунок 5). В тоже время максимальным в этот срок исследования был уровень шкалы Грулье у пациентов 3-й группы, который составил  $67,9 \pm 2,8$  балла и был достоверно ( $p < 0,05$ ) выше соответствующего значения в группе 1.



**Рисунок 5 – Динамика показателя шкалы Грулье. Примечание: \*  $p < 0,05$  по сравнению с показателем группы 1; \*\*  $p < 0,05$  по сравнению с показателем группы 2**

Спустя 1 год после проведенного лечения было отмечено дальнейшее повышение данного параметра во всех группах пациентов, при этом выявленные соотношения сохранялись. Так, минимальным было значение оценки по шкале Грулье у больных группы 1 –  $64,7 \pm 4,9$  балла. Во 2-й группе уровень этого по-

казателя был несколько выше, чем в первой, составив  $68,3 \pm 2,2$  балла, а в группе 3 его значение достоверно ( $p < 0,05$ ) превышало таковые в остальных группах, составив  $73,7 \pm 1,4$  балла.

Через 1,5 года после операции было выявлено дальнейшее повышение этого параметра, при этом уровень оценки по шкале Грулье в группе 3 составил  $81,5 \pm 3,0$  балла, значимо превысив ( $p < 0,05$ ) соответствующее значение у больных группы 1 ( $73,3 \pm 4,6$  балла) и группы 2 ( $75,6 \pm 2,2$  балла).

**Сравнение динамики показателя оценки боли по 10-балльной ВАШ** не выявило существенных различий во все сроки исследования. Так, через 1,5–2 мес. после проведенного лечения уровень оценки боли пациентами всех групп составил 3,8–4,0 балла (таблица 2). Через полгода после хирургического лечения уровень болевых ощущений пациенты 1-й группы оценили на  $3,1 \pm 0,9$  балла, 2-й группы – на  $2,8 \pm 0,3$  балла, в группе 3 – на  $2,6 \pm 1,0$  балла. Спустя 1 год значение этого показателя снизилось у пациентов всех групп и составило в 1-й группе  $2,1 \pm 0,7$  балла, а во 2-й и 3-й группах, соответственно,  $2,2 \pm 0,1$  и  $1,8 \pm 0,3$  балла. При этом значимых межгрупповых отличий показателя оценки боли пациентами во все сроки выявлено не было.

*Таблица 2 – Сравнительная оценка болевых ощущений пациентами по 10-визуально-аналоговой шкале (124 пациента, 222 стопы)*

Срок от начала лечения, мес.	Группа 1 (корг. винты) (n=80)	Группа 2 (компр. винты) (n=69)	Группа 3 (БДМ) (n=73)
1,5–2	$4,0 \pm 1,5$	$3,9 \pm 0,4$	$3,8 \pm 1,2$
6	$3,1 \pm 0,9$	$2,8 \pm 0,3$	$2,6 \pm 1,0$
12	$2,1 \pm 0,7$	$2,2 \pm 0,1$	$1,8 \pm 0,3$

**Сопоставление степени ограничения движений** в первом плюснефаланговом суставе, выполненное через полгода после хирургического лечения вальгусного отклонения первого пальца стопы, показало следующее распределение пациентов. В группе 3 доля больных, у которых ограничений движения не наблюдалось, была максимальной, составив 79,5%. В группе 1 (кортикальные винты) количество таких пациентов было ( $p < 0,05$ ) ниже – 62,5%, в группе 2 (компрессирующие винты), значение этого показателя составило 68,1%. Доля тех, у кого движения в суставах были несколько ограничены, в 1-й группе была максимальной – 32,5%, в группе 2 значение этого показателя составило 29,0%, в группе 3 количество таких больных было меньше – 19,1%, при этом значимых межгрупповых отличий выявлено не было.

Среди пациентов, в лечении которых были использованы имплантаты из БДМ, количество больных со значительными ограничениями движений было

минимальным – 1,4%, тогда как в группах 1 и 2 значение этого показателя было больше, составив, соответственно 5,0 и 2,9%.

Оценка степени ограничения движений через 1 год после хирургического лечения показала, что в группе 3 была максимальной доля пациентов, у которых отсутствовали какие-либо ограничения в движениях – 87,7% (Таб. 3).

*Таблица 3 – Оценка степени ограничения движений первого плюснефалангового сустава через 1 год (124 пациента, 222 стопы)*

Оценка	Группа 1 (корт. винты) (n=80)		Группа 2 (компр. винты) (n=69)		Группа 3 (БДМ) (n=73)	
	Абс.	%	Абс.	%	Абс.	%
В нормальных пределах	59	73,8	54	78,2	64	87,7*
Несколько ограничена	18	22,5	14	20,3	8	10,9
Значительно ограничена	3	3,7	1	1,5	1	1,4*

Примечания:

\* различия достоверны (при  $p < 0,05$ ) относительно соответствующих показателей группы 1 (корт. винт) по критерию  $\chi^2$

# различия достоверны (при  $p < 0,05$ ) относительно соответствующих показателей группы 2 (компр. винт) по критерию  $\chi^2$

Несколько меньше было таких пациентов в группе 2 – 78,2%, минимальным – значение показателя в группе 1 – 73,8%. В последней группе была максимальной доля пациентов, у которых движения были несколько затруднены – 22,5%, во 2-й группе – 20,3%, в 3-й группе количество таких больных составило 10,9%. Во все группах у отдельных больных отмечено значительное ограничение движений в плюснефаланговом суставе 1-го пальца: в 3-й группе – у 1 (1,4%), во 2-й группе – у 1 (1,5%) и у 3 пациентов (3,7%) группы 1.

Операции, выполненные пациентам по удалению металлофиксаторов, после консолидации костных отломков, не относили к осложнениям. Использование биодеградируемых винтов не подразумевает их последующее удаление, тогда как в 1-й группе больных с использованием кортикальных винтов, было 9 таких случаев (11,3%), в группе 2, где использовались компрессирующие винты, отмечено 2 таких случая (2,9%).

**Анализ удовлетворенности пациентов проведенного хирургического лечения** спустя 6 месяцев после операции показал, что на 35,6% и 52,1% стопах пациенты группы 3 квалифицировали результаты как «отличные» и «хорошие», что в целом составило 87,7%. Несколько меньшей была доля случаев в первой группе – 71,3%, из них отличный результат – 33,8%, хороший – 37,5%. Меньше всего было таких случаев в группе 2 – 71,0%, их них на 27,5% стопах результат был оценен как «отличный» и 43,5% – как «хороший». В то же время

в этой группе пациенты на 21,7% стопах оценивали результат лечения вальгусного отклонения первого пальца стопы как удовлетворительный, в группе 3 было достоверно ( $p < 0,05$ ) меньше таких случаев – только 9,6%, в группе 1 – 21,3%. О неудовлетворительном результате лечения сообщили пациенты на 7,4 и 7,5% стопах в 1-й и 2-й группах, в то время как в 3-й группе доля таких оценок была значимо ( $p < 0,05$ ) ниже и составила только 2,7%.

Анализ результатов опроса больных, проведенного через 1 год, показал сходное с предыдущим сроком распределение мнений.

Сравнение, проведенное через 1,5 года, после хирургического лечения пациентов с вальгусным отклонением первого пальца стопы показало, что доля стоп, на которых результат лечения был оценен, как «отличный» была максимальной в группе 3 – 53,3% (Таблица 4). Значение этого показателя было достоверно ( $p < 0,05$ ) больше, чем в группе 1 (36,3%) и 2 (39,1%).

*Таблица 4 – Субъективная оценка результатов лечения через 1,5 года (124 пациента, 222 стопы)*

Оценка	Группа 1 (корт. винты) (n=80)		Группа 2 (компр. винты) (n=69)		Группа 3 (БДМ) (n=73)	
	Абс.	%	Абс.	%	Абс.	%
Отлично	29	36,3	27	39,1	39	53,3*#
Хорошо	34	42,5	30	43,5	29	39,8
Удовлетворительно	14	17,5	9	13,0	4	5,5*#
Неудовлетворительно	3	3,7	3	4,4	1	1,4

Примечания:

\* различия достоверны (при  $p < 0,05$ ) относительно соответствующих показателей группы 1 (корт. винт) по критерию  $\chi^2$

# различия достоверны (при  $p < 0,05$ ) относительно соответствующих показателей группы 2 (компр. винт) по критерию  $\chi^2$

Существенно не различалась доля стоп, на которых результаты лечения были оценены как «хорошо», их доли в группах 1, 2 и 3 составили, соответственно, 42,5; 43,5 и 39,8%. В то же время в группе пациентов, в лечении которых были использованы имплантаты из БДМ, доля случаев, когда результат лечения был оценен как «удовлетворительный» и «неудовлетворительный», была минимальной, соответственно лишь 5,5% и 1,4%. Значения этих показателей были достоверно ( $p < 0,05$ ) ниже, чем в группе 1, где доля таких случаев составила 17,5 и 3,7%. Во второй группе в 13,0 и 4,4% случаях результат лечения был оценен как «удовлетворительный» и «неудовлетворительный».

Проведенное исследование позволило выявить **улучшение качества жизни** у пациентов группы 3, в лечении которых использовали имплантаты из БДМ, что проявлялось повышением параметров ряда шкал опросника SF-36.



Оценка динамики ролевого и социального функционирования, общего и психологического здоровья продемонстрировала равномерное возрастание значений всех показателей. Через 1,5 года после проведенного хирургического лечения вальгусного отклонения первого пальца стопы значения показателей качества жизни были достоверно выше по сравнению с показателями до лечения.

Также наблюдалось превышение по отдельным параметрам качества жизни у пациентов, в лечении которых были использованы биодеградируемые имплантаты, по сравнению с соответствующими показателями в других группах пациентов (Таблица 5).

Таблица 5 – Показатели качества жизни обследуемых через 1,5 года после лечения (124 пациента)

Показатели	Группа 1 (корт. винты) (n=45)	Группа 2 (ВБ) (компр. винты) (n=36)	Группа 3 (БДМ) (n=43)
Физическое функционирование PF	75,4 ± 2,1	76,1 ± 1,5	80,4 ± 2,2*#
Ролевое функционирование RP	64,9 ± 3,5	66,2 ± 2,5	68,5 ± 1,8
Шкала боли BP	63,8 ± 2,7	62,0 ± 3,7	64,7 ± 2,9
Общее здоровье GH	51,1 ± 3,9	56,7 ± 3,0	60,4 ± 2,1*#
Ролевое эмоциональное функционирование RE	67,5 ± 3,0	69,7 ± 2,3	67,4 ± 3,6
Жизнеспособность VT	64,6 ± 3,2	63,8 ± 2,5	69,6 ± 1,4*#
Социальное функционирование SF	58,4 ± 3,7	59,2 ± 2,4	59,9 ± 3,3
Психологическое здоровье MH	67,1 ± 2,4	66,7 ± 2,0	67,2 ± 3,5

Примечания:

\* различия достоверны (при  $p < 0,05$ ) относительно соответствующих показателей группы 1 (корт. винты)

# различия достоверны (при  $p < 0,05$ ) относительно соответствующих показателей группы 2 (компр. винты)

При длительном наблюдении (более 1,5 лет) удовлетворительные результаты лечения подтверждаются данными проведенного обследования, анкетирования и оценки качества жизни (опросник SF-36). Очевидно, что степень функциональности и эстетический результат лечения играют важнейшую роль в субъективной оценке больными итогов лечения, что в большей мере проявилось у пациентов группы 3, в лечении которых были использованы имплантаты из биодеградируемых материалов.

**Характеристика осложнений** при лечении вальгусного отклонения первого пальца стопы разделяли на 2 группы: общие (связанные с нарушением оперативной техники и напрямую не связанные со способом фиксации костных отломков), а также специфические (связанные с выбором способа фиксации костных отломков).

Из общих осложнений в 1 группе было отмечено: 2 случая избыточного укорочения 1 плюсневой кости и 4 случая длительно сохранявшегося отека стопы, 3 случая метатарзалгии, краевой некроз кожи 1 случай, 2 случая снижения чувствительности 1 пальца; во второй группе отмечен 1 случай краевого некроза кожи, 3 случая метатарзалгии, длительно сохраняющийся отек стопы в 3 случаях, 2 случая нарушения чувствительности 1 пальца, 1 случай избыточной резекции остеофита плюсневой кости; в третьей группе в 3 случаях длительно сохранялся отек мягких тканей стопы, у 1 пациента наблюдалось нарушение чувствительности первого пальца 2 случая метатарзалгии, и 2 случая избыточной резекции остеофита головки плюсневой кости.

Существенных межгрупповых отличий по частоте общих осложнений выявлено не было.

При анализе специфических осложнений в группе 1 (корт. винты) было выявлено 3 случая раскола (перелома) первой плюсневой кости в процессе остеосинтеза и 9 случаев местного раздражения кожи над выпирающей шляпкой кортикального винта. Последнее осложнение у ряда больных вызывает как психологический дискомфорт, так и неприятные ощущения. Эти пациенты после предоперационного обследования были госпитализированы в плановом порядке, для хирургического удаления кортикальных винтов.

В группе 2 у пациентов, в лечении которых были использованы компрессионные винты по типу Барука, наблюдали 4 случая раскола плюсневой кости вовремя остеосинтеза, 1 случай асептического некроза головки плюсневой кости. В 2 случаях, через 2 года после шевронной остеотомии и по настоянию пациентки, после предоперационного обследования, госпитализирована в плановом порядке для хирургического удаления компрессионных винтов.

Пациентам из 1 и 2 группы сравнения, после интраоперационного перелома плюсневой кости, рекомендовали начало разработки движений в плюснефаланговом суставе 1 пальца стопы со 2-3 недели и продлевали сроки ношения ортопедической обуви по типу Барука до 8 недель с момента операции.

У пациентов 3 группы, специфических осложнений нами отмечено не было. Это, по нашему мнению, было в значительной степени обусловлено тем, что обязательное использование метчика, соответствующему диаметру биодегра-

дируемого винта, с последующим его «свободным» имплантацией, предупреждает раскол костных фрагментов, а эффект аутокомпрессии, позволяет создать хорошую их фиксацию и достаточную компрессию.

В целом исследование показало отсутствие межгрупповых отличий по частоте общих осложнений хирургического рассматриваемого контингента пациентов. У пациентов, в лечении которых были применены биодеградируемые винты, отсутствовали специфические осложнения, характерные для использования кортикальных винтов и компрессионных винтов Барука.

**Итоговая оценка результатов** хирургического лечения пациентов с вальгусным отклонением первого пальца стопы проводилась по интегральным показателям на основе комплексного учета значений шкал AOFAS, Грулье, SF36, показатели визуально-аналоговой шкалы, объем движений в плюсне фаланговом суставе 1-го пальца стопы и удовлетворенности пациентов результатами хирургического лечения. Результаты, полученные с помощью объективных и субъективных методов исследования, были квалифицированы следующим образом: «отличный – хороший», «удовлетворительный» и «неудовлетворительный» (таблица 6).

*Таблица 6. Критерии оценки результатов хирургического лечения пациентов с вальгусной деформацией первого пальца стопы.*

	Отличный /хороший	Удовлетворительный	Неудовлетворительный
Шкала AOFAS (в баллах)	75-100	51-74	Менее 50
Шкала Грулье (в баллах)	60-85	29-59	Менее 28
Шкала ВАШ (боль)	Значительное снижение	Снижение	Боль сохранилась
Объем движений в плюснефаланговом суставе 1 пальца	Полный объем движения.	Умеренно Ограничен	Ограничение и дискомфорт движений
Удовлетворенность пациентов хирургическим лечением	Отличные и хорошие результаты	Удовлетворительные результаты	Неудовлетворительный результат
Шкала SF36 (качество жизни)	Значительное улучшение	Улучшение	Прежний уровень

Установлено, что в группе 1 (кортикальные винты) было две трети хороших результатов лечения (66,3%), в группе 2 (компрессионные винты) таких пациентов была несколько выше – 73,9%. Максимальной была частота хороших результатов лечения в группе 3, где использовали БДМ, 91,8%. Значение этого показателя было значимо выше ( $p < 0,05$ ), чем в остальных группах.

Доля пациентов с удовлетворительным результатом лечения была максимальной в группе 1 – 28,7%, во второй группе значение этого показателя было несколько ниже – 21,8%. Минимальной была доля таких результатов в группе 3. Значение данного показателя здесь составило 6,8% и было достоверно ниже ( $p < 0,05$ ), чем в группах 1 и 2.

При использовании имплантатов из БДМ была минимальной доля неудовлетворительных результатов лечения вальгусного отклонения первого пальца стопы – отмечен лишь 1 такой случай (1,4%), в то время как в группе 1 было 4 таких случая (5,0%), а в группе 2 – у 3 пациентов (4,3%) результат лечения был квалифицирован как «неудовлетворительный».

Таблица 7. Результаты лечения (124 пациента, 222 стопы)

Результат лечения	Группа 1 (корт. винты) (n=80)		Группа 2 (компр. винт) (n=69)		Группа 3 (БДМ) (n=73)	
	Абс.	%	Абс.	%	Абс.	%
Отличный – Хороший	53	66,3	51	73,9	67	91,8*#
Удовлетворительный	23	28,7	15	21,8	5	6,8*#
Неудовлетворительный	4	5,0	3	4,3	1	1,4

Примечания:

\* различия достоверны (при  $p < 0,05$ ) относительно соответствующих показателей группы 1 (корт. винт) по критерию  $\chi^2$

# различия достоверны (при  $p < 0,05$ ) относительно соответствующих показателей группы 2 (компр. винт) по критерию  $\chi^2$

## ЗАКЛЮЧЕНИЕ

Результаты нашего исследования согласуются с данными других авторов и свидетельствуют о том, что применение биодеградируемых имплантатов в хирургическом лечении вальгусной деформации первого пальца стопы является клинически эффективным и безопасным методом. Это подтверждают данные анализа комплекса показателей, свидетельствующие о более благоприятном течении раннего послеоперационного периода, о выраженном снижении клинических проявлений патологии (функциональных нарушений стопы и опорно-двигательного аппарата), а также лучших отдаленных результатах у этой категории пациентов по сравнению с применением традиционных металлических фиксаторов при хирургическом лечении вальгусной деформации первого пальца стопы.

## ВЫВОДЫ

1. Вальгусная деформация первого пальца стопы с сопутствующими ей осложнениями является показанием к выполнению корригирующей остеотомии с последующим остеосинтезом биodeградируемыми винтами.

2. Преимуществами применения биodeградируемых винтов в хирургическом лечении вальгусной деформации первого пальца стопы являются: использование стандартного (АО) инструментария для остеосинтеза; интраоперационная возможность индивидуальной коррекции длины винта и снижение риска раскола костных фрагментов во время его имплантации; возможность использования винтов с антибактериальным покрытием; формирование эффекта аутокompрессии биodeградируемого винта в послеоперационном периоде; положительное послеоперационное психоэмоциональное настроение пациентов.

3. При использовании биodeградируемых имплантатов в хирургическом лечении пациентов с вальгусной деформацией первого пальца стопы показатели шкалы AOFAS достоверно ( $p < 0,05$ ) выше (на 12–20 %) через 12 месяцев и на (8–11 %) через 18 месяцев после операции, чем при использовании традиционных металлофиксаторов (кортикальных и компрессионных винтов). Показатели шкалы Грулье также достоверно ( $p < 0,05$ ) выше (на 8–13 %) через 12 месяцев и (на 12–18 %) через 18 месяцев после операции, чем в 1 и 2 группах сравнения.

4. Отдаленные результаты оперативного лечения пациентов с применением биodeградируемых винтов через 18 месяцев характеризуются достоверно (по сравнению с показателями 1 и 2 групп сравнения) уровнями большинства шкал опросника SF-36. Доля пациентов, в лечении которых были использованы винты из БДМ, рассматривающих результат лечения как «отличный - хороший» составляет 91,8% (в группах сравнения 66,3-73,9%), как «удовлетворительный» - 6,8 % (в группах сравнения 28,7-21,8%), как «неудовлетворительный» - 1,4% (в группах сравнения – 5-4,3%).

5. Применение биodeградируемых имплантатов исключает необходимость повторной госпитализации для хирургического удаления фиксаторов после консолидации костных отломков, что приводит к сокращению дополнительных материальных затрат.

## ПРАКТИЧЕСКИЕ РЕКОМЕНДАЦИИ

1. При хирургическом лечении вальгусной деформации первого пальца стопы целесообразно использование имплантатов из БДМ, которые обеспечивают высокие прочностные характеристики, позволяющие достичь не менее стабильного остеосинтеза, чем при использовании традиционных металлофиксаторов, возможность применения винтов с антибактериальным покрытием, индивидуальной интраоперационной коррекции длины винта, а также не требуют операции по удалению фиксатора.

2. Корректирующую остеотомию плюсневых костей и фаланг пальцев рекомендовано проводить осциллирующей пилой с шириной лезвия 7- 9 мм.

3. При использовании имплантатов из БДМ необходимо строго соблюдать технику их применения (обязательно использовать метчик, вручную «нарезать» в канале резьбу соответствующую диаметру винта).

4. Шляпку винта или выступающий конец следует удалять каутером, так как при скусывании может произойти раскол винта.

5. При необходимости дополнительной коррекции после установки винта из БДМ, не удаляя и не рассверливая его, следует повторить остеотомию, произвести коррекцию, сформировать новый костный канал, и имплантировать новый биодеградируемый винт.

## СПИСОК СОКРАЩЕНИЙ

БДМ – биодеградируемые материалы

ВАШ – визуально-аналоговая шкала

АОФАС – американское ортопедическое общество стопы и голеностопного сустава (American Orthopaedic Foot and Ankle Society)

## СПИСОК РАБОТ, ОПУБЛИКОВАННЫХ ПО ТЕМЕ ДИССЕРТАЦИИ

1. Хонинов Б. В. **Возможности применения биodeградируемых материалов в травматологии и ортопедии (обзор литературы)** / Хонинов Б. В., Сергунин О. Н., Скороглядов П. А. // Вестник Российского Государственного Медицинского Университета. – 2014. – № 1. – С. 20–24.

2. Хонинов Б. В. **Анализ клинической эффективности применения биodeградируемых имплантатов в хирургическом лечении вальгусной деформации первого пальца стопы** / Хонинов Б. В., Сергунин О. Н., Скороглядов П. А. // Вестник Российского Государственного Медицинского Университета. – 2015. – № 3. – С. 20–24.

3. Хонинов Б. В. **Возможности применения биodeградируемых имплантов в травматологии и ортопедии** / Хонинов Б. В., Сергунин О. Н., Скороглядов П. А., Чумерин Н. С. // Тез. докл. X Юбилейного Всероссийского съезда травматологов-ортопедов. – М., 2014. – С. 276.

4. Хонинов Б. В. **Клиническая эффективность применения биodeградируемых имплантатов в хирургическом лечении вальгусной деформации первого пальца стопы** / Хонинов Б. В. // Тез. докл. Всероссийской научно-практической конференции «Риски и осложнения в современной травматологии и ортопедии». – М., 2015. – С. 58–59.

5. Хонинов Б.В., Сергунин О.Н., Скороглядов П.А., Бегалиев А.А., Кабатов С.А. **Применение современных технологий лечения в российской травматологии и ортопедии. «Хирургическое лечение вальгусной деформации первого пальца стопы с использованием биodeградируемых имплантатов»** // Тез. докл. ТРАВМА 2016. – М., 2016. - С.203.

Хонинов Бадма Валериевич (Россия)

## ПРИМЕНЕНИЕ БИОДЕГРАДИРУЕМЫХ ИМПЛАНТАТОВ В ХИРУРГИЧЕСКОМ ЛЕЧЕНИИ ВАЛЬГУСНОЙ ДЕФОРМАЦИИ ПЕРВОГО ПАЛЬЦА СТОПЫ

Основу диссертационной работы представляет анализ результатов обследования и лечения 124 пациентов (222 стоп) с вальгусной деформацией первого пальца стопы. Выполнена сравнительная оценка применения биodeградируемых имплантатов (БДМ) и традиционных металлофиксаторов, показаны преимущества разработанного подхода с использованием имплантатов из БДМ, использование которого снижает интраоперационные риски, а также риск развития послеоперационных осложнений, как в раннем, так и в отдаленном периоде лечения. Уточнены показания к применению биodeградируемых имплантатов и разработан алгоритм оперативной коррекции вальгусной деформации первого пальца стопы. Проведена сравнительная оценка течения раннего и отдаленного послеоперационного периода у пациентов с вальгусной деформацией первого пальца стопы при использовании различных типов имплантатов. Выявлено более быстрое восстановление физической активности и лучшее психоэмоциональное состояние пациентов, при лечении которых использованы биodeградируемые имплантаты по сравнению с традиционными металлофиксаторами. Продемонстрирована более высокая объективная и субъективная оценка результатов хирургического лечения данной патологии у пациентов, которым во время операции применяли биodeградируемые имплантаты.

Khoninov Badma Valerievich (Russia)

## APPLICATION OF BIODEGRADATED IMPLANTS IN SURGICAL TREATMENT OF TOE VALGUS DEFORMATION

It analyzed the results of 124 patients (222 feet) with toe valgus deformation examination and treatment. A comparative evaluation of the biodegradable implants (BDI) use and traditional metal fixators has been performed, the advantages of the developed approach with the use of implants from BDI, the use of which reduces intraoperative risks, as well as the risk of postoperative complications, both in the early and long-term treatment period. The indications for the use of biodegradable implants are updated and an algorithm for the operative correction of valgus deformation of toe developed. A comparative evaluation of early and late postoperative period in patients with valgus deformity of the first toe was performed using different types of implants. The faster recovery of physical activity and the better psychoemotional state of patients were revealed, in the treatment of which biodegradable implants were used in comparison with traditional metal fixers. A higher objective and subjective evaluation of the results of surgical treatment of this pathology in patients who underwent biodegradable implants during the operation was demonstrated.