

На правах рукописи

Соколов Александр Александрович

**ЛАПАРОСКОПИЧЕСКАЯ НЕФРЭКТОМИЯ У ЖИВОГО ДОНОРА
ПРИ ТРАНСПЛАНТАЦИИ ПОЧКИ**

14.01.23 – урология

Автореферат
диссертации на соискание ученой степени
кандидата медицинских наук

Москва — 2018

Работа выполнена в федеральном государственном бюджетном образовательном учреждении дополнительного профессионального образования «Российская медицинская академия непрерывного профессионального образования» Министерства здравоохранения Российской Федерации.

Научный руководитель:

профессор кафедры эндоскопической урологии
ФГБОУ ДПО РМАНПО Минздрава России,
доктор медицинских наук, профессор

Мартов
Алексей Георгиевич

Официальные оппоненты:

заведующий кафедрой урологии ФГБУ ДПО "ЦГМА",
руководитель центра урологии
ФГБУ «Клиническая больница»,
доктор медицинских наук, профессор

Даренков
Сергей Петрович

заведующий кафедрой урологии ФПК и ППС ГБОУ КубГМУ,
заместитель главного врача по урологии
ГБУЗ "НИИ - ККБ № 1", главный
трансплантолог Краснодарского края,
доктор медицинских наук, профессор

Медведев
Владимир Леонидович

Ведущая организация: государственное бюджетное учреждение здравоохранения Московской области "Московский областной научно-исследовательский клинический институт им. М.Ф. Владимирского" (129110, г. Москва, ул. Щепкина, 61/2, корпус 1).

Защита диссертации состоится «27» апреля 2018 г. в 11.00 часов по адресу: 117333, г. Москва, ул. Фотиевой, 6, на заседании диссертационного совета Д.212.203.01 при Российском университете дружбы народов (117198, г. Москва, ул. Миклухо-Маклая, 6).

С диссертацией можно ознакомиться в Научной библиотеке Российского университета дружбы народов (117198, г. Москва, ул. Миклухо-Маклая, 6) и на сайте www.dissovet.rudn.ru.

Автореферат размещен на сайте www.dissovet.rudn.ru «__»_____ 2018 г.

Автореферат разослан «__»_____ 2018 г.

Ученый секретарь
Диссертационного совета Д.212.203.01
кандидат медицинских наук, доцент

Лебедева
Марина Георгиевна

ОБЩАЯ ХАРАКТЕРИСТИКА РАБОТЫ

Актуальность темы исследования. Метод трансплантации почки имеет более чем полувековую историю и постоянно развивается. Альтернативно применяемые методы заместительной почечной терапии помимо более низких показателей, определяющих качество жизни пациента, снижают прогнозируемую продолжительность жизни больного (Готье С.В. и соавт., 2012). Пациенты, получающие гемодиализ или перитонеальный диализ, живут в среднем на 11–17 лет меньше в сравнении с больными, которым пересажена донорская почка (Данович Габриэль М., 2013).

Основной проблемой, которая сложилась на текущий момент в мире в отношении трансплантации почки, следует считать прогрессирующий дефицит донорских органов. При этом, учитывая постоянный рост количества пациентов, нуждающихся в трансплантации, время ожидания почечного трансплантата увеличивается до 10 лет и более (Медведев В.Л. и соавт., 2016). В высокоразвитых странах отмечается постепенное снижение летальных исходов, связанных с производственными травмами, автомобильными авариями, что неминуемо уменьшает количество реальных посмертных доноров и приводит к тенденции прижизненного донорства (Timsit M. et al., 2016).

Трансплантация почки от живого донора обеспечивает значительные преимущества по сравнению с трупной трансплантацией (Benoit T. et al., 2017). Так, средний период полужизни трупного трансплантата по отношению к почкам, полученным от живого донора, составляет 8-14 и 17-30 лет соответственно (Данович Габриэль М., 2013). Помимо этого, значительно уменьшается период ожидания трансплантации почки и время нахождения пациента на программном гемодиализе, увеличивается прогнозируемая продолжительность жизни больного и улучшаются отдаленные результаты трансплантации (Готье С.В. с соавт., 2012; Schamm M. et al., 2015).

Широкому применению «открытой» донорской нефрэктомии препятствовали трудности, сопряженные с продолжительностью госпитализации, выраженностью послеоперационных болей и длительностью выздоровления донора (Ozdemir-van Brunschot D.M. et al., 2015). Лапароскопическая нефрэктомия у живого донора является альтернативой общепринятой открытой операции и характеризуется минимальными послеоперационными болями, быстрой реабилитацией пациента, что делает ее более привлекательной для потенциальных доноров-добровольцев (Guner Can M. et al., 2015; Piros L. et al., 2012; Giacomoni A. et al., 2016). Несмотря на необходимость одноразового инструментария и, соответственно, больших больничных расходов, быстрое выздоровление пациентов дает возможность рано вернуться к активной работе, позволяя

нивелировать расходы для лечебных учреждений, пациентов и работодателей (Yuan H. et al., 2013). Успешную разработку лапароскопической донорской программы лучше начинать, используя навыки из области передовой лапароскопической хирургии и тщательного подбора пациентов (Nakajima I. et al., 2012; Raque J. et al., 2015). Со временем, по мере роста лапароскопических навыков у хирурга, эта процедура может быть применена практически для каждого потенциального донора, что значительно увеличивает общее количество трансплантаций почки (Gahagan J.V. et al., 2016; Giacomoni A. et al., 2016; Ferrario M. et al., 2013).

В России распространение практики трансплантации почки от живого родственного донора наблюдается с начала 2000 г. По данным регистра Российского трансплантологического общества в 2016 г. в РФ функционировали 35 центров трансплантации почки. Лист ожидания трансплантации почки в 2016 г. включал 4818 потенциальных реципиентов, что составляет примерно 14% общего числа пациентов (35 000), получающих диализ. В 2016 г. уровень трансплантации почки в РФ составил 7,4 на 1 млн. населения и повысился на 14,8% по сравнению с 2015 г., преодолев уровень в 1700 трансплантаций органов, при этом отмечается стойкий рост трансплантаций почки, выполненных от живого родственного донора. Ядром развития донорства и трансплантации органов в стране по-прежнему остается московский регион, в котором функционирует 10 центров трансплантации и выполняется половина всех трансплантаций почки (Готье С.В. с соавт., 2017).

Несмотря на вышеперечисленные явные преимущества лапароскопической донорской нефрэктомии по сравнению с традиционными открытыми операциями, среди множества методик не сформировано единой техники операции, остаются дискуссионными вопросы оптимального выбора стороны при лапароскопическом методе забора почки, не обоснована целесообразность проведения симультанных операций. По мере увеличения количества проведенных успешных операций и накопления опыта были внесены лишь незначительные изменения алгоритма обучения хирургов, квалификационный уровень которых является гарантией максимально возможного качества операции и безопасности, как для донора, так и для реципиента.

Степень разработанности темы. При анализе литературы (PubMed, DIMDI, Medline и др.) с 1995 по 2018 гг., описывающей развитие различных методов лапароскопической донорской нефрэктомии и их влияние на доноров, реципиентов, в том числе хирургических доступов, способов обработки почечных сосудов и извлечения органа, обнаружено большое количество различных методик (Jeong W.J. et al., 2016; Janki S. et al., 2017; Elmaraezy A. et al., 2017). В 1995 г. Ratner впервые выполнил чистую лапароскопическую донорскую нефрэктомию, которая в ряде хирургических центров является методом выбора при заборе почки у живого донора. В 2001 г. был впервые описан метод мануально-ассистированной лапароскопической донорской нефрэктомии,

имеющий аналогичные преимущества по сравнению с открытой нефрэктомией, что и чистая лапароскопическая нефрэктомия, приведший к активному распространению лапароскопической донорской нефрэктомии. Помимо этого существуют различные хирургические доступы (монопорты, использование забрюшинного пространства, роботизированные технологии и др.), разные подходы к обработке сосудистой ножки, методы извлечения почки, комбинации используемых инструментов, отражающие эволюцию лапароскопической нефрэктомии у живого донора (Cadeddu J.A., 2016; Karayagiz A.H. et al., 2017; Cabello R. et al., 2016). Независимо друг от друга постоянно появляются новые оригинальные методики и их комбинации, направленные на минимизацию тепловой ишемии и уменьшение времени работы, приводя к максимально безопасной и минимально инвазивной лапароскопической операции для донора (Caso J.R., 2014; Aggarwal S. et al., 2016; Kim B.S. et al., 2014).

Несмотря на то, что многолетний опыт выполнения трансплантации почки от живого родственного донора насчитывает большой объем наблюдений, ряд вопросов, связанных с забором почки лапароскопическим доступом, остается дискуссионным. К ним относится определение наилучшей с хирургической точки зрения стороны забора донорской почки, структура хирургических осложнений и способы ликвидации при их развитии, показания к выполнению симультанных операций, хирургическая техника операции, безопасная для донора и максимально щадящая для почечного трансплантата.

Все вышеперечисленное определило актуальность и выбор темы настоящего исследования.

Цель исследования: улучшить результаты лапароскопической нефрэктомии у живого донора за счет модификации техники операции.

Для достижения поставленной цели были сформулированы следующие **задачи**:

1. Определить оптимальную сторону для лапароскопической трансперитонеальной донорской нефрэктомии.
2. Выявить отличия лапароскопической донорской нефрэктомии от лапароскопической нефрэктомии, выполняемой при других урологических заболеваниях.
3. Изучить интраоперационные осложнения при лапароскопической донорской нефрэктомии, предложить алгоритм действий хирурга при их развитии.
4. Усовершенствовать хирургическую технику лапароскопической донорской нефрэктомии для минимально инвазивной и максимально безопасной хирургии для донора.
5. Обосновать возможность выполнения симультанных операций, определить хирургическую тактику.

Научная новизна. Впервые в России обобщен опыт лапароскопической нефрэктомии у живого донора при трансплантации почки, разработана научная идея малоинвазивной безопасной для донора операции. Предложена авторская модификация лапароскопической донорской нефрэктомии с использованием запатентованного устройства для лапароскопии, которое оптимизирует хирургическую технику операции, позволяя получить анатомически и функционально полноценный трансплантат. Доказана перспективность ее использования на практике. Впервые обоснована целесообразность выполнения симультанных операций при донорском заборе.

Теоретическая и практическая значимость работы. Разработана и внедрена в клиническую практику модификация лапароскопической донорской нефрэктомии, основанная на применении устройства для лапароскопии (Патент РФ на полезную модель №161539 от 06.04.2016г). Ее использование облегчает работу хирурга и повышает степень безопасности операции для донора, уменьшая среднюю продолжительность операции на 10,0%, уровень интраоперационной кровопотери на 27,0% ($p < 0,05$). Показана возможность и безопасность проведения симультанных операций по поводу сопутствующих заболеваний совместно с лапароскопическим донорским забором почки.

Методология и методы исследования. В основу работы положен ретро- и проспективный анализ данных комплекса клинико-лабораторных, инструментальных исследований, а также оперативных вмешательств у 92 пациентов, перенесших лапароскопическую нефрэктомию в период 2014–2016 гг. Исследование проведено на базе ФГБУ "Федеральный клинический центр высоких медицинских технологий федерального медико-биологического агентства", Московская обл., г. Химки, мкр. Новогорск.

Все больные в зависимости от показаний к лапароскопической нефрэктомии были стратифицированы на 2 группы. Первую группу составили 47 пациентов (доноры), которым лапароскопическая нефрэктомия выполнялась в связи с их желанием стать донорами почки для близких родственников, страдающих терминальной стадией хронической почечной недостаточности и нуждающихся в трансплантации. Во вторую группу (сравнения) было включено 45 пациентов, которым лапароскопическая нефрэктомия была выполнена по поводу заболеваний почки.

Сроки наблюдения колебались в пределах от 8 до 33 месяцев и составили в группе 1 — 19,0 [12,0; 26,0], в группе 2 — 20,0 [13,0; 26,0] месяцев, $p = 0,687$.

Пациентам из 1 (доноры) и 2 (сравнения) группы первоначально проводили стандартный перечень обследований, необходимых для плановой госпитализации. При обследовании доноров

выполняли биохимическое исследование крови: показатели мочевины, креатинина, общего белка и его фракций, свертывающей системы крови. Помимо этого, в 1 группе в обязательном порядке проводили тесты на совместимость донора и реципиента по системе ABO и HLA. Дальнейшее дообследование проводили только при условии совместимости донора и пациента, отсутствии данных о повышении уровня креатинина и мочевины, исключении тяжелых соматических заболеваний.

При выборе стороны донорского забора руководствовались общепринятым правилом: если почки физиологически различны, то донору оставляют «лучшую» в функциональном отношении почку. При анализе сопутствующих заболеваний учитывали хирургические (холецистит) и гинекологические (киста яичника) заболевания, обострение которых может осложнить послеоперационный период у донора, предполагающие возможность проведения симультанной операции.

При обследовании потенциального донора уделяли особое внимание лучевым методам диагностики. Выполнение УЗИ почек в ряде случаев сразу позволяло выявлять абсолютные противопоказания к лапароскопической донорской нефрэктомии. Вторым этапом всем потенциальным донорам почки (при отсутствии противопоказаний по данным УЗИ и условию биологической совместимости донора-реципиента) выполняли дообследование в объеме компьютерной томографии органов брюшной полости, почек и малого таза с контрастным усилением.

К абсолютным противопоказаниям к забору почки у живого донора относили: опухоли почек; наличие единственной почки; заболевания, характеризующиеся поражением паренхимы почек (поликистоз, диффузный нефросклероз, гломерулонефрит, амилоидоз и др.); множественные конкременты почек, коралловидные конкременты; гидронефроз; тяжелые заболевания органов брюшной полости. Наличие тяжелых соматических заболеваний также являлось противопоказанием. Вопрос о возможном донорстве рассматривали в каждом случае индивидуально.

Положения, выносимые на защиту:

1. Выполнение лапароскопической трансперитонеальной нефрэктомии слева с учетом показаний и противопоказаний для данного метода является оптимальным способом забора почки у живого донора при трансплантации, так как она характеризуется меньшей продолжительностью (менее 170 минут, $p < 0,05$) и меньшей интраоперационной кровопотерей (менее 200 мл, $p < 0,05$) по сравнению с правосторонней лапароскопической донорской нефрэктомией.

2. Хирургическая техника лапароскопической донорской нефрэктомии отличается от лапароскопической нефрэктомии, выполняемой при других урологических заболеваниях, большей продолжительностью операции (более 180 мин, $p > 0,05$) и большей интраоперационной кровопотерей (более 200 мл, $p < 0,05$). Требования, предъявляемые к получаемому почечному трансплантату, определяют необходимость использования особой методики забора почки с максимально бережным выделением почечных структур.

3. Характер хирургических осложнений, возникающих при лапароскопической донорской нефрэктомии, преимущественно связан с интраоперационными кровотечениями для успешной ликвидации которых требуется особая подготовка хирурга и обоснованный алгоритм действий.

4. Разработанное устройство для лапароскопии позволяет модифицировать лапароскопическую донорскую нефрэктомию, путем обеспечения гибридной хирургической техники, сочетающей преимущества чистой и мануально-ассистированной лапароскопической донорской нефрэктомии. Его использование увеличивает прецизионность манипуляций, облегчает работу хирурга и повышает степень безопасности операции для донора, уменьшая среднюю продолжительность операции на 10,0% ($p < 0,05$), уровень интраоперационной кровопотери на 27,0% ($p < 0,05$).

5. Проведение симультанных операций у донора при наличии сопутствующей патологии следует считать оправданным. Первым этапом целесообразно выполнение забора донорской почки, а вторым — симультанной операции по поводу сопутствующего заболевания.

Степень достоверности и апробация результатов. Статистическая обработка полученных в ходе исследования данных проведена с помощью программы Statistica for Windows 10 (StatSoft Inc.). Качественные признаки описывали с помощью абсолютных и относительных (%) показателей, количественные — с помощью медианы (M) и квартилей Me [25%; 75%]. Для оценки статистической достоверности различий между группами определяли следующие параметры: количественные показатели, две независимые группы — метод Манна-Уитни; качественные показатели — метод χ -квадрат, при необходимости двусторонний точный критерий Фишера. Уровень достоверности был принят как достаточный при $p < 0,05$. Для корреляционного анализа использовалась r -корреляция Спирмана. При этом принято, что если модуль корреляции: $r \leq 0,25$ — корреляция слабая; $0,25 < |r| < 0,75$ — корреляция умеренная; $|r| \geq 0,75$ — корреляция сильная.

Результаты и основные положения диссертации были обсуждены и доложены на: XV Конгрессе Российского общества урологов (18-20 сентября 2015 г., Санкт-Петербург), VIII

Всероссийской урологической видеоконференции (28-29 января 2016 г., Москва), V Российском конгрессе по эндоурологии и новым технологиям (8-10 сентября 2016 г., г. Ростов-на-Дону), IX Всероссийской урологической видеоконференции (25-26 января 2017 г., Москва), VIII Конференции молодых ученых РМАНПО с международным участием «Горизонты медицинской науки» (19-20 апреля 2017 г., Москва).

Апробация диссертации состоялась 25 октября 2016 года на заседании кафедры эндоскопической урологии ФГБОУ ДПО РМАНПО Минздрава России, протокол №11.

Автор лично спланировал исследование, сформулировал его цель и задачи, выполнил обзор литературы по тематике диссертации. В ходе сбора материала участвовал в обследовании, наблюдении и проведении оперативных вмешательств 92 пациентов (100%). Эффективно применил методы статистической обработки и анализа полученных результатов исследований, сформулировал выводы и разработал практические рекомендации, опубликовал основные положения диссертации.

Диссертация изложена на 123 страницах машинописного текста, состоит из введения с включением данных о методологии и методах исследования, обзора литературы, 3 глав, посвященных результатам собственных исследований, обсуждения полученных результатов, заключения, в котором сформулированы выводы и практические рекомендации, приложений, указателя литературы. Текст иллюстрирован 10 таблицами и 53 рисунками. Указатель литературы содержит 114 источников, из них 12 – на русском и 102 - на иностранных языках.

Результаты исследования опубликованы в 9 печатных работ, в том числе 8 - в рецензируемых научных изданиях (журналах), рекомендованных ВАК РФ, из них входящие в международные реферативные базы данных и системы цитирования (Web of Science, Scopus) – 3. Индекс Хирша автора в РИНЦ – 1,0. Получен 1 патент РФ на полезную модель. Опубликовано 1 монография.

ОСНОВНОЕ СОДЕРЖАНИЕ РАБОТЫ

Результаты исследования и их обсуждение. В ходе настоящего исследования установлено, что возраст доноров находился в пределах от 21 до 67 лет и составил 54,0 [41,0; 59,0] года. Возраст пациентов группы сравнения находился в пределах от 26 до 79 лет и составил 63,0 [54,0; 74,0] года ($p < 0,001$), при этом основное количество были в возрасте от 50 до 80 лет и распределялись плавно между тремя возрастными категориями (50-59, 60-69, 70-79), так как большинство выявляемых урологических заболеваний приходится на данный возрастной интервал (Таблица 1).

Таблица 1 — Распределение пациентов по возрасту

Возраст, лет	Количество пациентов				p
	1-я группа		2-я группа		
	абс.	%	абс.	%	
20-29	3	6,4	2	4,4	<0,001*
30-39	7	14,9	2	4,4	
40-49	10	21,3	2	4,4	
50-59	17	36,2	11	24,4	
60-69	10	21,3	13	28,9	
70-79	0	0,0	15	33,3	
Me [25%;75%]	54,0 [41,0; 59,0]		63,0 [54,0; 74,0]		<0,001*

Примечание — *различия достигли статистически значимого уровня

В группе доноров более половины пациентов (57,4%) находились в интервалах 40-49 и 50-59 лет, так как в большинстве случаев донорами почки являлись родители для своих детей. Также следует отметить увеличение среднего возраста доноров в нашем исследовании — 54,0 [41,0; 59,0] года — по сравнению с данными мировой литературы — 40,8±10,8 года (Rajab A. et al., 2015).

Донорами почки выступили 15 мужчин (31,9%) и 32 женщины (68,1%). Во второй группе — 25 мужчин (55,6%), 20 женщин (44,4%), $p=0,022$) (Таблица 2).

Таблица 2 — Распределение пациентов по полу

Пол	1-я группа		2-я группа		p
	абс.	%	абс.	%	
Женский	32	68,1	20	44,4	0,022*
Мужской	15	31,9	25	55,6	

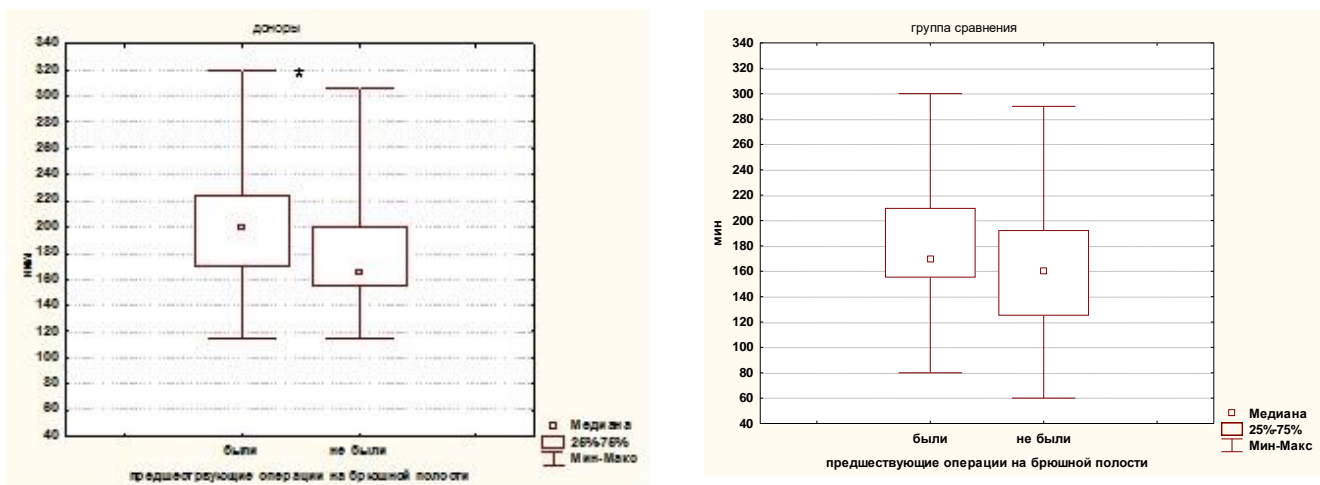
Примечание — * различия достигли статистически значимого уровня

Проведенный анализ показал статистически достоверное большее количество женщин-доноров (68,1%) по отношению к мужчинам-донорам (31,9%) ($p=0,022$), что сопоставимо с данными мировой литературы: 54,1% доноров — женщины (Fabian J.F. et al., 2016).

В ходе исследования выявлена зависимость продолжительности операции от наличия ранее проведенных вмешательств на органах брюшной полости в анамнезе. При анализе результатов операции всей выборки пациентов, которым выполнялась лапароскопическая нефрэктомия ($n=92$), было выявлено увеличение общей длительности операции при ранее проведенном хирургическом вмешательстве на брюшной полости (192,5 [160,0; 225,0] мин против 165,0 [130,0; 200,0] мин при отсутствии такого вмешательства в анамнезе, $p=0,04$). Анализируя изучаемые группы отдельно, можно отметить большую зависимость длительности операции от наличия вмешательств в

брюшной полости в анамнезе в группе доноров (200,0 [170,0; 225,0] и 165,0 [155,0; 200,0] мин, соответственно, $p=0,046$) по сравнению с группой сравнения (170,0 [155,0; 210,0] и 160,0 [125,0; 192,5], соответственно, $p=0,161$), при этом различия в группе доноров достигли статистически значимого уровня (Рисунок 1).

Таким образом, на основании полученных данных можно говорить о том, что наличие предыдущих открытых операций на передней брюшной стенке, хотя и не является противопоказанием к трансперитонеальной лапароскопической донорской нефрэктомии, увеличивает общую продолжительность донорского забора почки на 21,2% по сравнению лапароскопической донорской нефрэктомией у пациента без операций на брюшной полости в анамнезе, $p=0,046$.



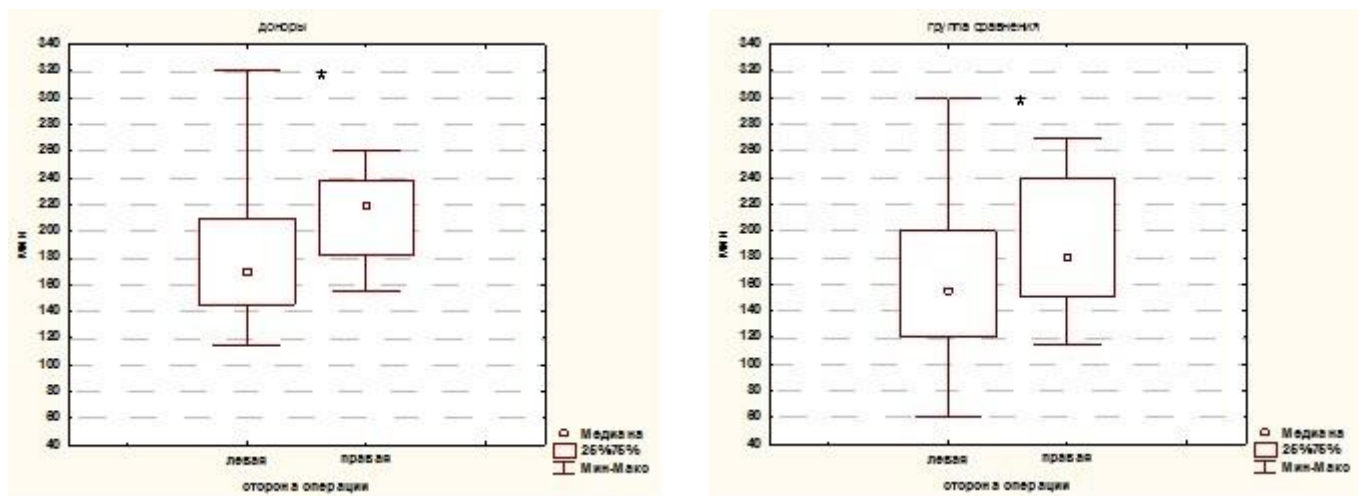
* различия достигли статистически
значимого уровня

Рисунок 1 — Длительность операции в зависимости от проведенных ранее оперативных вмешательств на органах брюшной полости

Принимая во внимание то, что при наличии у донора равных в анатомо-функциональном отношении почек, выбор стороны операции может быть осуществлен как справа, так и слева, был изучен объем кровопотери и длительность операции при правосторонней и левосторонней лапароскопической нефрэктомии. Согласно полученным данным, у всех оперированных пациентов ($n=92$) было выявлено статистически значимое увеличение общей продолжительности лапароскопической нефрэктомии справа (187,5 [160,0; 240,0] мин против 166,5 [135,0; 200,0] мин

по сравнению с левосторонним вмешательством, $p=0,037$). Анализируя изучаемые группы отдельно, можно отметить, что подобная тенденция выявлялась в обеих группах, при этом различия достигли статистически значимого уровня и в группе доноров, и в группе сравнения. В группе доноров продолжительность операции слева составила 170,0 [145,0; 210,0] мин, справа — 220,0 [182,5; 237,5] мин, $p=0,049$. В группе сравнения — 155,0 [120,0; 200,0] и 180,0 [150,0; 240,0], соответственно, $p=0,045$ (Рисунок 2).

При анализе результатов лапароскопической нефрэктомии у пациентов обеих групп ($n=92$) также было выявлено увеличение уровня интраоперационной кровопотери при лапароскопической нефрэктомии справа. Для всей выборки кровопотеря при левосторонней лапароскопической нефрэктомии составила 180,0 [140,0; 250,0] мл, для правосторонней 200,0 [150,0; 240,0] мл, $p=0,781$; в группе доноров — 200,0 [150,0; 250,0] и 220,0 [195,0; 275,0] мл, $p=0,479$, соответственно; в группе сравнения — 180,0 [120,0; 220,0] и 200,0 [130,0; 200,0] мл, соответственно, $p=0,627$ (Рисунок 3).



* различия достигли статистически значимого
уровня

Рисунок 2 — Длительность операции в зависимости стороны нефрэктомии

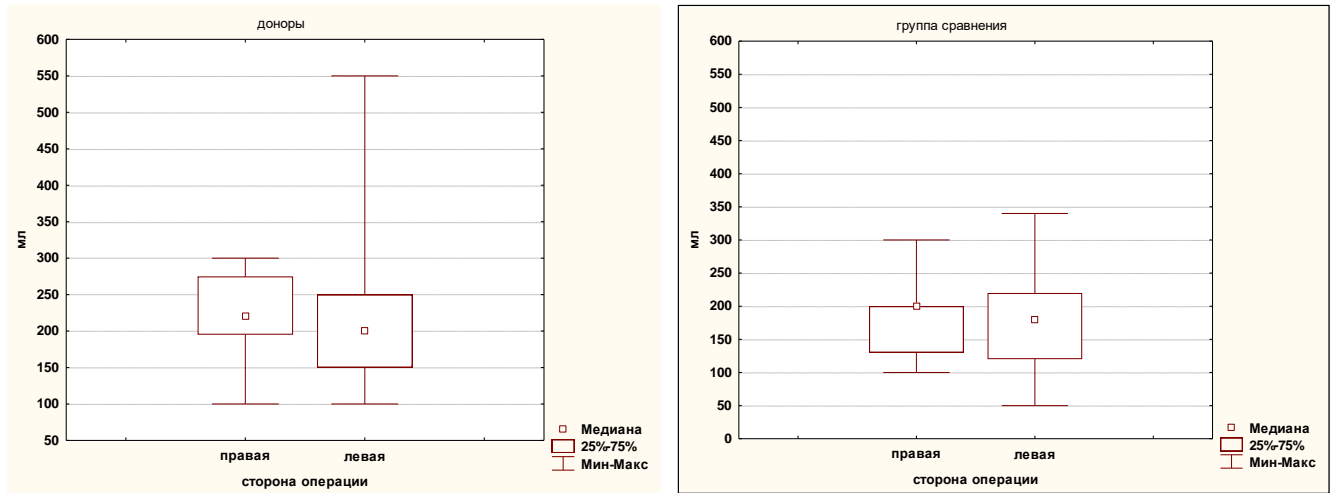


Рисунок 3 — Объем интраоперационной кровопотери в зависимости от стороны нефрэктомии

При оценке стороны (правая, левая) с которой осуществляли донорский забор, в ходе нашего исследования выявлено преобладание левосторонней лапароскопической донорской нефрэктомии (83,0%) над правосторонней (17,0%) ($p=0,014$), что соответствует данным мировой литературы: слева — 78%, справа — 22% (Wang K. et al., 2015). При сравнении результатов нашего исследования с данными мировой литературы, также выявлено, что большинство источников тоже отмечают большую кровопотерю и продолжительность операции в группе правосторонних лапароскопических донорских нефрэктомий по сравнению с левосторонними (303 мин против 274 мин, $p>0,05$) (Liu K.L. et al., 2006). При этом выраженных различий в количестве интраоперационных осложнений и конверсий в открытую операцию не выявлено. Таким образом, большинство заборов почки у живого донора выполняются с левой стороны, что связано с анатомически более длинной левой почечной веной, технически более удобной для имплантации почечного трансплантата реципиенту (Fabian J.F. et al., 2016).

На основании вышеизложенного можно резюмировать, что лапароскопическая трансперитонеальная нефрэктомия слева является оптимальным способом забора почки у живого донора при трансплантации. Это подтверждается тем, что при анализе операций у доноров выявлено статистически значимое увеличение общей продолжительности лапароскопической нефрэктомии справа на 29,4% ($p<0,05$), кровопотери на 10,2% по сравнению с левосторонней. Помимо этого, левая почка более предпочтительна для забора, так как длинная левая почечная вена технически более удобна при имплантации почечного трансплантата реципиенту. Однако в ряде случаев (при наличии противопоказаний к выбору левой почки) целесообразно выполнить лапароскопическую трансперитонеальную нефрэктомию справа.

В силу того, что требования, предъявляемые к получаемому почечному трансплантату, формируют уникальную методику забора почки (лапароскопическая донорская нефрэктомия) с бережным выделением почечных структур и максимально безопасную для донора, в ходе исследования выявили особенности лапароскопического доступа для забора почечного трансплантата у живого донора. Для этого сравнили лапароскопическую донорскую нефрэктомию с наиболее близкой по технике малоинвазивной операцией — лапароскопической нефрэктомией, которая выполнялась пациентам (не донорам) по поводу других урологических заболеваний, при этом был выявлен ряд отличительных признаков по технике операции.

В ходе исследования была выявлена тенденция к большей продолжительности операции у пациентов 1 группы (доноры) (180,0 [156,0; 220,0] мин), время операции у пациентов 2 группы (сравнения) составило 170,0 [135,0; 200,0] мин, однако различия не достигли статистически значимого уровня ($p=0,156$) (Рисунок 4, Таблица 3).

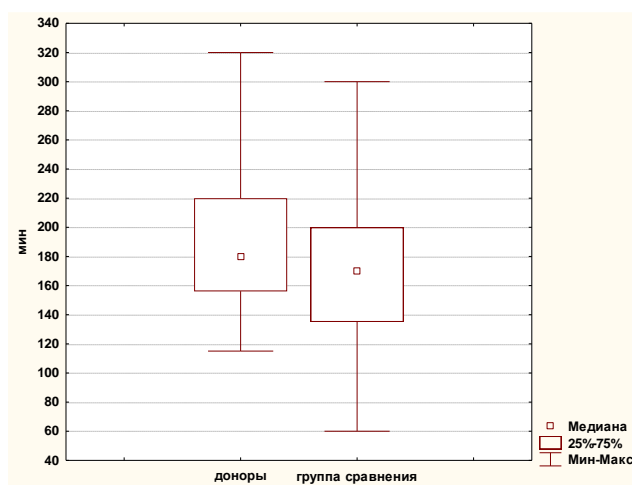
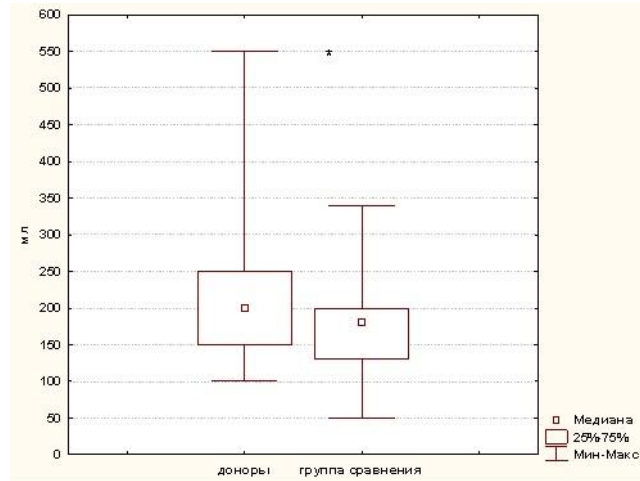


Рисунок 4 — Продолжительность операции в группе доноров и сравнения

Таблица 3 — Распределение пациентов по длительности операции и интраоперационной кровопотере

Показатель	1 группа (доноры) (n=47)	2 группа (сравнения) (n=45)	p
Продолжительность операции, мин	180,0 [156,0; 220,0]	170,0 [135,0; 200,0]	0,156
Интраоперационная кровопотеря, мл	200,0 [150,0; 250,0]	180,0 [130,0; 200,0]	0,046*

Анализ данных выявил достоверное увеличение интраоперационной кровопотери в 1 группе (доноры) (200,0 [150,0; 250,0] мл) по сравнению со 2 группой (сравнения) (180,0 [130,0; 200,0] мл), $p=0,046$ (Рисунок 5, Таблица 3).



* различия достигли статистически значимого уровня

Рисунок 5 — Интраоперационная кровопотеря в группе доноров и сравнения

Таким образом, в ходе исследования получены данные, что лапароскопическая донорская нефрэктомия в отличие от лапароскопической нефрэктомии по поводу других урологических заболеваний является более продолжительной операцией с большим уровнем кровопотери. При анализе техники лапароскопической донорской нефрэктомии пришли к выводу, что причины, приводящие к увеличению длительности и объема кровопотери, связаны с хирургическими этапами и особенностями лапароскопической донорской нефрэктомии, отличными от лапароскопической нефрэктомии, не связанной с донорством:

Во-первых, для получения полноценного функционирующего почечного трансплантата необходимо максимально бережное выделение почки и ее структур. Следовательно, почка мобилизуется с паранефральной клетчаткой, мочеточник с парауретеральными тканями, что снижает риск повреждения паренхимы почки и стенки мочеточника.

Во-вторых, для выполнения качественного анастомоза с сосудами и мочевым пузырем реципиента при оптимальном размещении почечного трансплантата (во время второго этапа трансплантации) необходимо сохранение максимальной длины почечных сосудов и мочеточника на этапе выполнения лапароскопической донорской нефрэктомии, что приводит к необходимости клипирования почечной артерии и вены в непосредственной близости к соответствующим

сосудистым магистралям (аорта, нижняя полая вена), что, в свою очередь, увеличивает продолжительность операции и риск кровотечения.

В-третьих, клипирование и пересечение почечных сосудов выполняется последним этапом операции, что делает технически неудобным выполнение мобилизации почки по задней поверхности и зоне верхнего сегмента (при сохраненных сосудах и мочеточнике).

В ходе исследования был также выявлен отличительный критерий, применимый исключительно только к лапароскопической донорской нефрэктомии, — показатель времени тепловой ишемии почки — один из ведущих факторов, влияющих на ближайшую и отсроченную функцию трансплантата. Временем тепловой ишемии следует считать промежуток времени от момента пережатия почечной артерии до начала гипотермической перфузии, и он не должен превышать нескольких минут. При этом стремление к уменьшению времени тепловой ишемии приводит к появлению особенностей хирургической техники лапароскопической донорской нефрэктомии: перед пересечением почечных сосудов почка полностью мобилизуется, мочеточник клипирован и пересекается, рука хирурга вводится в брюшную полость, после клипирования и пересечения сосудов почка извлекается и передается для проведения гипотермической перфузии.

В нашем исследовании среднее время тепловой ишемии в группе доноров ($n=47$) составило 100 [90; 110] с, что соответствует данным мировой литературы: среднее время тепловой ишемии — 120 с (Lucas S.M. et al., 2013; Arai K. et al., 2013).

Резюмируя вышеописанное, следует отметить, что лапароскопическая донорская нефрэктомия в отличие от лапароскопической нефрэктомии, выполняемой при других урологических заболеваниях, несмотря на оргауноносящий характер обоих вмешательств, является более продолжительной операцией (более 180,0 мин) с большей интраоперационной кровопотерей (более 200,0 мл), $p=0,046$. Это связано с индивидуальными особенностями донорского забора: более бережное отношение к тканям, выделение мочеточника в комплексе с гонадной веной, значительная мобилизация сосудов, что позволяет получить неповрежденный почечный трансплантат высокого качества и делает работу хирурга на определенных этапах операции особенно бережной и кропотливой.

При оценке осложнений лапароскопической нефрэктомии в нашем исследовании наиболее встречаемым стало кровотечение, которое возникло у 3 доноров (6,4%) и 3 пациентов (6,7%) из группы сравнения, также у 1 донора (2,12%) было отмечено повреждение сальника. К профилактике кровотечений относится бережная работа с тканями по четким анатомическим ориентирам при хорошей визуализации операционного поля. В случае развития кровотечения для его ликвидации от хирурга требуется выполнение систематизированного комплекса действий, что

повышает степень безопасности операции для донора (Рисунок 6). В ходе исследования мы также выявили целесообразность проведения прицельного УЗИ передней брюшной стенки для исключения спаечного процесса в зоне предполагаемой первоначальной установки ручного порта, особенно у пациентов, перенесших открытые операции на брюшной полости.

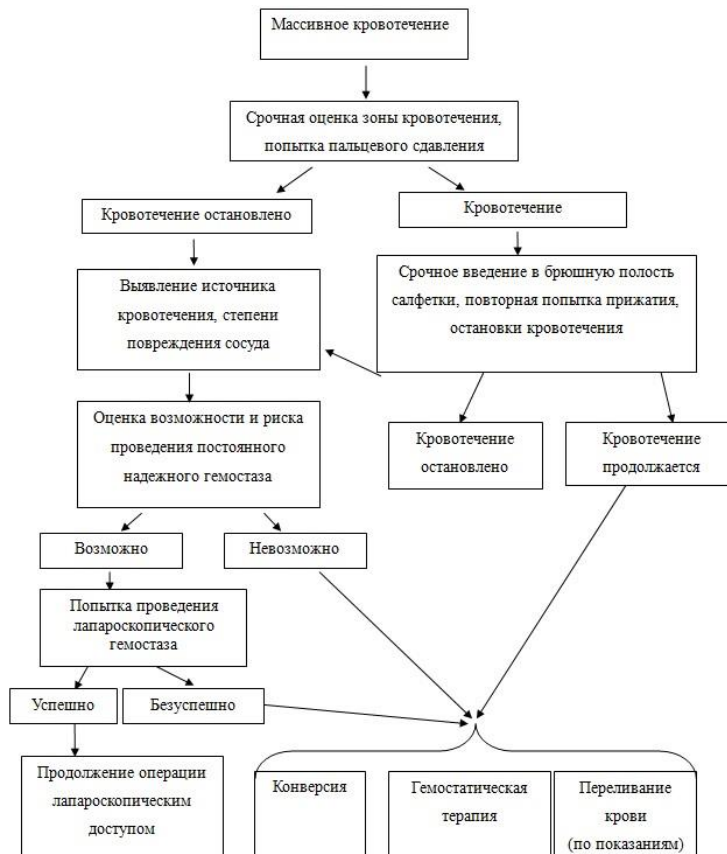


Рисунок 6 — Алгоритм действий хирурга при кровотечении

В ходе работы исходили из того, что основополагающими принципами лапароскопической донорской нефрэктомии является обеспечение безопасной операции для донора и получение анатомически и функционально полноценного почечного трансплантата. При анализе мировой литературы было получено большое количество разнородных методик, однако преобладающее количество лапароскопической нефрэктомий у живого донора выполняется двумя основными способами: чистой и мануально-ассистированная.

Для модификации техники операции лапароскопической донорской нефрэктомии и повышения безопасности операции для донора мы изучили возможности основных ее видов (чистая и мануально-ассистированная) при этом выявили достоинства и недостатки каждой из методик. Полученные в ходе литературного обзора данные свидетельствуют, что мануально-

ассистированная лапароскопическая донорская нефрэктомия подразумевает изначальную установку ручного порта и одна рука постоянно находится в брюшной полости, а второй рукой хирург выполняет операцию, используя лапароскопические инструменты, проведенные через троакары. При этом одной рукой хирург в основном осуществляет пассивное отведение тканей, а активные действия выполняются лапароскопическим инструментом другой рукой. Вторая методика — чистая лапароскопическая донорская нефрэктомия подразумевает активную работу двумя инструментами в течение без установки ручного порта и введения руки хирурга на основном этапе.

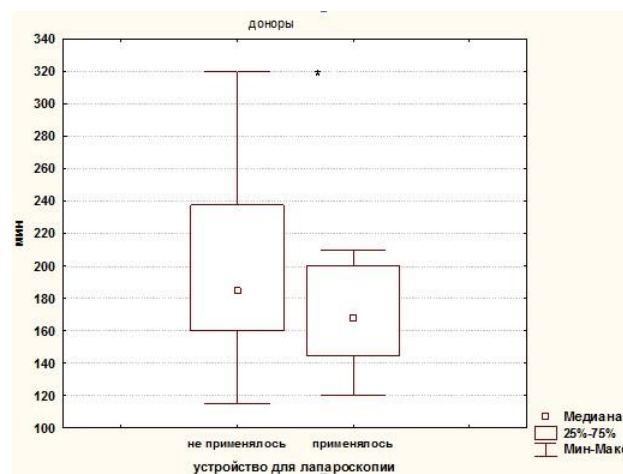
В ходе исследования установлено, что каждая из двух перечисленных основных методик лапароскопической донорской нефрэктомии имеет ряд своих преимуществ и недостатков. При мануально-ассистированной лапароскопической донорской нефрэктомии хирургу проще ориентироваться в брюшной полости, так как имеется возможность тактильно определять ткани и структуры. На определенных этапах операции, когда необходимо мягко отвести орган или большой объем тканей, данная методика представляет собой оптимальный метод. К тому же наличие руки хирурга в брюшной полости обеспечивает уверенный гемостаз путем прижатия сосуда или кровоточащего участка пальцами руки, можно применить салфетку, быстро извлечь почку через ручной порт без проведения дополнительных разрезов. Вышеперечисленные преимущества повышают степень безопасности операции для донора, что делает мануально-ассистированную лапароскопическую нефрэктомию методом выбора при донорском заборе. Однако мануально-ассистированная лапароскопическая донорская нефрэктомия имеет и свои недостатки: возможность активной работы только одним лапароскопическим инструментом, рука хирурга в брюшной полости может препятствовать визуализации операционного поля, усложняя работу видео-ассистента. При этом некоторые прецизионные этапы операции целесообразно выполнять с помощью сочетания двух лапароскопических инструментов (выделение сосудов, интракорпоральный шов, работа в труднодоступных участках ограниченного пространства, выполнение адгезиолизиса и т.д.). Для данных этапов оптимально применение методики чистой лапароскопической донорской нефрэктомии.

На основании этого был сделан вывод, что и чистая и мануально-ассистированная лапароскопическая донорская нефрэктомия имеют друг перед другом ряд преимуществ и недостатков, при этом недостатки одной методики являются преимуществами другой и наоборот. Сочетание чистой и мануально-ассистированной лапароскопической методики в ходе одной операции дало бы возможность модифицировать технику выполнения лапароскопической донорской нефрэктомии, используя наиболее подходящий способ для определенного этапа операции. Таким образом, был бы снижен риск возникновения осложнений, повысилась

безопасность процедуры для донора, а работа операционной бригады стала бы более комфортной.

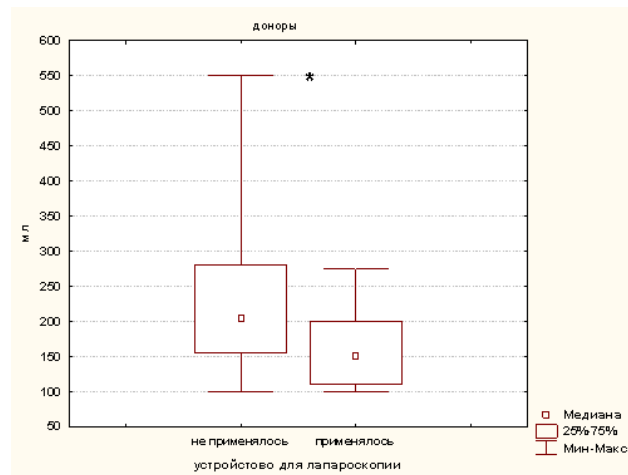
Учитывая необходимость в создании устройства, позволяющего выполнить быстрый переход от мануально-ассистированной к чистой лапароскопической технике и наоборот, используя первоначальное расположение портов и без дополнительных разрезов, в ходе исследования было разработано устройство для лапароскопии (Патент РФ на полезную модель №161539 от 06.04.2016г). При модификации техники лапароскопической донорской нефрэктомии с использованием устройства основывались на следующих принципах: этапы операции, когда требуется безопасное отведение органов и тканей, быстрое извлечение органа выполнять с помощью руки хирурга, проведенной в брюшную полость через ручной порт; этапы, связанные с прецизионной работой (выделение и клипирование сосудов, мочеточника и т.д.), где удобнее применять чистую лапароскопическую технику, с использованием разработанного устройства для лапароскопии.

В данном исследовании устройство для лапароскопии было применено у 11 пациентов 1 группы (доноры). При сравнении интраоперационных показателей в группе доноров (n=47) между подгруппой 1(а) (лапароскопическая донорская нефрэктомия с применением устройства для лапароскопии) и подгруппой 1(б) (лапароскопическая донорская нефрэктомия без применения устройства для лапароскопии) выявлено, что в подгруппе 1(а) отмечается статистически достоверно меньшая продолжительность операции (168,0 [145,0; 200,0] против 185,0 [160,0; 237,5] мин, $p=0,048$) (Рисунок 7), а также статистически достоверно меньшая интраоперационная кровопотеря (150,0 [110,0; 200,0] и 205,0 [155,0; 280,0] мл, соответственно, $p=0,032$) (Рисунок 8).



* различия достигли статистически значимого уровня

Рисунок 7 — Время операции в зависимости от применения устройства для лапароскопии



* различия достигли статистически значимого уровня

Рисунок 8 — Объем интраоперационной кровопотери в зависимости от применения устройства для лапароскопии

Различий в продолжительности тепловой ишемии не выявлено: 98,0 [95,0; 112,0 и 100,0 [90,0; 110,0] с, соответственно, $p=0,763$. Интраоперационные осложнения (кровотечение) наблюдали только в подгруппе 1(б) (Таблица 4).

Таблица 4 — Результаты лапароскопической донорской нефрэктомии при применении разработанного устройства для лапароскопии

Показатель	1 подгруппа (n=11) с применением устройства для лапароскопии	2 подгруппа (n=36) без применения устройства для лапароскопии	p
Среднее время операции, мин	168,0 [145,0; 200,0]	185,0 [160,0; 237,5]	0,048*
Интраоперационная кровопотеря, мл	150,0 [110,0; 200,0]	205,0 [155,0; 280,0]	0,032*
Тепловая ишемия	98,0 [95,0; 112,0]	100,0 [90,0; 110,0]	0,763
Осложнения	0 (0%)	3 (8,3%)	0,440

Примечание —* различия достигли статистически значимого уровня

При сравнении результатов лапароскопической донорской нефрэктомии с использованием устройства для лапароскопии с данными мировой литературы также отмечается меньшая средняя продолжительность операции 168,0 [145,0; 200,0] мин против 228 ± 58 мин (Tsoulfas G, et al., 2012), кровопотери 150,0 [110,0; 200,0] мл против 194 ± 184 мл для группы с разработанным устройством (Marcelino A. et al., 2017).

На основании полученных данных можно сделать вывод, что применение разработанного устройства для лапароскопии (Патент РФ на полезную модель №161539 от 06.04.2016 г.) позволяет модифицировать лапароскопическую донорскую нефрэктомия, путем обеспечения гибридной хирургической техники, сочетающей преимущества мануально-ассистированной и чистой лапароскопической операции. Его использование увеличивает прецизионность манипуляций, снижает травматизацию тканей, облегчает работу хирурга и повышает степень безопасности операции для донора, уменьшая среднюю продолжительность операции на 10,0%, уровень интраоперационной кровопотери на 27,0%, ($p < 0,05$).

В ходе исследования основывались на том, что донору, имеющему сопутствующие заболевания, подходящие для планового оперативного лечения лапароскопическим доступом, возможно выполнение симультанной операции при условии, что это не осложнит проведение донорской нефрэктомии. В 1 группе (доноры) ($n=47$) симультанная операция была выполнена 7 пациентам: у 4 (8,5%) по поводу калькулезного холецистита, у 3 пациенток (6,3%) по поводу крупной кисты яичника. При сравнении результатов в группе доноров между подгруппой 1а (симультанные операции) ($n=7$) и подгруппой 1б (лапароскопическая донорская нефрэктомия без симультанных операций) ($n=40$), ожидаемо отмечено увеличение времени операции для подгруппы с симультанными операциями, однако статистически значимого уровня различия не достигли: 195,0 [145,0; 305,0] и 175,5 [117,5; 265,0] мин ($p=0,754$). Интраоперационные осложнения отмечали только у пациентов 1(б) подгруппы. В 1(а) подгруппе с симультанными операциями осложнений на этапе проведения второго этапа операции не выявлено (Таблица 5).

Таблица 5 — Результаты симультанных операций у 1 группы (доноры) ($n= 47$)

Показатель	1(а) подгруппа ($n=7$) симультанная операция	1(б) подгруппа ($n=40$) без симультанной операции	p
Среднее время операции, мин	195,0 [145,0; 305,0]	175,5 [117,5; 265,0]	0,754
Осложнения (кровотечение)	0 (0%)	3 (7,5%)	0,609

На основании полученных в ходе исследования данных можно сделать вывод, что выполнение симультанной операции у донора по поводу имеющегося сопутствующего заболевания целесообразно, при условии, что их выполнение не осложнит проведение донорской нефрэктомии. Это подтверждается тем, что выявленное на этапах обследования сопутствующее заболевание находится вне стадии обострения, таким образом, уменьшается вероятность возникновения технических трудностей, связанных с воспалительной инфильтрацией тканей, нарушением

дифференцировки слоев, помимо этого в процессе лапароскопической донорской нефрэктомии уже создан карбоксиперитонеум, установлен ряд троакаров. Таким образом, симультанная операция позволит донору избежать нового наркоза и полноценной операции по поводу сопутствующего заболевания.

В ходе исследования при анализе симультанных операций выявлено, что первым этапом целесообразно выполнить лапароскопическую донорскую нефрэктомию, представляющую основную цель вмешательства, а вторым — симультанную операцию по поводу сопутствующего заболевания. Это обусловлено тем, что в случае выполнения симультанной операции по поводу сопутствующего заболеваний первым этапом, могут возникнуть осложнения, увеличивающие время операции и повышающие степень анестезиологических рисков, которые приведут к тому, что на этапе донорского забора хирург будет работать в условиях нарушенной дифференцировки тканей, ограниченный во времени, или же привести к отмене, запланированной вторым этапом, лапароскопической донорской нефрэктомии. Однако, в ряде случаев допустимо выполнение первой операции по поводу сопутствующей патологии для обеспечения доступа к зоне основной операции (лапароскопической донорской нефрэктомии). Это возможно, когда изменения в брюшной полости за счет сопутствующего заболевания препятствуют проведению лапароскопической донорской нефрэктомии в стандартном режиме. В этом случае проведение симультанной операции по поводу сопутствующего заболевания первой является этапом подготовки к основной операции — лапароскопической донорской нефрэктомии.

ЗАКЛЮЧЕНИЕ

Подводя итоги проведенного исследования, можно заключить, что выполнение лапароскопической трансперитонеальной нефрэктомии слева с учетом показаний и противопоказаний для данного метода является оптимальным способом забора почки у живого донора при трансплантации. Применение разработанного устройства для лапароскопии позволяет модифицировать лапароскопическую донорскую нефрэктомию, обеспечивая гибридную хирургическую технику, сочетающую преимущества мануально-ассистированной и чистой лапароскопической донорской нефрэктомии. Это увеличивает прецизионность манипуляций, облегчает работу хирурга и повышает степень безопасности операции для донора. Выполнение симультанной операции по поводу имеющегося сопутствующего заболевания целесообразно у большинства доноров, при условии, что их выполнение не осложнит проведение донорской нефрэктомии.

На основании полученных результатов можно сделать следующие **выводы**:

1. Лапароскопическая трансперитонеальная нефрэктомия слева по сравнению с правосторонней характеризуется меньшей продолжительностью (170,0 против 220,0 мин, $p=0,049$) и меньшей интраоперационной кровопотерей (200,0 против 220,0 мл, $p=0,479$), что в совокупности с анатомически более длинной левой почечной веной, технически более удобной при имплантации почечного трансплантата реципиенту, является оптимальным способом забора почки у живого донора при трансплантации.

2. Лапароскопическую донорскую нефрэктомию в сравнении с лапароскопической нефрэктомией, выполняемой при других урологических заболеваниях, отличает более высокая продолжительность операции (180,0 мин против 170,0 мин, $p=0,156$) и большая интраоперационная кровопотеря (200,0 против 180,0 мл, $p=0,046$), обусловленные необходимостью максимально бережного выделения почечных структур в силу требований, предъявляемых к получаемому почечному трансплантату.

3. Наиболее частым осложнением лапароскопической донорской нефрэктомии является интраоперационное кровотечение (6,4%). К его профилактике относится бережная работа с тканями по четким анатомическим ориентирам при хорошей визуализации операционного поля. В случае развития кровотечения для его ликвидации целесообразно выполнение мероприятий в соответствии с предложенным алгоритмом действий хирурга при массивном кровотечении.

4. Разработанное устройство для лапароскопии (патент РФ на полезную модель №161539 от 06.04.2016 г.) позволяет оптимизировать лапароскопическую донорскую нефрэктомию, обеспечивая гибридную хирургическую технику, сочетающую преимущества мануально-ассистированной и чистой лапароскопической донорской нефрэктомии. Его применение уменьшает среднюю продолжительность операции (168,0 против 185,0 мин, $p=0,048$) и уровень интраоперационной кровопотери (150,0 и 205,0 мл, $p=0,032$) по сравнению лапароскопической донорской нефрэктомией без применения устройства.

5. Проведение симультанных операций по поводу сопутствующих заболеваний при лапароскопической донорской нефрэктомии обоснованно при условии, что их выполнение не осложнит проведение донорской нефрэктомии. При этом первым этапом целесообразно выполнение забора донорской почки, а вторым — симультанной операции по поводу сопутствующего заболевания. В ряде случаев допустимо выполнение первой операции по поводу сопутствующей патологии для обеспечения доступа к зоне основной операции (лапароскопической донорской нефрэктомии).

Результаты исследования позволяют сформулировать **практические рекомендации**:

1. При мануально-ассистированной лапароскопической донорской нефрэктомии целесообразно проведение прицельного УЗИ передней брюшной стенки для исключения спаечного процесса в зоне предполагаемой первоначальной установки ручного порта, особенно у пациентов, перенесших открытые операции на органах брюшной полости.

2. При лапароскопической нефрэктомии у живого донора целесообразно применение разработанного устройства для лапароскопии, которое облегчает выполнение лапароскопической донорской нефрэктомии и повышает безопасность операции для донора.

Перспективы дальнейшей разработки темы. Полученные данные позволяют считать перспективными исследования, посвященные более детальному изучению возможности симультанных операций при лапароскопической нефрэктомии у живого донора при трансплантации почки, обобщению опыта применения предложенного устройства для лапароскопии и модифицированной техники операции на большем количестве пациентов, оценке отдаленных результатов. Перспективно изучение возможностей трансвагинального доступа для извлечения почечного трансплантата из брюшной полости женщин-доноров.

СПИСОК РАБОТ, ОПУБЛИКОВАННЫХ ПО ТЕМЕ ДИССЕРТАЦИИ

1. Соколов, А.А. Лапароскопическая нефрэктомия при донорской трансплантации почки: особенности метода / Р.Г. Биктимиров, А.А. Соколов, А.Г. Мартов // Медицинский Вестник Башкортостана. — 2015. — №3. — С. 87–90.

2. Соколов, А.А. Лапароскопическая нефрэктомия у живого донора при трансплантации почки: особенности хирургической техники / А.Г. Мартов, Р.Н. Трушкин, А.А. Соколов, А.Е. Лубенников // Хирургическая практика. — 2015. — №2. — С. 58–61.

3. Соколов, А.А. Лапароскопическая нефрэктомия при донорской трансплантации почки: выбор метода / А.А. Соколов, Р.Г. Биктимиров, А.Г. Мартов // Тихоокеанский медицинский журнал. — 2015. — №4. — С. 69–71.

4. Соколов А.А. Отсроченная установка порта для ручной ассистенции при лапароскопической донорской нефрэктомии. Случай из практики и обзор литературы / Р.Г. Биктимиров, А.Г. Мартов, А.А. Соколов // Урология. — 2015. — №5. — С. 77-80.

5. Соколов, А.А. Трансплантированная почка: особенности лечебной тактики при нефролитиазе / А.А. Соколов, А.Г. Мартов, Р.Н. Трушкин, Н.Е. Щеглов // Тихоокеанский медицинский журнал. — 2016. — №1. — С. 97–99.

6. Соколов, А.А. Нефрэктомия у больных с терминальной стадией хронической почечной недостаточности и активным течением пиелонефрита / Р.Н. Трушкин, А.Е. Лубенников, А.М. Сысоев, А.А. Соколов // Экспериментальная и клиническая урология. — 2015. — №4. — С. 104–109.
7. Соколов, А.А. Билатеральная нефрэктомия у пациентов с терминальной стадией хронической почечной недостаточности и активным течением пиелонефрита / Р.Н. Трушкин, А.Е. Лубенников, А.М. Сысоев, А.А. Соколов [и соавт.] // Урология. — 2016. — №1. — С. 46–50.
8. Соколов А.А. Лапароскопическая нефрэктомия у живого донора для трансплантации почки (литературный обзор) / А.А. Соколов, А.Г. Мартов // Урология. — 2016. — №2. — С. 41–44.
9. Соколов, А.А. Лапароскопическая донорская нефрэктомия / А.А. Соколов, А.Г. Мартов, Р.Г. Биктимиров // Медицинская информационно-аналитическая газета, Московский уролог. — 2016. — №2. — С. 24-25.
10. Соколов, А.А. Лапароскопическая нефрэктомия у живого донора при трансплантации почки / Материалы XV Конгресса Российского Общества Урологов «Урология в XXI веке». Сборник тезисов. — СПб., 2015. — С. 61-62.
11. Устройство для лапароскопии / Мартов А.Г., Биктимиров Р.Г. — Патент РФ на полезную модель № 161539 от 06.04.2016 г. (заявка №2015147028).
13. Соколов, А.А. Лапароскопическая нефрэктомия у живого донора при трансплантации почки / Материалы V Российского Конгресса по Эндоурологии и Новым Технологям. Сборник тезисов. — Ростов-на-Дону, 2016 г. — С. 34-35.
14. Соколов, А.А. Лапароскопическая нефрэктомия у живого донора при трансплантации почки / Мартов А.Г., Мойсюк Я.Г., Галлямов Э.А., Биктимиров Р.Г. [и соавт.]. — М.: «БАЗИЛ», 2017. — 104 с.

ЛАПАРОСКОПИЧЕСКАЯ НЕФРЭКТОМИЯ У ЖИВОГО ДОНОРА ПРИ ТРАНСПЛАНТАЦИИ ПОЧКИ

Соколов Александр Александрович
(Россия)

Диссертационное исследование посвящено улучшению результатов лапароскопической нефрэктомии у живого донора за счет оптимизации техники операции. Впервые в России обобщен опыт лапароскопической нефрэктомии у живого донора при трансплантации почки, разработана научная идея малоинвазивной безопасной для донора операции, предложена авторская модификация лапароскопической донорской нефрэктомии с использованием запатентованного

устройства для лапароскопии, которая оптимизирует хирургическую технику операции, позволяя получить анатомически и функционально полноценный трансплантат, доказана перспективность ее использования. Впервые показана целесообразность выполнения симультанных операций при донорском заборе.

**LAPAROSCOPIC NEFRECTOMY IN LIVING DONOR
IN TRANSPLANTATION OF THE KIDNEY**

Sokolov A. A.

(Russia)

The dissertation research is devoted to improving the results of laparoscopic nephrectomy in a living donor by optimizing the technique of the operation. For the first time in Russia, the experience of laparoscopic nephrectomy in a living donor for kidney transplantation was generalized, a scientific idea of a minimally invasive donor safe operation was developed, an authorial modification of laparoscopic donor nephrectomy was proposed using a patented device for laparoscopy that optimizes the surgical technique of surgery, allowing an anatomically and functionally complete transplant, proved the prospects of its use. For the first time, the expediency of performing simultaneous operations in a donor fence is shown.