



МИРОШНИКОВА ЕКАТЕРИНА АЛЕКСАНДРОВНА

**ЛЕЧЕНИЕ БОЛЬНЫХ С ОТДАЛЕННЫМИ ПОСЛЕДСТВИЯМИ
ПЕРЕЛОМОВ ПЯТОЧНОЙ КОСТИ**

14.00.22 – Травматология и ортопедия

АВТОРЕФЕРАТ

диссертации на соискание ученой степени кандидата медицинских наук

1 2 11 0 9 2009

Работа выполнена в Государственном образовательном учреждении высшего профессионального образования "Российский государственный медицинский университет Федерального агентства по здравоохранению и социальному развитию"

Научный руководитель:

доктор медицинских наук,
профессор

Скороглядов Александр Васильевич

Официальные оппоненты:

доктор медицинских наук,
профессор,
ГОУ ВПО "Московский государственный
медико-стоматологический университет
Росздрава".

Ярыгин Николай Владимирович

доктор медицинских наук,
профессор,
ГУЗ "НИИ скорой помощи
им Н.В.Склифосовского
Департамента здравоохранения г.Москвы".

Бялик Евгений Иосифович

Ведущая организация: Московская Медицинская Академия им.И.М.Сеченова

Защита состоится "__" _____2009 года в __. __ часов на заседании
диссертационного совета Д 212.203.09 при РУДН по адресу: 117198,
ул. Миклухо-Маклая, д.8

С диссертацией можно ознакомиться в библиотеке ГОУ ВПО РГМУ Росздрава по
адресу: 117997, г. Москва, ул. Островитянова, д. 1

Автореферат разослан "....." 2009 года

Ученый секретарь диссертационного совета
доктор медицинских наук, профессор

Э.Д.Смирнова

Актуальность исследования

Переломы пяточной кости встречаются не часто в 1,1-2,9% всех поврежденных костей скелета (Дрягин В.Г., 2004, Никитин Г.М., 1979, Уквуома К.О.Ч. 1988, Фишкин И.В., 1986, Cohen M., 1996) они составляют 50 % от всех переломов костей стоп, а большинство переломов пяточной кости (от 60% до 75%) сопровождаются разрушением подтаранного сустава (Коробушкин Г.В., 2002, Рахманкулов Э.Н., 2001, Фишкин И.В., 1986, Sanders R., 2000). Тяжелые переломы пяточной кости, сопровождающиеся разрушением ее задней суставной поверхности, приводят к стойкой утрате опороспособности конечности (Гюльназарова С.В., 1985, Исмаилов Г.Р., 2001, Черкес-Заде Д.И., Каменев Ю.Ф., 1995). Именно с этим связаны пессимистические прогнозы, касающиеся результатов лечения переломов пяточной кости. Наиболее часто такие переломы встречаются у лиц молодого и среднего возраста с объективно хорошим состоянием здоровья. (Ассад М.Х., 2001, Дрогин А.Р., 2002, Зиганшин И.Н., 1999, Корышков Н.А., 2005, Кошкарева З.В., 1979, Якимов Л.А., 1990).

По данным филиала Бюро Медико-социальной экспертизы Южного и Юго-Западного округов города Москвы, в период с 2004 по 2006 год первичную инвалидность с последствиями травм опорно-двигательного аппарата получили 1592 человека (на 2 750 830 населения). Из них 28 пациентов – 1,76%, получили первичную инвалидность из-за последствий переломов пяточной кости, что составляет 0,3 случая выхода на первичную инвалидность на 100 000 населения.

Пяточная кость имеет сложную внутреннюю структуру (Бабоша В.А., 2000, Воронович И.Р., 1976, Sabry F.F. 2000), сложную форму, участвует в образовании четырех суставов, являясь ключевым звеном в нормальной биомеханике стопы (Скворцов Д.В., 1996) – именно поэтому изменения костных и мягкотканых структур, возникающие в результате травмы, вызывают столь выраженные функциональные изменения в стопе. Составляя незначительную часть среди пострадавших, эти пациенты, тем не менее, требуют внимания, нуждаются в своевременной диагностике и оказании квалифицированной помощи.

Анализ отечественной литературы показал незначительное количество публикаций по этой теме. Использование классических методов диагностики (клинического, рентгенологического) не позволяет получить полную информацию о многообразных изменениях, остающихся после перелома пяточной кости. Существующие методы лечения не удовлетворяют ни травматологов, ни их пациентов.

Целью исследования является улучшение исходов лечения и повышения качества жизни пациентов с отдаленными последствиями переломов пяточной кости.

Задачи исследования:

1. Оценить функциональное состояние стоп у пациентов с отдаленными последствиями переломов пяточной кости с использованием шкалы AOFAS.
2. Разработать алгоритм обследования больных с отдаленными последствиями переломов пяточной кости.
3. Разработать рабочую классификацию отдаленных последствий переломов пяточной кости.
4. Определить показания и разработать тактику лечения больных с отдаленными последствиями переломов пяточной кости, разработать тактику ведения больных в послеоперационном периоде.
5. Провести ретроспективный анализ исходов лечения больных с отдаленными последствиями переломов пяточной кости по предлагаемой методике, произвести оценку с использованием шкалы AOFAS. Произвести сравнение функционального состояния стопы до лечения, и после лечения по предлагаемой методике.

Научная новизна. Произведена объективизация проблемы отдаленных последствий переломов пяточной кости. Впервые разработан диагностический алгоритм, позволяющий в отдаленном периоде выявить многообразные изменения пяточной кости и окружающих ее мягкотканых структур, возникшие в результате травмы. Для определения ведущей причины болевого синдрома в стопе предложено применение диагностических блокад. На основании полученных в результате диагностики данных, разработана рабочая классификация отдаленных последствий переломов пяточной кости, включающая пять типов сросшихся со смещением переломов пяточной кости. Разработана и предложена тактика лечения больных с отдаленными последствиями переломов пяточной кости в зависимости от типа последствия. Внедрена балльная система оценки результатов лечения отдаленных последствий переломов пяточной кости и использованием шкалы AOFAS.

Практическая значимость. Внедрение в клиническую практику предложенного алгоритма диагностики и классификации позволило разделить отдаленные последствия переломов пяточной кости в соответствии с основной причиной вызывающей развитие болевого синдрома и нарушение функции стопы. Выбор методов консервативного лечения и хирургической коррекции базировался на типе отдаленных последствий переломов пяточной кости и был направлен на устранение ведущей причины болевого синдрома в стопе. Применение балльно-оценочной шкалы AOFAS позволило объективно оценить степень имеющихся функциональных изменений в стопе, отследить и проанализировать динамику изменения функционального состояния стопы в процессе лечения и в отдаленном периоде после него.

Внедрение результатов исследования. Способ диагностики и лечения отдаленных последствий переломов пяточной кости внедрен в практику травматологических отделений 1 Городской клинической больницы, травматологического и клинико-диагностического отделений 64 Городской клинической больницы г.Москвы.

Апробация работы

Основные положения научного исследования доложены на семинаре аспирантов кафедры травматологии, ортопедии и ВПХ ГОУ ВПО РГМУ 11 января 2008 г.; на второй международной конференции по хирургии стопы и голеностопного сустава при поддержке Европейского общества хирургии стопы и голеностопного сустава 16-17 мая 2008 г. (г. Санкт-Петербург); на Всероссийской научно-практической конференции "Лечение сочетанных травм и поврежденных конечностей", посвященной 75-летию кафедры травматологии и ортопедии РГМУ 10-11 октября 2008 г. (г.Москва).

Публикации

По теме исследования опубликовано 6 научных работ, из них 4 в ведущих рецензируемых научных изданиях.

Основные положения, выносимые на защиту

1. Эффективность предложенной схемы обследования больных с отдаленными последствиями переломов пяточной кости.
2. Состоятельность предлагаемой классификации отдаленных последствий переломов пяточной кости.
3. Эффективность разработанной тактики лечения больных с отдаленными последствиями переломов пяточной кости, в зависимости от характера последствий.

Объем и структура работы. Диссертация изложена на 116 страницах машинописного текста и состоит из введения, обзора литературы, материалов и методов исследования, 3 глав собственных наблюдений, заключения, выводов, практических рекомендаций, списка литературы из 159 источников (71 отечественных и 88 иностранных авторов). Работа иллюстрирована 11 таблицами, 6 диаграммами и 52 рисунками.

МАТЕРИАЛЫ И МЕТОДЫ ИССЛЕДОВАНИЯ

В период с 2001 по 2009 год под нашим наблюдением находились 33 пациента (36 стоп) с отдаленными последствиями переломов пяточной кости, из них 27 мужчин (82%) и 6 женщин (18%). К отдаленным последствиям мы относили нарушения функции стопы, проявляющиеся болью, изменением походки, возникшие в результате перелома пяточной кости не менее чем

через 6 месяцев с момента травмы. У обследованных нами пациентов с отдаленными последствиями переломов пяточной кости функциональное состояние стоп оценено по прошествии в среднем 2 лет 6 месяцев (30,42 месяцев + 20,18) с момента травмы, минимальный срок 6 месяцев, максимальный 23 года 7 месяцев.

Причиной для обращения у всех пациентов служила неудовлетворенность результатом лечения переломов пяточной кости, сохраняющийся в последующем на протяжении длительного времени болевой синдром в поврежденной стопе и нарушение походки. В большинстве случаев отдаленные последствия возникали у больных, которым при получении травмы лечение переломов пяточной кости осуществлялось консервативными методами - 30 пациентов с 33-мя стопами (91,67%). У троих пациентов, 3 стопы (8,33%) для лечения переломов пяточной кости применялись оперативные методы.

Пациенты с отдаленными последствиями переломов пяточной кости в подавляющем большинстве соматически здоровые лица работоспособного возраста.

Функциональное состояние стоп в отдаленном периоде после перелома пяточной кости оценивалось нами у всех 33 пациентов (36 стоп) с использованием балльно-оценочной шкалы American Orthopaedic Foot & Ankle Society (AOFAS). Средний показатель функционального состояния стоп составил 50,28 + 5,12 баллов (от 14 до 77 баллов).

При обращении в амбулаторном порядке, клиническое обследование больных в отдаленном периоде после перелома пяточной кости производилось традиционным образом, и было дополнено детальным исследованием сухожилий различных групп мышц голени, провокационным тестом на подвывих малоберцовых сухожилий.

Характер болевого синдрома, нарушение походки, нарушение адаптации стопы к поверхности опоры, а также объем движений в голеностопном и подтаранном суставах, и положение заднего отдела стопы оценивались нами в соответствии с распределением, предложенными в балльно-оценочной шкале AOFAS.

Боль в заднем отделе стопы была выявлена у всех 33 пациентов с отдаленными последствиями переломов пяточной кости. Характер болевого синдрома оценивался для каждой стопы (n=36):

- умеренная периодическая боль - 1 стопа (2,78%)
- умеренная повседневная - 27 стоп (75,00%)
- сильная, почти всегда представленная - 8 стоп (22,22%) .

Нарушение походки:

- незначительная хромота у 9 пациентов (27,27%)
- очевидная хромота у 19 пациентов (57,58%)
- выраженная хромота у 5 пациентов (15,15%)

Нарушение адаптации стопы к поверхности опоры:

- небольшие трудности на неровном ландшафте, при ходьбе по лестнице у 18 пациентов (54,55%)

- значительные затруднения при ходьбе на неровном ландшафте, по лестнице, по наклонной поверхности у 15 пациентов (45,45%)

Движения в голеностопном суставе (36 стоп):

- полный объем или умеренное ограничение (300 или больше) - 11 стоп (30,55%)

- умеренное ограничение (150 - 290) - 19 стоп (52,78%)

- значительное ограничение (меньше чем 150) - 6 стоп (16,67%)

Движения в подтаранном суставе (36 стоп):

- полный объем или умеренное ограничение (75% - 100% от нормы) - 2 стопы (5,56%)

- умеренное ограничение (25%- 74% от нормы) - 16 стоп (44,44%)

- значительное ограничение (меньше чем 25% от нормы) - 18 стоп (50,00%)

Положение заднего отдела стопы (36 стоп):

- нормальное расположение заднего отдела стопы по отношению к голеностопному суставу - 14 стоп (38,89%)

- небольшое отклонение заднего отдела стопы по отношению к голеностопному суставу, без симптомов - 12 стоп (33,33%)

- значительное нарушение расположения заднего отдела стопы, симптомы - 10 стоп (27,78%).

Плантоскопия использовалась с целью наглядного определения положения заднего отдела стопы по отношению к плоскости опоры и оси голени, так как осмотр при его патологии требует оценки при нагрузке весом; для оценки распределения нагрузки в стопах, визуализации очагов гиперкератоза, соответствующих наиболее нагруженным отделам стопы.

Проводимое нами рентгенологическое исследование включало выполнение рентгенограмм пяточной кости в боковой проекции, аксиальной проекции Haggris и проекции Бродена. Описанные проекции дают представление о нарушении анатомии пяточной кости, возникшей в результате неправильного сращения перелома, взаиморасположении пяточной и таранной костей, позволяют определить значение угла Белера, величину угла деклинации таранной кости. Угол деклинации образуется пересечением перпендикуляра, опущенного к плоскости опоры с перпендикуляром, опущенным к оси таранной кости. Величина угла в норме составляет 25 град. Аксиальная проекция показывает укорочение пяточной кости, с любым остаточным нарушением положения заднего отдела стопы. Проекция Бродена демонстрирует остаточное расширение латеральной стенки пяточной кости, степень близости экзостоза латеральной стенки пяточной кости к верхушке латеральной лодыжки, и дегенеративные изменения в подтаранном суставе.

Большую диагностическую ценность при планировании хирургического лечения имеет КТ пяточной кости. Исследование позволяет получить полную информацию о посттравматических дегенеративных

изменениях в подтаранном и пяточно-кубовидном суставах, положении бугра пяточной кости и характере ее деформации, величине экзостоза латеральной стенки пяточной кости, возможности его соударения с наружной лодыжкой, позволяет выявить различные варианты дисфункции сухожилий малоберцовых мышц и изменения окружающих их тканей.

Диагностические блокады представляют собой ценный инструмент для подтверждения источника болевого синдрома в заднем отделе стопы и планирования дальнейшей тактики лечения, так как последствия внутрисуставных переломов пяточной кости многогранны и затрагивают не только костные структуры, но и окружающие мягкие ткани.

Блокады осуществлялись с использованием 1% раствора лидокаина в объеме 1 - 2 мл. В случаях сложностей диагностики, когда предполагалось более 2-х источников болевого синдрома (по предварительно полученным данным инструментальных исследований), диагностические блокады выполнялись пациентам поочередно в разные визиты. Диагностические блокады осуществлялись в синовиальную оболочку сухожилий малоберцовых мышц, полость подтаранного сустава и голеностопного сустава, в область выстоящего экзостоза бугра пяточной кости, а также в проекции икроножного нерва на уровне голеностопного сустава.

Анализируя группу больных, мы выделили наиболее часто встречающиеся отдаленные последствия перелома пяточной кости. На основании данных, полученных в результате обследования пациентов с использованием описанных методов, была создана рабочая классификация отдаленных последствий переломов пяточной кости, необходимая для определения оптимальной тактики лечения. Мы выделили пять типов сросшихся со смещением переломов пяточной кости:

1. Сросшиеся со смещением переломы пяточной кости с преимущественными проявлениями латерального импиджмента.
2. Сросшиеся со смещением переломы пяточной кости с преимущественными проявлениями нейропатии икроножного нерва
3. Сросшиеся со смещением переломы пяточной кости с преимущественным поражением подтаранного сустава
4. Сросшиеся со смещением переломы пяточной кости с преимущественными проявлениями таранно-большеберцового импиджмента.
5. Сросшиеся со смещением переломы пяточной кости, экзостозы бугра пяточной кости.

Таблица 1.

Частота выявления различных типов отдаленных последствий переломов пяточной кости у больных, наблюдавшихся в клинике с 2001 по 2009 год (36 стоп).

Диагноз	Всего:	%
Сросшиеся со смещением переломы пяточной кости с преимущественными проявлениями латерального импиджмента.	17	47,22

Таблица 1. Продолжение.

Сросшиеся со смещением переломы пяточной кости с преимущественными проявлениями нейропатии икроножного нерва.	1	2,78
Сросшиеся со смещением переломы пяточной кости с преимущественным поражением подтаранного сустава	12	33,33
Сросшиеся со смещением переломы пяточной кости с преимущественными проявлениями таранно-большеберцового импиджмента.	5	13,89
Сросшиеся со смещением переломы пяточной кости, экзостозы бугра пяточной кости.	1	2,78
Итого:	36	100%

Диагностированный тип отдаленных последствий переломов пяточной кости был положен в основу выбора консервативных мер и метода хирургической коррекции. Первично с целью купирования болевого синдрома в стопе нами применялось консервативное лечение. После его завершения мы производили оценку эффективности с использованием балльной оценочной шкалы AOFAS. В случае безуспешности предпринятых консервативных мер, пациентам предлагалось оперативное лечение. Критериями неэффективности консервативного лечения являлись неудовлетворенность пациента, сохраняющиеся жалобы на боль, отсутствие изменения показателя шкалы AOFAS. Оперативные методы лечения включали латеральную декомпрессию, выполнение артрореза подтаранного сустава, резекцию экзостозов бугра пяточной кости.

Латеральная декомпрессия, релиз сухожилий малоберцовых мышц были выполнены у 6 больных с 6 сросшимися со смещением переломами пяточной кости с преимущественными проявлениями латерального импиджмента. Артрорез подтаранного сустава была выполнена у 4 больных с четырьмя сросшимися со смещением переломами пяточной кости с преимущественным поражением подтаранного сустава, в двух случаях артрорез сочетался с латеральной декомпрессией стопы, релизом сухожилий малоберцовых мышц. Операция резекции экзостоза пяточной кости была выполнена у одного больного со сросшимся со смещением переломом пяточной кости, экзостозом бугра пяточной кости.

РЕЗУЛЬТАТЫ ИССЛЕДОВАНИЯ

Результаты проведенного нами лечения были оценены ретроспективно в среднем через 20,61+4,88 месяцев после его начала. Минимальный срок наблюдения составил 11 месяцев, максимальный - 56 месяцев. После проведенного по разработанной методике лечения всем больным мы

выполняли объективный осмотр и при необходимости плантоскопию. Пациентам, для лечения которых применялись хирургические методы коррекции, мы выполняли рентгенографию пяточной кости в боковой, аксиальной проекциях и проекции Бродена, и КТ пяточной кости.

Восстановление функции стопы достигнутое в результате лечения оценивалось также с использованием балльно - оценочной шкалы AOFAS. Полученные при оценке в отдаленном периоде после травмы показатели функционального состояния стоп и показатели, полученные после проведенного лечения, рассматривались как отличные - свыше 90 баллов, хорошие от 75 до 89 баллов, удовлетворительные от 50 до 74 баллов и неудовлетворительные от 0 до 49 баллов. Полученная разница показателей функционального состояния стоп до и после проведенного лечения являлась критерием эффективности лечения и также измерялась в баллах.

Таблица 2.

Оценка эффективности лечения в зависимости от разницы показателей функционального состояния стоп, полученных при оценке по шкале AOFAS.

Эффективность лечения	Разница показателей (в баллах)
Значительное улучшение	Свыше 30
Умеренное улучшение	От 20 до 29
Незначительное улучшение	От 10 до 19
Отсутствие улучшения	Менее 10

У пациентов, которым проводилось хирургическое лечение, оценивались данные рентгенологического исследования. При наличии положительной рентгенологической динамики после выполнения латеральной декомпрессии и резекции экзостоза, и определяемых рентгенологически признаков состоятельности артродеза подтаранного сустава результат оценивался как значительное улучшение.

При определении функционального состояния стоп после проведенного лечения с использованием шкалы AOFAS средний показатель составил $69,94 \pm 2,60$ баллов ($\sigma = 15,60$); минимальное значение – 38 баллов, максимальное значение – 97 баллов.

Выполнялось сравнение показателей функционального состояния стоп у пациентов с отдаленными последствиями переломов пяточной кости до лечения и после его проведения (Диаграмма 1).

Произведена оценка эффективности проведенного лечения у всех 33-х пациентов (36 стоп), а также анализ эффективности лечения в зависимости от типа выявленных отдаленных последствий (Диаграмма2).

Диаграмма 1.

Динамика изменения показателей функционального состояния стоп у пациентов с отдаленными последствиями перелома пяточной кости, наблюдавшихся в период с 2001г. по 2009 г.

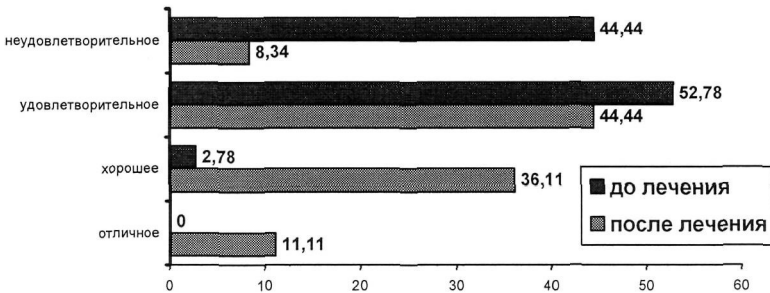
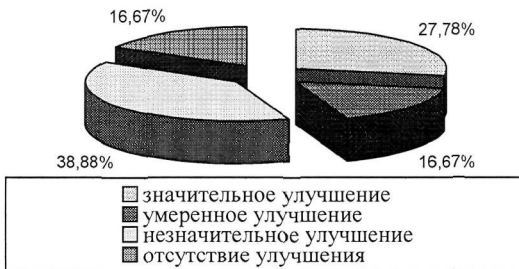

Диаграмма 2.

Эффективность проведенного лечения у пациентов с отдаленными последствиями переломов пяточной кости.



Определение достоверности различия при сравнении функционального состояния стоп до лечения и после лечения по разработанной методике производилось с использованием непараметрического критерия Вилкоксона (Wilcoxon matched pairs test), поскольку изучаемый параметр (баллы шкалы AOFAS) - порядковый, и в представленной совокупности отсутствует нормальное распределение изучаемого признака.

Критерий Вилкоксона ($Z=5,01$; $n=36$; $p=0,00001$) показывает, что $p<0,05$. Следовательно, различие между показателями функционального

состояния стоп, полученными до лечения и после, является статистически значимым. Это говорит о высокой достоверности того, что проведенное лечение было эффективным (вероятность того, что найденное нами различие является случайным, составляет менее 5% - $p=0,00001$; $p<0,05$).

Анализ полученных данных позволил выявить:

- достоверное улучшение функционального состояния стоп после применения разработанной нами методики лечения при всех типах отдаленных последствий переломов пяточной кости
- исходно более выраженное нарушение функции стоп у пациентов со сросшимися со смещением переломами пяточной кости с преимущественными проявлениями таранно-большеберцового импиджмента; проведенное лечение у больных с этим типом отдаленных последствий в целом позволило достигнуть незначительного улучшения функции.
- наибольшую эффективность проведенного лечения у пациентов со сросшимися со смещением переломами пяточной кости с преимущественными проявлениями латерального импиджмента.

Выводы

1. При оценке с использованием шкалы AOFAS, хорошее функциональное состояние стоп выявлено всего в 2,78% случаев у пациентов с отдаленными последствиями переломов пяточной кости в сроки от 6 месяцев до 23 лет и 7 месяцев от момента получения травмы.
2. Для уточнения характера всех имеющихся посттравматических изменений, состояния и положения сухожилий малоберцовых мышц необходимо выполнять плантоскопию, рентгенографию в боковой, аксиальной проекциях и проекции Бродена, КТ пяточной кости. С целью выявления ведущего источника болевого синдрома необходимо применение диагностических блокад.
3. Использование разработанной нами классификации отдаленных последствий переломов пяточной кости позволяет выбрать оптимальную тактику лечения и улучшить его результаты.
4. Лечение отдаленных последствий переломов пяточной кости должно начинаться с применения консервативных мер и с учетом типа выявленного отдаленного последствия. Оперативное лечение показано при отсутствии улучшения функционального состояния в результате консервативного лечения. Выбор методов хирургической коррекции основан на типе выявленных отдаленных последствий переломов пяточной кости.
5. При применении разработанной методики лечения функциональное состояние стоп оценено с использованием шкалы AOFAS как отличное в 11,11% случаев, хорошее в 36,11% случаев, удовлетворительное в 44,44% случаев, неудовлетворительное в 8,34 % случаев. Проведенное лечение позволило добиться значительного улучшения функции поврежденных стоп у 27,78% пациентов, умеренного улучшения у 16,67%, незначительного улучшения у 38,88 % пациентов.

Практические рекомендации.

1. Для оценки функционального состояния стоп в отдаленном периоде после перелома пяточной кости целесообразно использовать балльно-оценочную шкалу AOFAS. Она позволяет объективно оценить степень нарушения функции и прогнозировать исходы лечения.
2. Для диагностики отдаленных последствий переломов пяточной кости необходимо применять плантоскопию, рентгенографию в боковой, аксиальной проекциях и проекции Бродена, КТ пяточной кости.
3. С целью выявления ведущего источника болевого синдрома необходимо применение диагностических блокад. Возможно выполнение диагностических блокад в синовиальную оболочку сухожилий малоберцовых мышц, полость подтаранного и кубовидного суставов, выполнение блокад икроножного нерва и в области давления экзостоза бугра пяточной кости. При наличии нескольких конкурирующих причин возникновения болевого синдрома диагностические блокады выполняют поочередно в разные визиты пациента.
4. Наиболее приемлемой классификацией для определения оптимальной тактики лечения отдаленных последствий переломов пяточной кости является разработанная нами классификация, позволяющая разделить отдаленные последствия переломов пяточной кости в соответствии с основной причиной вызывающей развитие болевого синдрома и нарушение функции стопы.
5. Показанием к лечению отдаленных последствий переломов пяточной кости служит боль в стопе.
6. Лечение необходимо начинать с применения консервативных мер. Отсутствие улучшения после проведенного консервативного лечения является показанием к оперативному лечению.
7. Для лечения сросшегося со смещением перелома пяточной кости с преимущественными проявлениями латерального импиджмента целесообразно выполнять латеральную декомпрессию, релиз сухожилий малоберцовых мышц.
8. Для лечения сросшегося со смещением перелома пяточной кости с преимущественными поражением подтаранного сустава целесообразно выполнять артродез подтаранного сустава. При наличии экзостоза латеральной стенки пяточной кости, сопровождающего указанный тип отдаленных последствий, должна быть выполнена его резекция в дополнение к артродезу подтаранного сустава.
9. Для лечения сросшегося со смещением перелома пяточной кости с экзостозом бугра пяточной кости целесообразно выполнять резекцию экзостоза.

СПИСОК РАБОТ, ОПУБЛИКОВАННЫХ ПО ТЕМЕ ДИССЕРТАЦИИ

1. Мирошникова Е.А., Коробушкин Г.В., Скороглядов А.В. Диагностика и лечение повреждений и заболеваний лоза сухожилий малоберцовых мышц при последствиях повреждений заднего отдела стопы.// Вестник РГМУ.- 2007.-№5 (58).- С.26-30
2. Науменко М.В., Мирошникова Е.А., Коробушкин Г.В., Скороглядов А.В. Оценка исходов лечения переломов таранной кости.// Вестник РГМУ.- 2007.-№6 (59).- С.20-24.
3. Мирошникова Е.А., Коробушкин Г.В., Скороглядов А.В. Лечение последствий переломов пяточной кости.// Травматология и ортопедия России. Приложение.- 2008.-№2.- С.132.
4. Мирошникова Е.А., Коробушкин Г.В., Скороглядов А.В. Методика обследования больных с последствиями переломов пяточной кости.// Травматология и ортопедия России. Приложение.- 2008.-№2.- С.133.
5. Мирошникова Е.А., Коробушкин Г.В., Скороглядов А.В., Арсеньев А.О. Применение ортезов в лечении переломов пяточной кости.// Травматология и ортопедия России. Приложение.- 2007.- №3.- С. 174.
6. Мирошникова Е.А., Коробушкин Г.В., Венедиктова Л.Ю., Величкова О.А, Гришин В.М. Анализ первичной инвалидности в результате последствий переломов пяточной кости за 2004-2006 года по Южному и Юго-Западному округам Москвы.//Тезисы докладов всероссийской юбилейной научно-практической конференции, посвященной юбилею кафедры травматологии, ортопедии и ВПХ РГМУ "Лечение сочетанных травм и повреждений конечностей",- 2008.- С. 40.

Мирошникова Екатерина Александровна
ЛЕЧЕНИЕ БОЛЬНЫХ С ОТДАЛЕННЫМИ ПОСЛЕДСТВИЯМИ
ПЕРЕЛОМОВ ПЯТОЧНОЙ КОСТИ

Исследование посвящено диагностике и лечению отдаленных последствий переломов пяточной кости. Было изучено функциональное состояние стоп у 33-х пациентов (36 стоп) в отдаленном периоде после перелома пяточной кости. Оценка производилась с использованием балльно-оценочной шкалы American Orthopaedic Foot & Ankle Society (AOFAS). Для диагностики имеющихся посттравматических нарушений применялся клинический метод, плантоскопия, рентгенологические методы. Основным методом, позволившим выявить ведущий источник болевого синдрома, служили диагностические блокады. На основании полученных в результате исследования данных разработана классификация отдаленных последствий переломов пяточной кости, включающая пять типов сросшихся со смещением переломов пяточной кости. Лечение осуществлялось с применения консервативных мер, и в случае их неэффективности применялись хирургические методы лечения. Оперативные методы лечения включали латеральную декомпрессию, выполнение артрореза подтаранного сустава, резекцию экзостозов бура пяточной кости. Восстановление функции стопы достигнутое в результате лечения оценивалось также с использованием балльно - оценочной шкалы AOFAS. Полученная разница показателей функционального состояния стоп до и после проведенного лечения являлась критерием эффективности лечения и также измерялась в баллах.

Miroshnikova Ekaterina Aleksandrovna
THE TREATMENT OF PATIENTS WITH THE LATE COMPLICATIONS OF
FRACTURES OF THE CALCANEUS

The research is devoted diagnostics and treatment of the late complications of fractures of the calcaneus. The functional condition of feet at 33 patients (36 feet) in the late period after calcaneus fracture has been studied. The evaluation was made with use of American Foot and Ankle Society Clinical Ankle-Hindfoot Rating Scale (AOFAS). For diagnostics of available posttraumatic disorders were used a clinical method, plantoscopy, X-ray examination and computerized tomography. The basic method, allowed to tap a leading source of a painful syndrome, diagnostic blocks were allowed. On the basis of the received data classification of the late complications of fractures of the calcaneus including five types of the calcaneal fracture malunions is developed. At first the treatment was realized from application of conservative measures, and in case of their unsuccessfulness, surgical methods of treatment were applied. Operative methods of treatment included lateral decompression, subtalar arthrodesis, a resection of calcaneal "spurs". Improvement of function of the foot, received as a result of

treatment, was evaluated with use of AOFAS scale. The received difference of indicators of a functional condition of feet before - and after the spent treatment was criterion of efficiency of treatment and also was measured in points.

Отпечатано в типографии ООО «Гипрософт»
г. Москва, Ленинский пр-т, д.37А
Тираж 100 экз.