

На правах рукописи

Андреев Сергей Сергеевич

**ПОВЫШЕНИЕ НАДЕЖНОСТИ ШВОВ ТОНКОЙ КИШКИ
В УСЛОВИЯХ РАСПРОСТРАНЕННОГО ПЕРИТОНИТА
(экспериментально-клиническое исследование)**

14.01.17.- хирургия

**Автореферат
диссертации на соискание ученой степени
кандидата медицинских наук**

Москва 2016

**Работа выполнена на кафедре факультетской хирургии медицинского
института Федерального государственного бюджетного
образовательного учреждения высшего профессионального образования
«Российский Университет Дружбы Народов»**

Научный руководитель:

доктор медицинских наук,
профессор, заведующий кафедрой

**Горский
Виктор Александрович**

Официальные оппоненты:

доктор медицинских наук,
профессор кафедры общей
хирургии лечебного факультета
Первого московского медицинского
университета им. И.М. Сеченова

**Афанасьев
Александр Николаевич**

доктор медицинских наук,
профессор, заведующий кафедрой
госпитальной хирургии №2
Лечебного факультета Российского
национального исследовательского
медицинского университета им.
Н.И. Пирогова

**Шаповальянц
Сергей Георгиевич**

Ведущее учреждение:

Московский государственный
медико-стоматологический
университет им. А.И.Евдокимова

Защита состоится «15» февраля 2016 г. в 13 часов на заседании
диссертационного совета Д.212.203.37 при Российском университете
дружбы народов

Адрес: 117198, Москва, ул. Миклухо-Маклая, д.8

С диссертацией можно ознакомиться в библиотеке РУДН (Москва,
ул.Миклухо-Маклая,д.6)

Автореферат разослан « _____ » _____ 2015 г.

Ученый секретарь диссертационного совета

кандидат медицинских наук, доцент М.Ю.Персов

Актуальность проблемы

Несостоятельность швов при операциях на тонкой кишке не редкое явление [Б.Д. Бабаджанов, 2002; В.К. Гостищев, 2011]. Вероятность этого осложнения увеличивается в условиях распространенного перитонита, сопровождающегося проявлениями паралитической кишечной непроходимости [А.С.Ермолов, 2012; А.В.Ватазин, 2014].

Формирование межкишечного анастомоза в условиях перитонита может вызвать в послеоперационном периоде несостоятельность швов в значительном проценте случаев (12 – 32%) [В.Ф.Зубрицкий, 2009; S.Biondo, 2005]. А, с другой стороны, наложение энтеростомы вызывает большие потери кишечного содержимого, что приводит к быстрому нарушению белкового, водно-солевого обменов и летальному исходу [Б.Д. Бабаджанов, 2002; В.И. Егоров, 2002; В.В. Жебровский, 2006]. Кроме того, отказываясь от наложения анастомоза при перитоните, хирурги «предопределяют неизбежную необходимость повторных операций в неблагоприятных условиях» [А.Г.Кригер, 2011].

В.К. Гостищев, В.И. Хрупкин, А.Н. Афанасьев [2012] считают перитонит основным отрицательным фактором, влияющим на заживление ран кишечной стенки. Биологически активные вещества, циркулирующие в крови в избыточных количествах, вызывают микроциркуляторные нарушения в стенке органов желудочно-кишечного тракта, угнетение перистальтики кишечника и образование в его просвете большого количества содержимого. А это, в свою очередь, усугубляет микроциркуляцию в стенке кишки, приводя к развитию «порочного круга» и способствует несостоятельности анастомозов на фоне инфильтративно измененных тканей [Э.К. Агаев, 2012; R. Ivatury Rao, 2006].

Описаны два типа несостоятельности кишечных швов. К первому типу отнесится полное, макроскопически видимое нарушение целостности кишечного шва. Вторым типом следует считать, так называемую, «биологическую негерметичность» швов. Видимых нарушений в области анастомозов при данном типе нет. Это понятие впервые появилось в работах А.А. Запорожца [А.А. Запорожец, 1976; А.В. Шотт, А.А. Запорожец, 1983].

При определенных обстоятельствах «биологическая негерметичность» анастомозов может провоцировать истинную несостоятельность. Подобные изменения представляются звеньями единой цепи патологических процессов, происходящих вокруг шовного материала. Таким образом, повышение надежности кишечных швов является необходимым условием, позволяющим снизить риск возникновения осложнений [С.С. Маскин, А.Я. Коровин, 2012]. Необходимость совершенствования методов герметизации кишечных швов при перитоните подчеркивается в работах многих исследователей [В.В. Кутуков, 2001; А.Ф. Черноусов, 2005; О.В. Галимов, 2008; Е.М. Мохов, 2010; R.T. Carbon, 2004; L. Elemen, 2009].

Нами изучен один из вариантов укрепления кишечного шва при операциях в условиях перитонита путем нанесения на него фибрин-коллагенового биополимерного препарата. Результаты этого исследования внедрены в клиническую практику.

Цель исследования – обоснование возможности повышения надежности швов тонкой кишки биополимерным препаратом (БП).

В соответствии с целью следовало решить следующие задачи:

1. В остром эксперименте установить возможность адгезии биополимерного препарата к серозному покрову и оценить сравнительные прочностные характеристики швов тонкой кишки непосредственно после аппликации.

2. В хроническом эксперименте оценить механическую прочность и микробную проницаемость швов тонкой кишки, укрепленных биополимерным препаратом.

3. Изучить морфологические изменения в зоне действия биополимерного препарата при экспериментальном перитоните.

4. Разработать технику наложения биополимерного препарата на швы тонкой кишки.

5. Провести апробацию методики повышения надежности швов тонкой кишки биополимерным препаратом у больных распространенным перитонитом.

Научная новизна

Обоснована экспериментальная и клиническая возможность применения биополимерного препарата, содержащего в своем составе коллаген, фибриноген и тромбин, в целях повышения надежности швов тонкой кишки.

Показано, что нанесение биополимера на швы тонкой кишки увеличивает механическую прочность в 3,5 раза, при этом уменьшая бактериальную загрязненность в 16 раз. Морфологическими исследованиями установлено ускорение процессов регенерации стенки тонкой кишки. При этом наблюдается ускоренная фибробластическая реакция в подлежащей биополимеру ткани и более раннее формирование прекапилляров. В эксперименте также показана более ранняя регенерация мезотелиального покрова органа и эпителизация слизистой оболочки кишки. Все данные указывают на яркий стимулирующий эффект биополимерного препарата на стенку органа.

Процесс воспаления в брюшной полости не препятствует проявлению адгезивных и защитных свойств используемого полимера.

Апробация способа укрепления кишечного шва показала состоятельность экспериментальных данных. У 31 больного с различными вмешательствами на тонкой кишке при распространенном перитоните получены обнадеживающие результаты. Так, недостаточность кишечного

шва у данных больных основной группы была статистически значимо меньше, чем у пациентов группы сравнения.

Практическая значимость

Разработана в эксперименте и внедрена в клиническую практику методика и техника аппликации биополимерного препарата на основе коллагена, фибриногена и тромбина, позволяющая повысить надежность швов на тонкой кишке при распространенном перитоните. Статистически значимо показана вероятность уменьшения количества осложнений в случае дополнительного нанесения биополимерного препарата. Биополимерный препарат предпочтительно применять при отсутствии уверенности в надежности швов при операциях на тонкой кишке, особенно – при распространенном перитоните.

Внедрение в практику

Метод укрепления швов на тонкой кишке биополимерным препаратом внедрен в практику работы хирургических отделений ГКБ № 56 и 64 г. Москвы.

Публикации

По теме диссертации опубликовано 15 научных работ.

Апробация материалов диссертации

Основные положения диссертации доложены и обсуждены на научных и научно-практических конференциях: Москва - «Гемостаз и склеивание тканей», «Итоги и перспективы малоинвазивной хирургии при неотложных состояниях», 2001; «Актуальные вопросы диагностики и лечения хирургических заболеваний», «Новые технологии в диагностике и лечении хирургической инфекции», «Медико-биологические науки для теоретической и клинической медицины», 2003; «Современные технологии диагностики и лечения хирургических заболеваний», 2015; «Достижения и проблемы современной военно-полевой и клинической хирургии», Ростов-Дон, 2002; конференции врачей России «Успенские чтения», Тверь, 2003; «Актуальные вопросы гнойной хирургии», Видное, Московская область, 2004; 15 съезде республики Беларусь, Брест, 2014. Апробация диссертации состоялась на совместном заседании кафедр факультетской хирургии Российского университета дружбы народов и экспериментальной и клинической хирургии Российского национального исследовательского медицинского университета им. Н.И.Пирогова 30 июня 2015 г., протокол № 333-04/20.

Основные положения, выносимые на защиту

1. Биополимерный препарат обладает достаточными адгезивными способностями и герметичностью покрытия.

2. Биополимерный препарат, нанесенный на зону швов тонкой кишки, повышает их механическую прочность.
3. Укрепление швов на тонкой кишке биополимерным препаратом приводит к снижению их микробной проницаемости.
4. Биополимерный препарат способствует стимуляции репаративных процессов в области ран тонкой кишки, ускоряя их заживление.
5. В клинической практике аппликацию биополимерного препарата следует применять в случаях наложения швов на тонкой кишке при распространенном перитоните.
6. При использовании биополимерного препарата следует строго придерживаться разработанной методики аппликации.

Структура диссертации

Диссертационная работа изложена на 139 страницах машинописного текста и состоит из введения, 4 глав, заключения, выводов, практических рекомендаций, указателя литературы. Последний включает 39 отечественных и 75 зарубежных источников. Диссертация иллюстрирована 14 таблицами и 48 рисунками.

СОДЕРЖАНИЕ РАБОТЫ

Материалы и методы исследования

Работа включает в себя 2 основных раздела – экспериментальный и клинический.

Экспериментальные исследования выполняли в операционных Центральной научно-исследовательской лаборатории (ЦНИЛа) Российского национального исследовательского медицинского университета им. Н.И. Пирогова (ранее - Российский государственный медицинский университет) с 1998 по 2004 г.г. Для исследования были выбраны 66 беспородных собак весом от 10 до 15 кг.в возрасте 3 – 4 года. На 6 собаках выполнен острый эксперимент, на 60 – хронический. И 48 белых крыс-самцов (хронический) массой тела 240 - 280 г. Согласно международным стандартам и договоренностям эксперименты выполняли под наркозом. После основного этапа эксперимента в соответствии с требованиями Международного соглашения о порядке проведения экспериментальных работ из опыта животных выводили передозировкой наркотических веществ.

В работе использован биополимерный препарат (БП) «Тахокомб-Тахосил». БП представляет коллагеновую пластину, покрытую компонентами фибринового клея, стерильную и готовую к немедленному применению. При контакте с кровоточащей поверхностью или другими тканевыми жидкостями, содержащиеся в покрывающем коллаген слое факторы свертывания высвобождаются, и тромбин превращает фибриноген в фибрин. Этот феномен используется для остановки паренхиматозных

кровотечений. Помимо гемостатического эффекта БП обладает хорошей адгезивной способностью к биологической ткани за счет фибриновой составляющей.

Для определения возможностей БП в целях повышения надежности кишечных швов проводили: оценку адгезивных возможностей биополимера; сравнительное изучение прочностных характеристик швов на тонкой кишке в остром и хроническом эксперименте; исследование микробной проницаемости укрепленного кишечного шва; морфологическую оценку регенерации тканей кишечной стенки.

Методы исследования

1. В остром эксперименте на беспородных собаках определяли *адгезивную способность* БП. При этом наносили кусочки БП, смоченные физиологическим раствором, на серозный покров тонкой кишки, фиксировали марлевым тампоном в течение 5 минут. По истечении 10, 30 и 60 минут отрывали их, определяя трудность отделения БП от серозного покрова.

2. В дальнейшем, для определения технической возможности укрепления швову тех же животных пересекали тонкую кишку в поперечном направлении, накладывали однорядные межкишечные анастомозы конец в конец, наносили на них кусочки БП и *оценивали механическую прочность* методом пневмопрессии через 10, 30 и 60 минут после аппликации препарата, сравнивая показания с контрольными анастомозами. Методику измерения прочностных характеристик кишечных швов на растяжение считали в данном случае нецелесообразной, т.к. нарушение целостности швов тонкой кишки, прикрытых БП, визуально определить невозможно.

3. Целью хронического эксперимента на беспородных собаках явилось сравнительное *исследование особенностей заживления анастомозов* тонкой кишки при укреплении их БП. Эксперимент проводили в 4 группах по 15 собак. При этом в первой серии экспериментов животным выполняли аппликацию БП на тонкокишечные анастомозы без предварительного инфицирования брюшной полости (основная группа). Контролем служили животные с анастомозами, формируемыми по той же методике в стерильных условиях (контрольная группа). Во второй серии экспериментов анастомоз и аппликацию БП производили в условиях модели суточного перитонита (основная группа). Группой сравнения являлись собаки, которым накладывали анастомозы на тонкой кишке без аппликации БП (контрольная группа).

Анастомозы формировали после полного пересечения кишки однорядным швом дексоном 3/0 на атравматической игле. Пластины БП у животных основных групп размером 2x4 см накладывали, как и в остром эксперименте, закрывая не только линию швов, но и часть брыжейки кишки.

На 1, 3, 7, 14, 30 сутки после наложения анастомозов животных (по 3 собаки на срок) выводили из эксперимента. Вначале анастомозы проверяли на герметичность, а затем оценивали состояние шва со стороны серозной и

слизистой оболочек, рассекая кишку по брыжеечному краю. Участок кишки с анастомозом иссекали, помещали в 10% раствор формалина и отправляли на гистологическое исследование. При морфологическом исследовании учитывали характер воспалительной реакции и сосудистых изменений в области швов, характер фибробластической реакции, регенерацию слизистой оболочки.

Экспериментальный перитонит у собак создавали по модифицированной методике В.М. Буянова и соавт. (1997). После лапаротомии изолировали кишечными зажимами до 20 см терминального отдела тонкой кишки и вводили в его просвет 20 мл 0,9% раствор хлористого натрия. Через 3 минуты аспирировали промывные воды с кишечным содержимым, смешивали с венозной аутокровью, взятой из расчета 10 мл на 1 кг массы животного. Смесь вводили в брюшную полость, которую ушивали двухрядным швом. Релапаротомию и основные этапы эксперимента осуществляли через 24 часа.

Наша модификация методики В.М.Буянова состоит в том, что промывные воды с кишечным содержимым смешиваются с аутокровью вне кишки. Попытки воспроизвести оригинальную методику авторов у нас не получились из-за того, что венозная кровь быстро сворачивалась в просвете кишки и аспирировать кишечно-геморрагическую взвесь не удавалось. Возможно, авторы оставили за текстом какую-то тонкость в описании методики.

4. В хроническом эксперименте на 48 белых крысах определяли *влияние аппликации БП на механическую прочность и микробную проницаемость* межкишечного анастомоза. Было выделено две группы животных (основная и контрольная) - по 24 крысы в каждой. Анастомозы накладывали непрерывным однорядным швом. В основной группе на швы соустья наносили пластину БП. Механическую прочность кишечного шва исследовали на 1, 3, 7 и 14 сутки после операции. Микробную проницаемость шва - на 1 и 3 сутки.

Всем крысам в стерильных условиях под наркозом выполняли срединную лапаротомию. Однорядный анастомоз «конец в конец» формировали дексоном 5/0 на отрезкеподвздошной кишки на расстоянии 6 см от слепой, предварительно полностью пересекая тонкую кишку в поперечном направлении. У 24 особей швы без аппликации клеевой субстанции служили контролем. У других 24 животных швы укрывали пластиной БП размерами 1 x 1 см (опытные анастомозы). БП предварительно смачивали в физиологическом растворе. Рану брюшной стенки у всех крыс герметично ушивали дексоном 4/0.

В соответствующие сроки животных выводили из эксперимента передозировкой наркотических веществ и в стерильных условиях производили релапаротомию, идентифицировали и оценивали состояние анастомозов. Затем брали посев для микробиологического исследования. После этого анастомозы исследовали на механическую прочность. У крыс

применяли метод гидропрессии. В исследуемой петле кишки создавали избыточное давление, вводя жидкость шприцом. При появлении окрашенной жидкости на салфетке фиксировали давление, при котором произошел разрыв анастомоза или стенки кишки. Величину давления измеряли в миллиметрах водного столба.

Микробиологические исследования выполняли в научно-исследовательском центре токсикологии и гигиенической регламентации биологических препаратов (г. Серпухов, Московской области). Исследование посевов с линии шва, зон наложения БП на укрепленном анастомозе, а так же из просвета кишки у крыс производили методом отпечатков на 3%-ный кровяной агар методом секторных высевов. Для этого готовили специальные пластиковые транспортные кюветы с помещенной в них твердой питательной средой. Кюветы имели герметически закрывающуюся крышку и прозрачное дно, разделенное на 4 равных сектора для визуальной ориентации. Сектора нумеровались от 1 до 4 по часовой стрелке с наружной части дна. Перед исследованием крышка кюветы открывалась. Исследуемая поверхность отпечатывалась на среде в проекции каждого сектора, от первого до четвертого, в строгой последовательности. Кювета вновь герметизировалась и доставлялась в лабораторию. Кюветы инкубировались при 37 гр. С 18 – 24 часа, после чего подсчитывалось число колоний, выросших в разных секторах. Определение степени микробной обсемененности по количеству выделенных колоний производили согласно специальной таблице. Величины выражали в стандартных общепринятых колониеобразующих единицах на грамм исследуемого материала (КОЕ/г).

Микроскопическое исследование препаратов проводили в отделе патологической анатомии научно-исследовательского онкологического института им. П.А. Герцена. Забор материалов для морфологического исследования производили из всей толщи стенки кишки. Кусочки ткани фиксировали в 10% нейтральном формалине, заливали в парафин по стандартной методике, срезы (4-5 мкрон) окрашивали гематоксилин-эозином и питрофуксином по Ван Гизону. При морфологическом исследовании особое внимание обращали на динамику сосудистой реакции, течение воспалительного процесса, реакцию фибробластов и изменения, происходящие с клеевой композицией.

Клиническую часть исследования метода укрепления швов на тонкой кишке выполняли на базе кафедры экспериментальной и клинической хирургии медико-биологического факультета Российского национального исследовательского медицинского университета им. Н.И. Пирогова, располагающейся в московской городской клинической больнице № 55 (в настоящее время именуемой ГБУЗ «ГБ №56 ДЗМ»).

За период с 1998 по 2004 год операции на тонкой кишке с наложением швов и анастомозов выполнены у 65 больных с распространенным перитонитом различной этиологии. 31 больной был отнесен к основной

группе и 34 больных - к группе сравнения. Виды оперативных вмешательств представлены в таблице 1.

Таблица 1. Виды оперативных вмешательств на тонкой кишке в условиях распространенного перитонита

Вид операции	Количество больных		Итого
	Основная группа	Группа сравнения	
Резекция тонкой кишки	18	20	38
Ушивание перфораций и ран тонкой кишки	9	10	19
Правосторонняя гемиколэктомия	1	1	2
Энтеротомия	2	2	4
Резекция дивертикула Меккеля	1	1	2
Всего	31	34	65

Резекцию тонкой кишки выполнили у 38 больных. При этом у 18 больных поверх швов накладывали пластину БП. Ушивание перфораций и ран тонкой кишки производили у 19 пациентов, укрепление швов БП выполняли у 9 из них. У 2 больных была произведена правосторонняя гемиколэктомия. В 1 случае производили укрепление швов. Прочие вмешательства на тонкой кишке включали резекцию дивертикула Меккеля (2 пациента) с аппликацией БП на швы у 1 больного и энтеротомию при безоарах и желчнокаменной обтурационной тонкокишечной непроходимостью у 4 пациентов, у 2 из которых на швы наносили пластину БП.

Таблица 2. Распространенность перитонита у больных с вмешательствами на тонкой кишке

Перитонит	Основная группа	Группа сравнения	Итого
Диффузный	5	4	9
Разлитой	26	30	56
Всего	31	34	65

Диффузный перитонит наблюдали у 9 (13,8%), разлитой – у 56 (86,2%) больных. Операции на тонкой кишке без применения БП в условиях разлитого перитонита были выполнены у 30 (88,2%) больных, в условиях диффузного перитонита у 4 (11,8%) больных. В группу пациентов оперированных с применением БП вошли 26 (83,9%) человек с разлитым перитонитом и 5 (16,1%) больных с диффузным перитонитом – таблица 2.

Мангеймский перитонеальный индекс (МПИ) в основной группе составил $18,7 \pm 1,7$ баллов, в группе сравнения $19,1 \pm 2$ ($p=0,126$). Разница показателей МПИ между группами была статистически незначима. Средние

баллы по группам указывают на то, что пациенты имели перитонит средней степени тяжести с вероятностью летального исхода 29%. Таким образом, по всем показателям группы были статистически равнозначны.

Диагностический комплекс мероприятий строился на дифференцированном подходе к той или иной патологии и зависел от полученных клинических данных.

Лечебная концепция при распространенном перитоните основывалась на классических представлениях о лечении этого тяжелого заболевания и методических разработках клиники [Б.К.Шуркалин и соавт., 1993; 2000]. При низкой степени бактериальной контаминации перитонеального экссудата брюшную полость осушивали и дренировали. В случаях перитонитов с высокой степенью бактериальной контаминации применяли метод многократных ревизий и санаций брюшной полости. Источник перитонита ликвидировали. Полость брюшины неоднократно промывали 5-6 литрами физиологического раствора с перманентной аспирацией до «чистой воды» с возможным удалением фибринозных наложений и тщательно осушивали. Антисептики в виде диоксидина добавляли лишь в последнюю порцию промывных вод. Это связано с тем, что промывание брюшной полости растворами антисептических средств может вызвать у больного явления грам-отрицательного шока из-за быстрого всасывания продуктов распада микробной клетки. В обязательном порядке выполняли назоинтестинальную интубацию многоперфорированным зондом до илеоцекального угла с декомпрессией кишечника уже во время операции. При завершении операции рану передней брюшной стенки ушивали редкими лавсановыми швами через все слои. Концы нитей завязывали на бантики для удобства манипуляций при последующих ревизиях.

Ревизии брюшной полости выполняли через 24-48 часов в зависимости от выраженности перитонита. Прекращали ревизии при полной тенденции к разрешению перитонита.

В послеоперационном периоде больным применяли различные виды интенсивной, антибактериальной терапии. Антибактериальную терапию начинали уже во время оперативного вмешательства по поводу перитонита и продолжали до полного купирования внутрибрюшной инфекции. При неэффективности - меняли антибиотики, ориентируясь на результаты антибиотикограммы. В программу интенсивной терапии больных входили комплексная индивидуальная программа инфузионной терапии, нутритивная и рациональная респираторная поддержка, а также другие необходимые лечебные мероприятия.

Обработка результатов проводилась статистическими методами с использованием программы STATISTICA 8.0. Для проверки статистической гипотезы о наличии различия между значениями параметра до проведения исследования и после него применяли непараметрический знаково-ранговый критерий Вилкоксона.

РЕЗУЛЬТАТЫ ИССЛЕДОВАНИЯ

Экспериментальная часть

Определение адгезивной способности БП. Во всех случаях исследования на отрыв от серозного покрова тонкой кишки БП было необходимо достаточное усилие, чтобы оторвать препарат от серозной оболочки через 10 минут. На 30 минуте следовало приложить серьезное усилие для удаления препарата, а в срок 60 минут от момента наложения субстанции на серозный покров - БП практически не снимался. Таким образом, было установлено, что БП обладает достаточной адгезивной способностью в отношении серозного покрова тонкой кишки.

Изучение механической прочности кишечного шва в остром эксперименте. В таблице 3 представлены параметры механической прочности опытного и контрольного анастомозов.

Таблица 3. Сравнительные результаты исследования механической прочности анастомозов методом пневмопрессии (в мм рт. ст.)

Сроки	Опыт	Контроль
10 минут	178,3±10,1*	128,3±9,3
30 минут	185,0±8,7*	128,3±8,8
60 минут	195,0±2,9*	131,7±1,7

* - различие статистически значимо ($p < 0,01$)

Статистически недостоверных различий в показателях прочности укрепленного БП анастомоза с контрольным соустьем не наблюдали. Во все сроки разница в прочностных качествах опытных анастомозов была достоверно выше ($p < 0,01$). На 10 минуте опытные анастомозы разрывались при средних значениях 178,3±10,1 мм рт.ст., контрольные – при 128,3±9,3 мм рт.ст. На 30 минуте средняя прочность опытных соустьев составила 185,0±8,7, контрольных – 128,3±8,8 мм рт.ст. Еще более значительным различие было на 60 минуте: опыт- 195,0±2,9, контроль – 131,7±1,7 мм рт.ст., что в полтора раза превышало прочность анастомоза, не укрепленного БП ($p < 0,01$).

Значительные достоверные различия прочностных характеристик опытных и контрольных анастомозов, полученные в остром эксперименте, позволили продолжить исследования в хроническом эксперименте.

Изучение механической прочности кишечного шва в хроническом эксперименте. В хроническом эксперименте на 48 белых крысах определяли влияние аппликации БП на механическую прочность кишечного шва. На каждый срок брали в эксперимент по 12 особей – 4 срока исследования. По 6

особей каждой группы представляли опытных и контрольных животных. Результаты исследования представлены в таблице 4.

Таблица 4. Сравнительные результаты исследования механической прочности анастомозов методом гидропрессии (в мм водн. ст.)

Срок исследования	Опыт	Контроль
1 сутки	295,0±16,3*	125,6±9,2
3 сутки	964,0±23,2*	272,3±8,8
7 сутки	2660,3±12,5	2568,0±22,2
14 сутки	2858,5±11,4	2776,8±21,9

* - различие статистически значимо ($p < 0,01$).

Механическая прочность анастомозов через сутки после оперативного вмешательства была невысокой. Имелась значительная вариабельность данных, обусловленная как техническими особенностями операции, так и индивидуальными репаративными реакциями животных. В то же время, обращала на себя внимание значительно большая устойчивость к повышению давления в кишке опытных анастомозов (295,0±16,3 мм водного столба) по сравнению с контрольными анастомозами (125,6±9,2 мм водного столба) с достоверным различием между ними ($p < 0,01$).

Во 2 группе (релапаротомия на 3 сутки) после оперативного вмешательства погибли 2 крысы от несостоятельности контрольного анастомоза. У оставшихся в контрольной группе 4 животных анастомозы были целы. Однако у всех крыс наблюдали в этой области выраженный спаечный процесс. Выделение анастомозов представляло большие трудности. Однако у всех 4 особей удалось выделить соустья без их механического повреждения.

Все анастомозы, наложенные у опытных крыс и покрытые БП, были состоятельны. БП сохранялся на серозном покрове кишки в виде белесоватой пленки. В 1 случаев наблюдали умеренно выраженный спаечный процесс в этой области. Спайки были разделены.

Механическая прочность опытных анастомозов составила 964,0±23,2 мм, а контрольных - 272,3±8,8 мм водн. ст. Таким образом, прочность опытных анастомозов в среднем в 3,5 раза превышала прочность контрольных анастомозов, причем эти различия характеризовались высоким уровнем достоверности ($p < 0,01$).

При исследовании механической прочности анастомозов на 7 и 14 сутки избыточное давление жидкости приводило во всех случаях к разрыву стенки кишки, а не анастомоза. Разрыв стенки кишки происходил при давлении 2500 - 2800 мм водного столба и достоверных различий между сегментами кишки с опытными и контрольными анастомозами выявлено не было. Статистически недостоверные данные прочностных характеристик

механической целостности соустьей на 7 и 14 сутки можно объяснить происходящими процессами регенерации соединительной ткани стенки кишки. Анастомозы в эти сроки не разрывались – дефект возникал рядом со швами.

Было проведено также сравнительное изучение микробной проницаемости анастомозов, укрытых БП и контрольных соустьей. Микробную проницаемость анастомозов изучали на 1 и 3 сутки у тех же крыс, которым выполняли хронический эксперимент по механической прочности. У каждой крысы брали по 3 секторных посева: с контрольного, опытного анастомозов и из просвета тонкой кишки, которая пересекалась в поперечном направлении после взятия посевов с зон соустьей. Посев из кишки брали для идентификации флоры, которая могла высеваться с зон анастомозов, но поступать не из просвета кишки, а при возможном инфицировании брюшной полости во время первой операции. Результаты посевов представлены в таблице 5.

Таблица 5. Средняя количественная обсемененность зоны опытного и контрольного анастомозов и просвета тонкой кишки на 1 и 3 сутки (в КОЕ/г)

Сутки	Опыт	Контроль	Просвет кишки
1	45,0±12,7*	130,0±13,4	145,0±11,4
3	5,0±3,8*	80,0±7,1	208,0±28,7

* - различие статистически значимо ($p < 0,01$).

При сравнении микробной обсемененности опытного и контрольных анастомозов на 1 сутки получено статистически значимое различие результатов ($p < 0,01$). Обсемененность опытного анастомоза (45,0±12,7 КОЕ/г) была в 3 раза ниже контрольного (130,0±13,4 КОЕ/г) и 3,2 раза ниже этого показателя из просвета кишки (145,0±11,4 КОЕ/г). Обсемененность контрольного анастомоза достоверно не отличалась от количества микробных тел, высеянных из просвета кишки ($p > 0,01$).

На 3 сутки микробная обсемененность опытного соустья была в 16 раз ниже контрольного (5,0±3,8 и 80,0±7,1 КОЕ/г соответственно) с достоверной статистической разницей ($p < 0,01$). Первый показатель был также значительно и достоверно ниже количественных характеристик микрофлоры, населяющей просвет кишки (208,0±28,7 КОЕ/г). А вот обсемененность контрольного анастомоза, не укрепленного БП, так же как в 1 сутки, статистически значимо не отличалась от обсемененности просвета тонкой кишки ($p > 0,01$).

Качественный состав микрофлоры, высеянной с области опытного и контрольного анастомозов на 1 сутки был идентичен микроорганизмам, высеянным из просвета кишки. В 5 сериях получены комбинации кишечной

палочки и протей, в 6 сериях – монокультура кишечной палочки. Это соответствие подтверждает чистоту эксперимента.

В 6 сериях экспериментов качественный состав микрофлоры, полученной с зон опытного и контрольного анастомозов, полностью идентичен микрофлоре, содержащейся в просвете кишки (комбинации кишечной палочки и протей и монокультура кишечной палочки). В 4 сериях, помимо кишечной палочки, высеянной на обоих анастомозах, в просвете кишки находили *Proteusvulgaris* или *Enterococcus*. Это также не противоречит чистоте эксперимента, т.к. дополнительной микрофлоры с зон анастомозов не высеяно, а значит, инфицирования брюшной полости не было.

Таким образом, количественная обсемененность опытного анастомоза, укрепленного биополимером, на 1 и 3 сутки значительно ниже того же показателя, полученного с контрольных соустьей и из просвета кишки. Отсутствие достоверной разницы между показателями количественной обсемененности просвета кишки и контрольного анастомоза в эти же сроки указывает на «биологическую несостоятельность» последнего. В результате эксперимента следует признать, что аппликация биополимера БП способствует снижению микробной проницаемости тонкокишечного анастомоза.

Ретроспективно оценивая эксперимент на крысах, следует отметить его значительную трудоемкость. Особенности специфических защитных процессов, малый диаметр кишки у этих экспериментальных животных, сравнительно большие размеры пластины БП приводили к потере части животных из-за непрогнозируемых осложнений. Несмотря на это, полученные результаты показали большую прочность кишечных анастомозов, укрепленных БП, а также тот факт, что его аппликация способствовала снижению микробной проницаемости кишечного шва.

Морфологическое исследование проводили на 1, 3, 7, 14, 30 сутки после наложения межкишечных соустьей у собак без перитонита и при создании экспериментального перитонита.

В результате проведенного исследования был выявлен ярко выраженный эффект стимуляции БПрепаративных процессов в стенке кишки. Это способствовало более быстрой регенерации кишечной стенки по сравнению с контрольными анастомозами без его нанесения. Эпителизация зоны опытных анастомозов начиналась уже к 3 суткам, появление железистого аппарата в слизистой наблюдалось к 7 суткам, а формирование слизистой заканчивалось на 14 сутки. У контрольных животных появление однослойной эпителиальной выстилки наблюдали в более поздние сроки.

В опытных образцах была менее выражена воспалительная инфильтрация зоны анастомоза, а фибробластическая реакция, значительно выраженная в ранние сроки (3-14 сутки), имела тенденцию к стиханию в поздние сроки (30 сутки). Так через 30 суток после операции серозный слой тонкой кишки в зоне рубца был не утолщен и без признаков воспаления. В случаях укрепления анастомоза БП воспалительная реакция вокруг нитей в

ранние сроки была значительно меньше, чем у контрольных животных, что проявлялось в виде слабой очаговой лейкоцитарной инфильтрации в 3-14 сутки эксперимента.

Регенерация зон анастомозов, укрепленных БП, при экспериментальном перитоните кардинально не отличалась от таковой у интактных животных. Воспалительная и фибробластическая реакция тканей всех слоев кишечной стенки были направлены на деградацию БП и носили реактивный асептический характер. Заживление зоны кишечных анастомозов при использовании БП характеризовалось ранним очищением от детрита раневого дефекта слизистой оболочки с последующей полноценной регенерацией, формированием малоклеточного, без воспаления рубца, серозно-мышечного слоя. В контрольных образцах данные процессы были резко замедлены. Данное исследование исключает негативное влияние воспаления в брюшной полости на регенераторные возможности кишечных швов, укрытых БП.

Морфологическое исследование, выполненное на животных, позволяет в некоторой степени объяснить процесс адгезии БП к тканям. Первоначальная адгезия коллагеновой основы происходит за счет сил сцепления фибрина. А в дальнейшем (к 3 суткам) в ячеистую структуру композиции легко проникают фибробласты и закрепляют процесс адгезии, формируя волокна соединительной ткани.

Положительные результаты эксперимента по укреплению тонкокишечных анастомозов в условиях перитонита позволили апробировать метод в клинической практике.

Клиническая часть

Вмешательства на тонкой кишке с наложением швов и анастомозов выполнены у 65 больных с распространенным перитонитом различной этиологии.

Этиологические факторы, приведшие к развитию распространенного перитонита, представлены в таблице 6. Наиболее многочисленная группа (20 человек) была представлена больными с острой спаечной кишечной непроходимостью – 9 пациентов составили основную группу, 11 – группу сравнения. На втором месте по количеству были больные с перфорациями кишки – 18 больных. Восемь из них вошли в основную группу, а 10 – в группу сравнения. У 13 больных диагностированы ущемленные грыжи различной локализации (6 в основной группе, 7 в группе сравнения). Меньше было пациентов с ранениями тонкой кишки – 3 и 2 соответственно. Всего пять. Больных с мезентериальным тромбозом и желчнокаменной непроходимостью было по три. По 2 пациента в основной группе и по 1 в группе сравнения. Пациент, страдающий фитобезоаром, был отнесен в группу сравнения. Зато достаточно редкая патология в виде дивертикула Меккеля встретилась нам 2 раза, по 1 больному в каждой группе.

Таблица 6. Этиология заболеваний и повреждений тонкой кишки

Этиологический фактор	Количество больных		ИТОГО
	Основная группа	Группа сравнения	
Спаечная непроходимость	9	11	20
Ущемленная грыжа	6	7	13
Перфорация кишки	8	10	18
Ранение кишки	3	2	5
Мезентериальный тромбоз	2	1	3
Желчнокаменная непроходимость	2	1	3
Фитобезоар	-	1	1
Дивертикул Меккеля	1	1	2
Всего	31	34	65

Всего к основной группе (у данных пациентов выполняли укрепление швов БП) был отнесен 31 больной, а к группе сравнения – 34 пациента.

Группа сравнения

Для объективизации частоты несостоятельности швов при операциях на тонкой кишке в условиях распространенного перитонита был проведен ретроспективный анализ результатов лечения больных, которым не проводили укрепления шва (группа сравнения) - таблица 7.

Таблица 7. Оперативные вмешательства у больных группы сравнения

Операция	Патология	Количество
Резекция кишки	Спаечная непроходимость	11
	Ущемленная грыжа	7
	Перфорация	2
Ушивание перфораций и ран кишки	Перфорация	8
	Ранение	2
Правосторнняя гемиколэктомия	Мезентериальный тромбоз	1
Энтеротомия	Желчнокаменная непроходимость	1
	Фитобезоар	1
Резекция дивертикула	Дивертикул Меккеля	1
ИТОГО		34

Резекция кишки выполнена 20 больным. У 11 - по поводу острой спаечной кишечной непроходимости, у 7 по поводу некроза тонкой кишки при ущемленной грыже, у 2 – по поводу перфорации стенки кишки.

Ушивание перфораций и ран кишки произведено 10 больным. У 8 пациентов наблюдали перфорацию стенки кишки, а у 2 было ее ранений. Правостороннюю гемиколэктомию вынуждены были сделать одному пациенту в связи с развившимся артериальным тромбозом мезентериальных сосудов подвздошной кишки. Объем операции был вынужденным из-за невозможности резекции тонкой кишки. Энтеротомию выполнили 2 больным по поводу обтурационной желчнокаменной непроходимости и фитобезоара. Одному пациенту с дивертикулом Меккеля была сделана клиновидная резекция кишки с наложением швов в поперечном направлении.

У 31 больного операции были выполнены из традиционного доступа. В 3 случаях диффузного перитонита (2 перфорации и 1 травма тонкой кишки) операции сделаны из лапароскопического доступа. Были выполнены ушивания отверстий кишки и санация брюшной полости.

В таблице 8 проанализированы больные группы сравнения, у которых возникла несостоятельность кишечного шва.

Таблица 8. Частота несостоятельности швов на тонкой кишке в группе сравнения

Операция	Количество операций	Количество больных с несостоятельностью швов
Резекция тонкой кишки	20	3
Ушивание перфораций и ран тонкой кишки	10	3
Правосторонняя гемиколэктомия	1	1
Энтеротомия	2	–
Резекция дивертикула Меккеля	1	–
ИТОГО	34	7 (21%)

Несостоятельность швов и анастомозов произошла у 7 больных, что составило 21% (из них умерло 6 больных – 17,6%). Несостоятельность швов возникла: у 3 больных после резекции тонкой кишки (2 больных умерло), у 3 больных после ушивания ран и перфораций кишки (все больные погибли) и у 1 пациента после правосторонней гемиколэктомии – наступила смерть пациента.

Основная группа

С 1998 по 2004 г.г. укрепление швов и анастомозов БП при операциях на тонкой кишке выполнили у 31 больного (проспективное исследование). Все вмешательства проводились при явлениях распространенного перитонита. В таблице 9 представлена патология тонкой кишки и тип операций у этих больных.

Таблица 9. Оперативные вмешательства у больных основной группы

Операция	Патология	Количество
Резекция тонкой кишки	Спаечная непроходимость	9
	Ущемленная грыжа	6
	Перфорация	2
	Мезентериальный тромбоз	1
	Дивертикул Меккеля	1
Ушивание	Перфорация	6
	Ранение	3
Правосторнняя гемиколэктомия	Мезентериальный тромбоз	1
Энтеротомия	Желчнокаменная непроходимость	2
ИТОГО		31

Резекция кишки выполнена 19 больным. У 9 по поводу острой спаечной кишечной непроходимости, у 6 - по поводу некроза тонкой кишки при ущемленной грыже, у 2 – по поводу перфорации стенки кишки, у 1 – при сегментарном мезентериальном тромбозе. 1 пациенту с дивертикулом Меккеля была сделана резекция кишки с наложением межкишечного анастомоза.

Всего наблюдали 9 больных с острой спаечной кишечной непроходимостью. Во всех после рассечения спаек выполняли резекцию тонкой кишки с наложением анастомозов конец в конец (2 больных) и бок в бок (7 больных) и профилактировали несостоятельность швов наложением пластин БП. В 2 случаях обтурационной кишечной непроходимости произвели энтеротомию с удалением желчных камней, послуживших причиной обтурации. Ушитые энтеротомические отверстия в кишке закрывали БП. Двое больных умерли в раннем послеоперационном периоде после адгезиолизиса и резекции участков тонкой кишки при явлениях тяжелой интоксикации, обусловленной длительно существовавшей кишечной непроходимостью. Анастомозы в этих случаях были состоятельны.

Кроме того, резекцию участков тонкой кишки выполнили у 6 больных ущемленной грыжей, у 2 больных с перфорацией и у 1 с сегментарным мезентериальным тромбозом.

Ушивание перфораций и ран кишки произведено 9 больным. У 6 пациентов наблюдали перфорацию стенки кишки, а у 3 было ее ранений.

Правостороннюю гемиколэктомию вынуждены были сделать одному пациенту в связи с развившимся артериальным тромбозом мезентериальных сосудов подвздошной кишки с некрозом правой половины ободочной кишки.

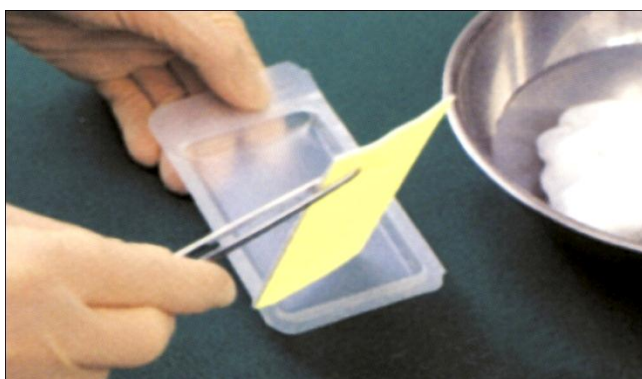
Практически все операции были выполнены из традиционного доступа. Лишь в 2 случаях после диагностической лапароскопии операцию продолжили миниинвазивно.

К сожалению, следует отметить, что применение БП не может расцениваться, как универсальная защита кишечного шва при неблагоприятных условиях и его возможности не беспредельны. В основной группе несостоятельность шва, укрепленного БП, возникла у одного больного (2,9%). Умерли еще 2 больных после разрешения явлений острой спаечной кишечной непроходимости. Летальность в основной группе составила 9,7%.

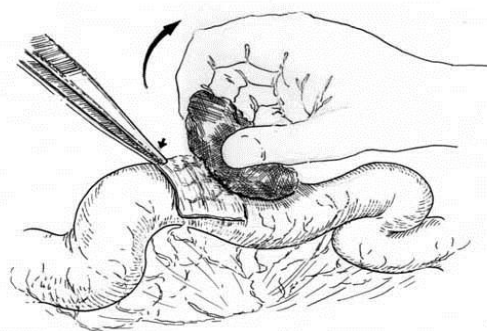
Техника аппликации БП на швы и анастомозы весьма важна, т.к. неправильное наложение препарата может дискредитировать метод. Поэтому на основании экспериментальных исследований нами разработана правильная техника аппликации клеящей субстанции, соблюдать которую следует неукоснительно.

В целях укрепления кишечного шва БП наносится в один слой. При этом конфигурация пластины БП должна моделировать линию шва с захождением краев препарата на серозный покров не менее чем на 2 см. Перед аппликацией препарат необходимо смочить, кратковременно (1–2 сек.) поместив в стерильный физиологический раствор или раствор антибиотика, который предполагается использовать в послеоперационном периоде – рисунок 1а. В последнем следует растворить один из антибиотиков, который предполагается использовать в послеоперационном периоде парентерально. Фиксация пластины осуществляется в течение 5 минут путем прижатия марлевым тампоном, смоченном в том же растворе. Удалять тампон необходимо с большой осторожностью, обязательно от края к центру, придерживая соответствующий край инструментом (рисунок 1б).

Рисунок 1. Техника аппликации БП



а

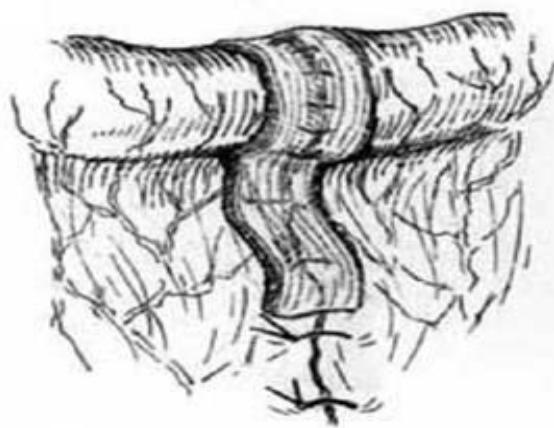
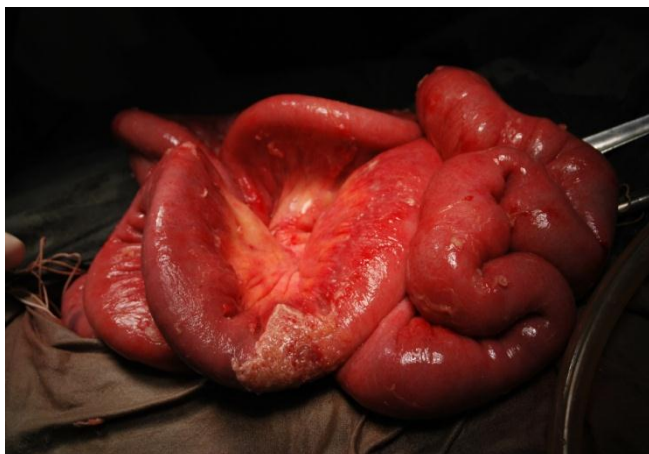

б

Сдвигать неправильно наложенный препарат нельзя. Следует поверх первой пластины наложить свежий препарат, полностью захватывающий линию швов.

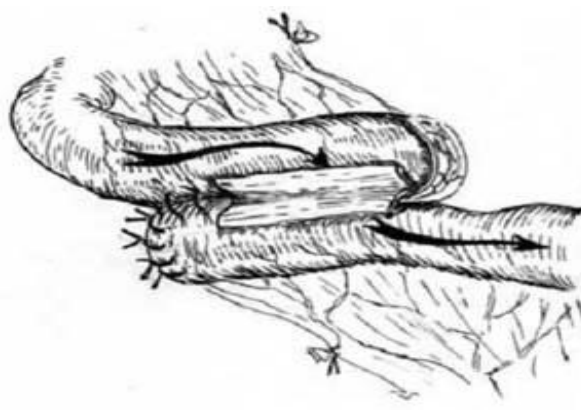
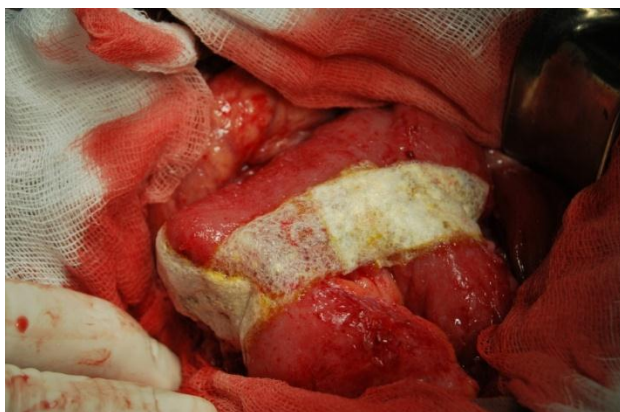
При аппликации препарата на анастомозы следует соблюдать следующие условия - анастомозы, наложенные «конец в конец» или «конец в бок» укрываются полностью с захватом части брыжейки кишки на 2 см (рисунок 2).

Рисунок 2. Техника аппликации при анастомозировании «конец в конец»



При наложении боковых соустьев укрепляется не только передняя и задняя губа анастомоза, но в обязательном порядке – ушитая культя приводящей петли, т.к. она, как правило, является слабым местом анастомоза; культю отводящей петли можно не укреплять (рисунок 3).

Рисунок 3. Техника аппликации при анастомозировании «бок в бок»



Аппликацию препарата необходимо проводить в последнюю очередь перед зашиванием раны передней брюшной стенки. В противном случае во время проведения назоинтестинального зонда или санации брюшной полости пластина БП может быть сдвинута или оторвана при грубых манипуляциях.

Выводы

1. Исследованный биополимерный препарат на основе коллагена, фибриногена и тромбина обладает адгезивными свойствами, обеспечивающими надежную фиксацию к серозному покрову тонкой кишки. Данный биополимерный препарат образует герметичное покрытие с высокой механической прочностью.
2. При этом механическая прочность анастомозов тонкой кишки, укрепленных биополимерным препаратом, статистически достоверно выше (в 3,5 раза), чем у анастомозов, наложенных обычным способом. Микробная обсемененность укрепленных анастомозов статистически достоверно ниже (в 16 раз) стандартных анастомозов на тонкой кишке.
3. Биополимерная композиция улучшает процессы репарации в зоне аппликации за счет стимуляции фибробластической реакции и ангиогенеза. Эпителизация слизистого слоя с восстановлением структуры железистого компонента наступает на 14 сутки.
4. Биополимерный препарат способен противостоять воздействию агрессивных сред. Гнойное воспаление, в частности при перитоните, не снижает его адгезивных и стимулирующих возможностей.
5. Технически правильное нанесение биополимерного препарата на швы и анастомозы тонкой кишки у больных с распространенным перитонитом позволило статистически достоверно уменьшить количество несостоятельности по сравнению с традиционными швами.

Практические рекомендации

1. Показанием к укреплению швов и анастомозов на тонкой кишке биополимерным препаратом являются хирургические ситуации, угрожающие развитием несостоятельности в послеоперационном периоде.
2. Применение биополимерного препарата патогенетически обосновано при наложении швов и анастомозов в условиях распространенного перитонита.
3. Аппликация биополимерного препарата проводится в один слой. Пластина биополимера должна быть предварительно смочена в физиологическом растворе или в растворе антибиотика широкого спектра действия.
4. В случае использования биополимерного препарата следует строго соблюдать технические установки. Анастомозы, сформированные «конец в конец», укрываются субстанцией полностью с захватом части брыжейки кишки. При наложении тонкокишечных соустьев «бок в бок» укрепляются передняя и задняя губа анастомоза, а так же культия приводящей петли.
5. Аппликацию биополимерного препарата на швы и анастомозы следует производить непосредственно перед ушиванием лапаротомной раны. В противном случае при выполнении назоинтестинальной интубации и санационных мероприятий биополимерный препарат может быть поврежден.

Список работ, опубликованных по теме диссертации

1. В.А.Горский, Б.К.Шуркалин,Т.А.Белоус, А.П.Фаллер, С.С.Андреев /Перспектива использования Тахокомба для укрепления хирургического шва// Сборник научных трудов ««Гемостаз и склеивание тканей»».М. 2001. – С. 74-77.
2. В.А.Горский, А.П.Эттингер,Т.А. Белоус,И.Л. Андрейцев,С.С.Андреев/ Укрепление хирургического шва в прогностически неблагоприятных ситуациях// // Материалы научной конференции «Итоги и перспективы малоинвазивной хирургии при неотложных состояниях». М. 2001. - С. 186-188.
3. В.А.Горский, А.В.Воленко, С.С.Андреев, В.А.Ильин/ Укрепление хирургического шва в хирургии органов брюшной полости // Материалы научной конференции «Достижения и проблемы современной военно-полевой и клинической хирургии», Ростов-Дон. 2002. - С. 154-155.
4. В.А.Горский,Б.К.Шуркалин, А.В. Воленко, А.П.Фаллер, Э.Р.Ованесян, С.С.Андреев,В.А. Ильин, С.С.Медведев/ Использование пластических свойств препарата Тахокомб при операциях на органах брюшной полости // Сборник научных трудов «Актуальные вопросы диагностики и лечения хирургических заболеваний», М., 2003.- С. 18-20.
5. Б.К.Шуркалин, В.А.Горский, А.П.Фаллер, С.С.Медведев, С.С.Андреев / Послеоперационный перитонит: профилактика, диагностика и лечение // Материалы научно-практической конференции «Актуальные вопросы диагностики и лечения хирургических заболеваний». М. 2003. - С. 99-102.
6. Б.К.Шуркалин, В.А.Горский, А.П.Фаллер, П.С.Глушков, С.С.Андреев/ Внутрибрюшные инфекционные осложнения: профилактика, диагностика, лечение // Материалы научной конференции «Новые технологии в диагностике и лечении хирургической инфекции». М. 2003.-С. 360- 362.
7. В.А.Горский,Б.К.Шуркалин.А.П.Фаллер, С.С.Андреев/ Диагностика и лечение внутрибрюшных инфекционных осложнений // Сборник статей «Медико-биологические науки для теоретической и клинической медицины». М. 2003.- С. 105-106.
8. В.А.Горский,Б.К.ШуркалинА.В.Воленко.А.П.Фаллер,С.С.Андреев,В.А. Ильин /Укрепление хирургического шва при перитоните и кишечной непроходимости // Материалы научно-практической конференции врачей России «Успенские чтения». вып.3.- Тверь. 2003. -С. 255-256.
9. В.А.Горский,Б.К.Шуркалин,А.В.Воленко,А.П.Фаллер,И.В.ЛеоненкоС. С.Андреев, В.А.Ильин/ Возможности, результаты и перспективы укрепления кишечных швов фибрин-коллагеновой субстанцией Тахокомб.-**Хирургия.- 2004.- №2.-С. 53-56.**

10. Б.К.Шуркалин, В.А.Горский, А.П.Фаллер, Э.Р.Ованесян, С.С.Андреев, В.А.Ильин, С.С.Медведев / Вариант укрепления кишечного шва при операциях на органах брюшной полости // Материалы городского семинара «Профилактика и лечение послеоперационных осложнений хирургических вмешательств на толстой кишке». М. 2004.- С. 19-21.
11. Б.К.Шуркалин, В.А.Горский, А.П.Фаллер, И.В.Леоненко, Э.Р.Ованесян, С.С.Андреев, В.А.Ильин, С.С.Медведев / Вариант укрепления кишечного шва при операциях на органах брюшной полости // Сборник статей «Актуальные вопросы гнойной хирургии». Видное, Моск. обл.. 2004.- С. 162-165.
12. В.А.Горский, Б.К.Шуркалин, А.П.Фаллер, И.В.Леоненко, С.С.Медведев, С.С.Андреев / Проблема надежности кишечного шва при перитоните и кишечной непроходимости // **Трудный пациент. 2005.-Т.3- № 4-С. 18-23.**
13. В.А.Горский, М.А.Агапов, А.Е.Климов, С.С.Андреев / Проблема состоятельности кишечного шва // **Практическая медицина. Хирургия.- 2015.-№ 5 (81).-С.35-40.**
14. В.А.Горский, Б.Е.Титков, М.А.Агапов, А.С.Сивков, С.С.Андреев / Использование пластических свойств клеевой субстанции при операциях на желудке и кишечнике // Материалы 15 съезда республики Беларусь. Брест. 2014.- С. 217-218.
15. В.А.Горский, М.А.Агапов, С.С.Андреев / Использование пластических свойств клеевой субстанции при операциях на кишечнике // Сборник статей «Современные технологии диагностики и лечения хирургических заболеваний», М. 2015.-С. 61-62

Андреев Сергей Сергеевич (Россия)
**Повышение надежности швов тонкой кишки в условиях
распространенного перитонита**

Диссертация посвящена актуальной теме – повышению надежности швов при операциях на тонкой кишке путем аппликации биополимерного препарата (БП).

Работа основана на экспериментальном исследовании (66 беспородных собак и 48 белых крыс) механической прочности, микробной проницаемости и репаративных процессов в зоне укрепленного БП анастомоза. Показано позитивное влияние БП на все исследуемые параметры в сравнении с контрольными соустьями.

Выполнено пилотное сравнительное клиническое исследование у 31 больного с различной патологией тонкой кишки, у которых анастомозы укрепляли БП. Клинический опыт подтвердил экспериментальные данные о преимуществе метода укрепления швов на тонкой кишке БП.

Sergey Andreev (Russia)
Improving the reliability of intestinal sutures in a prevalent peritonitis

The dissertation focuses on an important subject - improve the reliability of sutures during operations on the small intestine by application of biopolymer (BP)

The study is based on experimental studies (66 mongrel dogs and 48 white rats), mechanical strength, microbial permeability and reparative processes in the fortified BP anastomosis. The positive impact of the BP to all investigated parameters compared to control anastomosis. Completed pilot comparative clinical study in 31 patients with various pathologies of the intestine, which anastomoses strengthened BP.

Clinical experience has confirmed the experimental data on the advantages of the method of strengthening joints in the intestine BP.