

Острый риносинусит у детей в амбулаторной практике: возможности рациональной терапии и профилактики осложнений

И.М. Кириченко^{1,2✉}, <https://orcid.org/0000-0001-6966-8656>, loririna@yandex.ru

В.И. Попадюк¹, <https://orcid.org/0000-0003-3309-4683>, lorval04@mail.ru

Н.С. Козлова^{1,2}, <https://orcid.org/0000-0002-4437-9740>, matyushkina.natalia@yandex.ru

А.И. Чернолев¹, <https://orcid.org/0000-0003-3082-3182>, chernolev_ai@pfur.ru

¹ Российский университет дружбы народов имени Патриса Лумумбы; 117198, Россия, Москва, ул. Миклухо-Маклая, д. 6

² Международный медицинский центр «Он Клиник»; 121069, Россия, Москва, ул. Большая Молчановка, д. 32, стр. 1

Резюме

В амбулаторной практике как педиатра, так и оториноларинголога острый риносинусит является наиболее часто встречающимся инфекционным заболеванием верхних дыхательных путей. Формированию синусита на фоне острой респираторной вирусной инфекции у детей способствует неоправданное назначение антибиотиков, снижение иммунитета, аллергизация организма, наличие структурных изменений строения носа и околоносовых пазух, нарушение обменных процессов, авитаминозы, наличие сопутствующих хронических заболеваний, неблагоприятные факторы окружающей среды. Назначение системных антибиотиков при вирусных инфекциях верхних дыхательных путей приводит к нарушению иммунного ответа слизистых и не предотвращает развитие бактериальных осложнений. Мукоцилиарный транспорт является главным механизмом очистки полости носа и околоносовых пазух от слизи и патогенов, предотвращающим развитие воспаления. Нарушение мукоцилиарного транспорта на фоне вирусных инфекций приводит к развитию острого синусита, который может осложниться острым отитом, евстахиитом, аденоидитом. Иногда развиваются внутричерепные и орбитальные осложнения. В статье приведен клинический случай пациента 12 лет с жалобами на затруднение носового дыхания, слизисто-гнойные выделения из носа, стекание отделяемого по задней стенке глотки, малопродуктивный кашель, особенно беспокоящий в ночное время, периодическую лицевую боль справа, боль и заложенность в правом ухе. Было проведено эндоскопическое обследование носа, носоглотки и уха, также компьютерная томография. При назначении комплексного лечения, включающего комбинированный муколитический препарат, на 7-й день лечения было достигнуто полное выздоровление. Применение топического муколитического препарата, содержащего N-ацетилцистеин и туаминогептан, у детей позволяет улучшить реологию отделяемого из носа и околоносовых пазух и предотвращает развитие осложнений острого риносинусита.

Ключевые слова: мукоцилиарный транспорт, антибиотикорезистентность, муколитический препарат, N-ацетилцистеин, туаминогептан

Для цитирования: Кириченко ИМ, Попадюк ВИ, Козлова НС, Чернолев АИ. Острый риносинусит у детей в амбулаторной практике: возможности рациональной терапии и профилактики осложнений. *Медицинский совет*. 2024;18(19):69–76. <https://doi.org/10.21518/ms2024-443>.

Конфликт интересов: Статья подготовлена при поддержке компании «Замбон». Это никак не повлияло на результаты и мнение авторов.

Acute rhinosinusitis in children in outpatient practice: The possibilities of rational therapy and prevention of complications

Irina M. Kirichenko^{1,2✉}, <https://orcid.org/0000-0001-6966-8656>, loririna@yandex.ru

Valentin I. Popadyuk¹, <https://orcid.org/0000-0003-3309-4683>, lorval04@mail.ru

Natalia S. Kozlova^{1,2}, <https://orcid.org/0000-0002-4437-9740>, matyushkina.natalia@yandex.ru

Anna I. Chernolev¹, <https://orcid.org/0000-0003-3082-3182>, chernolev_ai@pfur.ru

¹ Peoples' Friendship University of Russia named after Patrice Lumumba; 6, Miklukho-Maklai St., Moscow, 117198, Russia

² International Medical Center On Clinics; 32, Bldg. 1, Bolshaya Molchanovka St., Moscow, 121069, Russia

Abstracts

In outpatient practice, both pediatrician and otorhinolaryngologist, acute rhinosinusitis is the most common infectious disease of the upper respiratory tract. The formation of sinusitis against the background of acute respiratory viral infection (colds) in children is facilitated by the unjustified administration of antibiotics, decreased immunity, allergies, changes in the structure of the nose and paranasal sinuses, metabolic disorders, beriberi, chronic diseases, adverse environmental factors. The administration of systemic antibiotics for viral infections of the upper respiratory tract leads to a violation of the immune response of the mucous membranes and does not prevent the development of bacterial complications. Mucociliary transport is the main mechanism

for cleaning the nasal cavity and paranasal sinuses from mucus and pathogens, preventing the development of inflammation. Violation of mucociliary transport against the background of viral infections leads to the development of acute sinusitis, which can be complicated by acute otitis media, eustachitis, adenoiditis. Sometimes intracranial and orbital complications develop. The article presents a clinical case of a 12-year-old patient with complaints of difficulty in nasal breathing, mucopurulent nasal discharge, discharge from the back of the throat, unproductive cough, especially disturbing at night, periodic facial pain on the right, pain and congestion in the right ear. An endoscopic examination of the nose, nasopharynx and ear, as well as a computed tomography scan were performed. When prescribing complex treatment, including a combined mucolytic drug, a complete recovery was achieved on the 7th day of treatment. The use of the topical mucolytic drug (acetylcysteine, tuaminoheptane) in children improves the rheology of discharge from the nose and paranasal sinuses and prevents the development of complications of acute rhinosinusitis.

Keywords: mucociliary transport, antibiotic resistance, mucolytic drug, acetylcysteine, tuaminoheptane

For citation: Kirichenko IM, Popadyuk VI, Kozlova NS, Chernolev AI. Acute rhinosinusitis in children in outpatient practice: The possibilities of rational therapy and prevention of complications. *Meditsinskiy Sovet*. 2024;18(19):69–76. (In Russ.) <https://doi.org/10.21518/ms2024-443>.

Conflict of interest: The article was prepared with the support of Zambon. This did not affect the results or the opinions of the authors.

ВВЕДЕНИЕ

В амбулаторной практике как педиатра, так и оториноларинголога острый риносинусит (ОРС) является наиболее часто встречающимся инфекционным заболеванием верхних дыхательных путей (ВДП).

Острый синусит чаще всего имеет инфекционную этиологию: вирусную, бактериальную или грибковую, а также может развиваться на фоне воздействия неинфекционных факторов, таких как аллергены и раздражители окружающей среды.

Ежегодно после острой вирусной инфекции около 1% детей переносят ОРС [1, 2], который в большинстве случаев разрешается без применения системных антибактериальных препаратов. В то же время ОРС служит наиболее частым поводом для неоправданного назначения антибиотиков [3, 4], что в свете развития глобальной антибиотикорезистентности представляется значимым фактором прогрессирования устойчивости патогенных микроорганизмов.

По данным ряда исследований, назначение системных антибиотиков при вирусных инфекциях верхних дыхательных путей приводит к нарушению иммунного ответа слизистых и не предотвращает развитие бактериальных осложнений.

Бесконтрольное применение антибиотиков на фоне нерационального режима питания приводит к гибели нормофлоры кишечника и, в свою очередь, к дисбиозу всех слизистых в организме, смещая индекс колонизации в сторону преобладания патогенов. Токсические продукты метаболизма патогенной флоры запускают процесс развития у нее мимикрии Toll-подобных рецепторов (TLR), усугубляют гипоксию тканей и вызывают асептическое воспаление, что со временем приводит к развитию хронических воспалительных процессов, аутоиммунных и опухолевых заболеваний [5].

Формированию синусита на фоне острой респираторной вирусной инфекции (ОРВИ) также способствуют снижение иммунитета, аллергизация организма, наличие структурных изменений строения носа и околоносовых пазух (ОНП), нарушение обменных процессов, авитаминозы,

наличие сопутствующих хронических заболеваний, неблагоприятные факторы окружающей среды [6].

По данным ряда исследований было установлено, что доля бактериальных возбудителей ОРС составляет не более 10%, однако в последнее время отмечается склонность к развитию вирусно-бактериальной микст-инфекции, в особенности на фоне дисбиотических изменений слизистых оболочек носа и околоносовых пазух [7]. В бактериальной составляющей доминируют *Streptococcus pneumoniae*, *Haemophilus influenzae* и *Streptococcus pyogenes* [8].

Несмотря на то что острый риносинусит (ОРС) в клинической практике считается самоизлечивающимся заболеванием, он может сопровождаться серьезными жизнеугрожающими осложнениями, требующими применения длительной антибиотикотерапии и хирургического лечения [9]. К ним относятся орбитальные и интракраниальные гнойно-воспалительные процессы, тромбоз кавернозного синуса, менингит, энцефалит, сепсис. Эти осложнения чаще реализуются у детей 7–12 лет с учетом физиологических и анатомических возрастных особенностей при наличии высокопатогенной микрофлоры [10–13].

В повседневной амбулаторной практике у детей оториноларинголог ежедневно сталкивается с менее грозными, но не менее значимыми осложнениями ОРС, такими как острый средний отит, острый евстахеит, аденоидит, что обусловлено особенностями детского возраста [14].

ЗНАЧЕНИЕ ВОЗРАСТНЫХ ОСОБЕННОСТЕЙ В РАЗВИТИИ ОСТРОГО РИНОСИНУСИТА

Возрастные особенности накладывают свой отпечаток на развитие и течение ОРС. Так, у детей носовые ходы более узкие, чем у взрослых, особенно в перинатальном периоде, нижние носовые раковины увеличены в размерах и занимают большую часть объема полости носа, фактически касаясь дна носовой полости, верхний носовой ход не определяется, средний и нижний носовые ходы развиты слабо. Слизистая оболочка детей раннего возраста тонкая и обильно снабжена кровеносными сосудами, кавернозная ткань, участвующая с терморегуляцией и торможении

потока воздуха, развита слабо. В таких условиях отечность полости носа любого генеза приводит к значимому затруднению носового дыхания.

К 6 мес. жизни происходит увеличение высоты полости носа примерно до 22 мм и формируется средний носовой ход, к 2 годам – нижний, а после 2 лет – верхние носовые ходы [15]. На момент рождения ребенка клетки решетчатого лабиринта присутствуют в 90% случаев. Верхнечелюстные пазухи у детей младшего возраста развиты недостаточно, сфеноидальная пазуха начинает развиваться с 2-летнего возраста, лобные пазухи начинают развиваться с 8 лет или вообще отсутствуют. Фактически при развитии воспаления в носу в процесс включаются в основном клетки решетчатого лабиринта. Поэтому глазничные осложнения в возрасте до шести лет развиваются чаще в случаях возникновения острого этмоидита на фоне ОРВИ [16]. Также в связи с недоразвитием клапана носослезного канала и широким носослезным каналом у детей ранней возрастной группы возможна транслокация инфекции из полости носа на область носослезного мешка и конъюнктивы и развитие дакриоцистита, конъюнктивита.

Слуховая труба, соединяющая носоглотку со средним ухом, у детей раннего возрастной группы более короткая и прямая по сравнению со взрослыми или детьми старшего возраста и локализуется в одной плоскости с глоткой. Это облегчает попадание слизи и патогенов из носоглотки в среднее ухо при развитии воспаления в носу, что является причиной частых отитов в раннем детском возрасте. По мере взросления происходит рост и увеличение ОНП в объеме, что повышает вероятность развития в них воспалительного процесса (верхнечелюстной синусит, фронтит, сфеноидит) [17, 18].

Глоточная миндалина в детском возрасте гипертрофируется, что обусловлено как физиологической гиперплазией в возрасте 3–6 лет, так и хроническим воспалением глоточной миндалины при частых вирусных и бактериальных инфекциях, вызванных патогенной и условно-патогенной микрофлорой, наличии внутриклеточных (атипичные) инфекций респираторного тракта, инфицировании носоглотки микрофлорой желудочно-кишечного тракта при гастроэзофагеальной рефлексной болезни, аллергических заболеваниях [19].

Вопрос о том, что первично – воспаление в ОНП или воспаление глоточной миндалины, остается открытым. Возможно развитие первичного воспаления со стороны ОНП, откуда патологический секрет стекает в сторону носоглотки и опадает на глоточную миндалину, которая воспаляется, увеличивается в размерах, что приводит вначале к острому, а затем и хроническому воспалительному процессу. Иногда хроническое воспаление глоточной миндалины и кашель могут быть единственными проявлениями синусита в детском возрасте [20–22].

Если глоточная миндалина гипертрофируется первично как часть MALT-ассоциированной лимфоидной ткани на фоне частых вирусных, бактериальных инфекций или воздействия аллергенов, она становится источником инфицирования ОНП, а обструкция носоглотки и ухудшение носового дыхания приводят к затруднению воздухообмена

в околоносовых пазухах. Все вышеперечисленное повышает вероятность развития синусита на фоне ОРВИ и способствует хронизации воспаления в ОНП [23, 24].

ТРАНСПОРТНАЯ ФУНКЦИЯ МЕРЦАТЕЛЬНОГО ЭПИТЕЛИЯ НОСА И ОКОЛОНОСОВЫХ ПАЗУХ КАК ФАКТОР ЗАЩИТЫ СЛИЗИСТОЙ

Слизистые оболочки носа и ОНП постоянно подвергаются воздействию огромного количества антигенного материала и выполняют барьерную функцию, защищая от проникновения внутрь организма потенциально вредных веществ. Также они являются местом индукции защитных иммунных реакций и выработки иммуноактивных пептидов и секреторных иммуноглобулинов, составляющих основу мукозального иммунитета.

Мукоцилиарный транспорт – основной филогенетический механизм, обеспечивающий защиту слизистых носа и ОНП от патогенов, проектирующий от развития воспаления не только в верхних, но и в нижних дыхательных путях.

При вирусной инфекции цилитоксический эффект приводит к нарушению движения реснитчатого эпителия, ослаблению мукоцилиарного транспорта, скоплению и застою секрета, что снижает выработку секреторного SIgA, интерферона, лактоферрина, лизоцима, а следовательно, и механизмов противомикробной защиты.

В ряде исследований было установлено, что снижение показателя частоты биения ресничек всего лишь на 15% приводит к уменьшению активности мукоцилиарного транспорта более чем на 50% [25].

В результате нарушается элиминационная функция, затрудняется дренаж из ОНП, создаются условия для внедрения патогенов. Изменяются и свойства самого секрета, его количество и вязкость возрастают. Причины этого кроются в значительном увеличении числа бокаловидных клеток на фоне вирусной инъекции в ответ на повреждение респираторного эпителия и синтез слизистого секрета с повышенным содержанием дисульфидных связей в молекулах муцина [26]. Все это способствует развитию воспаления в ОНП и носоглотке, отиатрическим осложнениям. На фоне выраженного воспалительного процесса в верхних дыхательных путях возможна транслокация инфекции в нижние дыхательные пути [8, 27].

КЛИНИЧЕСКАЯ КАРТИНА ОСТРОГО СИСУСИТА

Определение синусита дано как в EPOS 2020 г., так и в клинических рекомендациях по острому синуситу МЗ РФ 2021 г. [4, 28].

Острый синусит – воспаление слизистой оболочки ОНП и полости носа длительностью < 12 нед. при наличии двух или более симптомов, одним из которых у детей должно быть:

- либо заложенность носа/обструкция/заложенность,
- либо выделения из носа (передняя/задняя ринорея),
- ± лицевая боль/давление ± кашель,
- эндоскопические признаки: слизисто-гнойные выделения преимущественно из среднего носового хода,

■ и/или отек слизистой оболочки преимущественно в среднем носовом ходе, обструкция среднего носового хода,

■ и/или изменения компьютерной томографии (КТ): изменения слизистой оболочки внутри остиомеатального комплекса и/или придаточных пазух носа.

По этиологическому фактору острые синуситы делятся на вирусные, поствирусные и бактериальные, а по тяжести течения процесса – на легкие, среднетяжелые и тяжелые [28].

На практике острые риносинуситы у детей чаще всего проявляются передней ринореей (96%) в виде густых желто-зеленых выделений из носа или выделений, стекающих по задней стенке глотки, и, как следствие, кашлем (88%), усиливающимся в ночное время из-за синдрома постназального затека (71%) [29]. У маленьких детей такой кашель может сопровождаться рвотой. Лицевые боли менее характерны для детей и, по статистике, встречаются не более чем в 9% случаев [20]. Из-за ротового дыхания и развивающейся гипоксии у детей появляются расстройство сна, храп, возможно появление обструктивного апноэ, общей слабости, рассеянности внимания, раздражительности и неприятного запаха изо рта, а также появляется отечность и темные круги под глазами [29–31].

ДИФФЕРЕНЦИАЛЬНАЯ ДИАГНОСТИКА ОСТРОГО РИНОСИНУСИТА

Дифференциальная диагностика острого риносинусита проводится прежде всего у детей с аллергическими заболеваниями, гипертрофией глоточной миндалины, инородным телом полости носа, в более редких случаях – с новообразованиями носа и носоглотки. Заложность носа, передняя и задняя ринорея являются нехарактерными симптомами и могут присутствовать при всех вышеперечисленных заболеваниях, однако гнойные выделения из носа и малопродуктивный кашель чаще отмечаются при риносинусите. Для подтверждения диагноза необходимо проведение фиброэндоскопии полости носа, которая является доступной и малоинвазивной методикой. В случаях затруднения диагностики проводится компьютерная томография носа и ОНП. Это исследование требует седации, в особенности у детей младшего возраста [32, 33].

При рецидивирующем ОРС у детей для выявления сопутствующей патологии важной является консультация смежных специалистов, аллерголога, гастроэнтеролога, иммунолога и дополнительные обследования для уточнения диагноза.

ЛЕЧЕНИЕ ОСТРОГО РИНОСИНУСИТА

В лечении ОРС используют этиотропную, патогенетическую и симптоматическую терапию.

Основная цель лечения – эрадикация возбудителя, сокращение сроков заболевания и профилактика развития осложнений.

Медикаментозное лечение, как правило, состоит из элиминационной терапии, «разгрузочной» терапии, улучшающей дренажную функцию ОНП с назначением интраназальных глюкокортикостероидов (ИНГКС), топических сосудосуживающих и мукоактивных препаратов, противовоспалительной и антибактериальной терапии, топической и/или системной терапии [4, 28].

Вопрос о назначении системной антибиотикотерапии у детей зависит от степени тяжести течения ОРС и наличия сопутствующей патологии.

Показания для назначения системной антибактериальной терапии у детей сформулированы в EPOS 2020 г. и клинических рекомендаций МЗ РФ 2023 г. [4, 28]:

- наличие сопутствующей патологии/состояний, повышающих риск неблагоприятного течения заболевания: клинически подтвержденные иммунодефициты, сахарный диабет 1-го типа;
- рецидивирующий бактериальный ОРС в соответствии с критериями EPOS 2020 г. (четыре эпизода в год);
- длительность заболевания более 10 дней;
- без улучшения с постоянными выделениями из носа и кашлем;
- тяжелое начало: лихорадка ≥ 39 °С, гнойные выделения из носа;
- клинические и/или рентгенологические признаки орбитальных и внутричерепных осложнений (необходима срочная госпитализация);
- лицевые боли, не купируемые анальгетиками;
- среднетяжелое течение заболевания и/или
- субфебрильная лихорадка без положительной динамики в течение 72 ч на фоне адекватной противовоспалительной терапии (интраназальные глюкокортикостероиды (ИНГКС), фитопрепараты, топические деконгестанты).

ТОПИЧЕСКАЯ МУКОЛИТИЧЕСКАЯ ТЕРАПИЯ

Муколитическая терапия занимает значимое место в лечении ОРС, а также профилактирует развитие осложнений и хронизацию процесса в ОНП и носоглотке. За последнее время в протоколах лечения ОРС как за рубежом, так и в России муколитической терапии стали уделять больше внимания [4, 28]. Это обусловлено влиянием муколитиков на основные патофизиологические механизмы развития ОРС, способность быстро восстановить дренажную функцию и вентиляцию ОНП и тем самым ускорение элиминации из них патогенов.

Топическое использование муколитика и сочетание деконгестантов является наиболее выгодной комбинацией с доставкой препарата непосредственно в очаг воспаления, что обуславливает его быстрое дренажное действие, снимая отечность слизистой и одновременно разжижая секрет.

К таким препаратам относится Ринофлуимуцил, содержащий N-ацетилцистеин и туаминогептан, он применяется для лечения острого ринита и синусита. Активное вещество Ринофлуимуцила – N-ацетилцистеин и туаминогептана сульфат; вспомогательные вещества: бензалкония хлорид, дитиотреитол, динатрия эдетат,

натрия дигидрофосфат, натрия гидрофосфат, натрия гидроксид, этанол, гипромеллоза, сорбитол 70%, натуральный мятный ароматизатор и вода дистиллированная.

N-ацетилцистеин, входящий в состав препарата, обладает разжижающим действием за счет способности разрывать дисульфидные связи мукополисахаридных цепей, что приводит к деполимеризации протеиновых комплексов и нуклеиновых кислот, ухудшающих реологические свойства отделяющейся слизи. Также N-ацетилцистеин оказывает антиоксидантное действие и обеспечивает защиту слизистой оболочки дыхательных путей. Туаминогептана сульфат обладает сосудосуживающим действием и уменьшает отек слизистой оболочки носа без значимого системного эффекта и «синдрома отмены», что дает возможность использовать препарат в течение недели, не опасаясь развития стойкой заложенности носа после его отмены [26, 34]. Ринофлуимуцил в форме назального спрея применяется для лечения острого и подострого ринита с густым гнойно-слизистым секретом, хронического ринита, вазомоторного ринита, атрофического ринита и синусита. Для взрослых однократная доза – по два впрыска аэрозоля в каждый носовой ход 3–4 раза в сутки. Детям старше 6 лет возможно применение по одному впрыску аэрозоля в каждый носовой ход 3–4 раза в сутки. Длительность применения не более 7 дней¹. Препарат можно сочетать с другими топическими средствами, системными антибактериальными и мукоактивными препаратами.

КЛИНИЧЕСКИЙ СЛУЧАЙ

Пациент Г. 12 лет. Жалобы на затруднение носового дыхания, слизисто-гнойные выделения из носа, больше справа и стекание отделяемого по задней стенке глотки, малопродуктивный кашель, больше беспокоящий в ночное время, периодическую лицевую боль справа, боль и заложенность в правом ухе.

Со слов матери патента, данные жалобы развились на фоне перенесенного ОРВИ. Лечится симптоматически промыванием носа нормализованным раствором морской

¹ Ринофлуимуцил. Инструкция по медицинскому применению лекарственного препарата. Режим доступа: https://www.rlsnet.ru/tn_index_id_2807.htm.

соли, жаропонижающими препаратами с кратковременным положительным эффектом, затем вновь поднялась температура до 38 °С, носовое дыхание ухудшилось, присоединились слизисто-гнойные выделения из носа и стекание отделяемого в носоглотку, ночной малопродуктивный кашель, боли в правой половине лица, затем – боль и заложенность в правом ухе.

В анамнезе: спортивная травма носа, после которой носовое дыхание справа ухудшилось. Также пациент страдает сезонным аллергическим ринитом легкой степени с реакцией на пыльцу березы, мать пациента отмечает периодическую заложенность носа и ротовое дыхание во сне без эпизодов апноэ. Аллерголога пациент посещал более года назад, при появлении симптомов аллергии пользуется для их купирования системными антигистаминными препаратами, диеты не соблюдает, отмечаются частые эпизоды ОРВИ – 5–6 раз в год.

При осмотре отмечается отек носовых ходов и вязкие слизисто-гнойные выделения с двух сторон, больше справа. Искривление носовой перегородки вправо с формирование шипа, компрессирующего нижнюю носовую раковину, отечность нижних носовых раковин (рис. 1).

При эндоскопии носоглотки выявлено увеличение глоточной миндалины 1–2-й степени с признаками воспаления. При отоэндоскопии справа отмечается гиперемия, отечность и втянутость барабанной перепонки, укорочение светового рефлекса (рис. 2, 3).

На КТ ОНП визуализируется искривление носовой перегородки, затемнение правой верхнечелюстной пазухи, увеличение нижних носовых раковин (рис. 4).

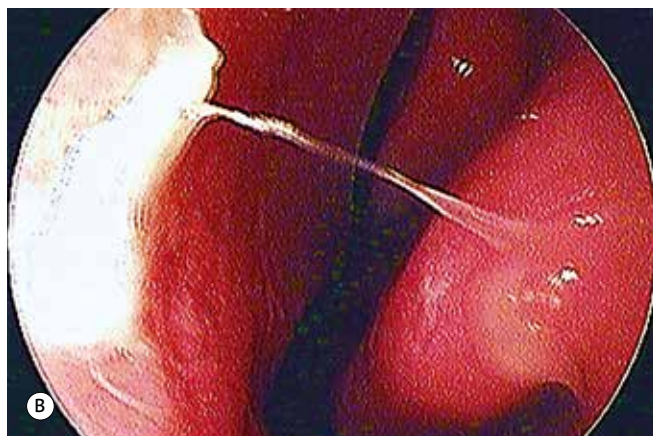
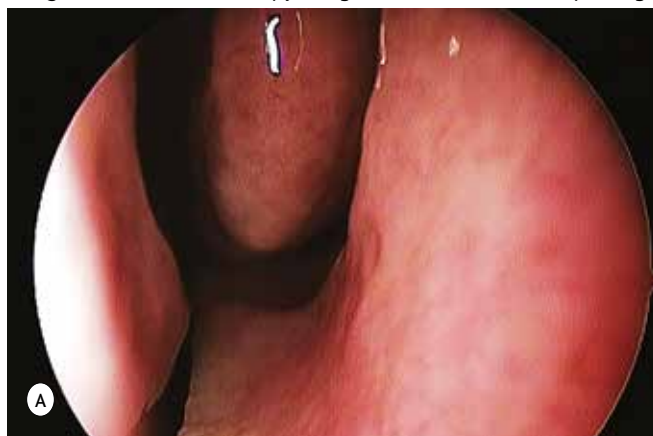В мазках из полости носа высеяна *Haemophilus influenzae* в концентрации 10⁶. Исходя из клиники заболевания и данных обследования пациенту установлен диагноз «Правосторонний острый поствирусный верхнечелюстной синусит. Обострение хронического аденоидита. Смешанный ринит. Правосторонний острый катаральный средний отит. Искривление носовой перегородки».

В соответствии с установленным диагнозом назначено лечение:

1. Элиминационная терапия – промывание слизистой носа солевыми нормализованными растворами

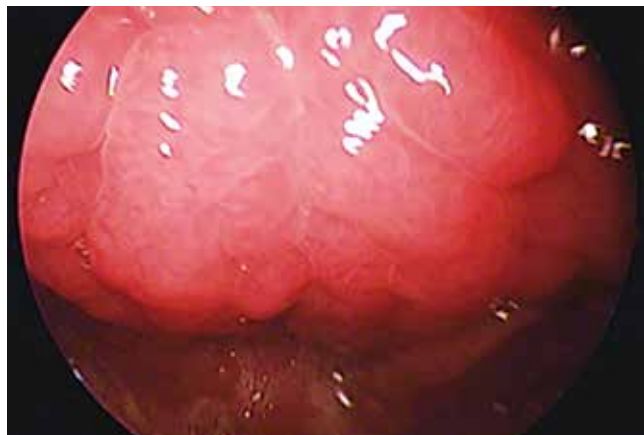
● **Рисунок 1.** Эндоскопия носа. Эндоскоп Karl Storz с углом обзора 0°

● **Figure 1.** Nasal endoscopy images. Karl Storz endoscope, angle of view 0°

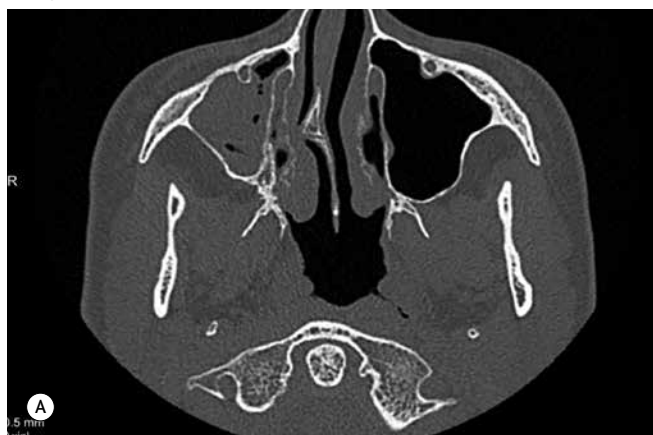

А – правая половина носа, В – левая половина носа

- **Рисунок 2.** Эндоскопия носоглотки. Эндоскоп Karl Storz с углом обзора 0°
- **Figure 2.** Nasopharynx endoscopy images. Karl Storz endoscope, angle of view 0°

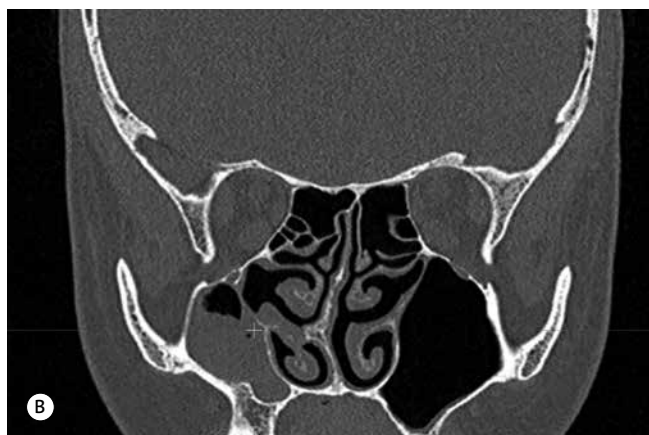
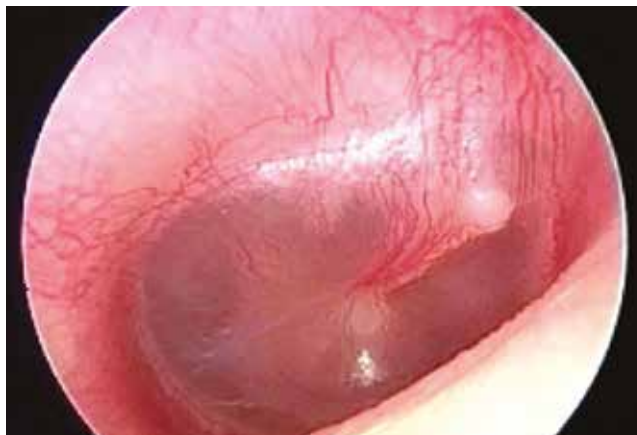

- **Рисунок 4.** Компьютерная томография пациента Г. 12 лет
- **Figure 4.** CT scan of 12-old-patient G.



А – аксиальная проекция, В – коронарная проекция

- **Рисунок 3.** Эндоскопия правого уха. Эндоскоп Karl Storz с углом обзора 0°
- **Figure 3.** Right ear endoscopy images. Karl Storz endoscope, angle of view 0°



с добавлением протектирующих слизистую оболочку веществ.

2. Улучшение дренажной функции слизистой носа и ОНП при помощи Ринофлуимуцила по 1 впрыску 3 раза в день 7 дней.

3. Топические кортикостероиды через 40 мин после применения Ринофлуимуцила по 1 впрыску 2 раза в день 14 дней.

4. Системная антибактериальная терапия в течение 7 дней с учетом наличия лицевой боли в правой половине лица и острого правостороннего катарального среднего отита.

5. Противовоспалительные капли в правое ухо 3 раза в день в течение 7 дней.

6. Пробиотики в течение месяца для восстановления нормальной кишечной микрофлоры.

Уже через 3 дня на фоне проводимой терапии пациент отметил значительное уменьшение выделений из носа и стекания их в носоглотку, снижение интенсивности ночного кашля, улучшение носового дыхания, купирование лицевых болей и уменьшение болевого синдрома в правом ухе. К 7-му дню лечения симптомы заболевания были полностью купированы.

Пациенту рекомендована повторная консультация аллерголога и динамическое наблюдение у оториноларинголога по месту жительства.

ЗАКЛЮЧЕНИЕ

Использование топической муколитической терапии ОРС у детей способствует улучшению дренажной функции ОНП и ускоряет элиминацию патологического отделяемого, воздействуя на патогенетические механизмы развития воспалительного процесса. Это ускоряет выздоровление и предохраняет маленьких пациентов от развития осложнений, требующих назначения антибиотикотерапии, а следовательно, отрицательно влияющих на микробиом организма в целом.

Использование Ринофлуимуцила в комплексной терапии ОРС у детей позволяет наладить не только дренажную функцию из ОНП, но и носовое дыхание и повысить антиоксидантную защиту слизистой носа и носоглотки, предотвратить развитие осложнений.



Поступила / Received 12.09.2024
 Поступила после рецензирования / Revised 28.09.2024
 Принята в печать / Accepted 04.10.2024

Список литературы / References

- Demuri GP, Wald ER. Clinical practice. Acute Bacterial Sinusitis in Children. *N Engl J Med*. 2012;367(12):1128–1134. <https://doi.org/10.1056/NEJMc1106638>.
- Garin A, Thierry B, Leboulangier N, Blauwblomme T, Grevent D, Blanot S et al. Pediatric sinogenic epidural and subdural empyema: The role of endoscopic sinus surgery. *Int J Pediatr Otorhinolaryngol*. 2015;79(10):1752–1760. <https://doi.org/10.1016/j.ijporl.2015.08.007>.
- Aring AM, Chan MM. Current concepts in adult acute rhinosinusitis. *Am Fam Physician*. 2016;94(2):97–105. Available at: <https://pubmed.ncbi.nlm.nih.gov/27419326>.
- Fokkens WJ, Lund VJ, Hopkins C, Hellings PW, Kern R, Reitsma S et al. European Position Paper on Rhinosinusitis and Nasal Polyps 2020. *Rhinology*. 2020;58(Suppl. 29):1–464. <https://doi.org/10.4193/Rhin20.600>.
- Toor D, Wsson MK, Kumar P, Karthikeyan G, Kaushik NK, Goel C et al. Dysbiosis Disrupts Gut Immune Homeostasis and Promotes Gastric Diseases. *Int J Mol Sci*. 2019;20(10):2432. <https://doi.org/10.3390/ijms2010243>.
- Jain N, Lodha R, Kabra SK. Upper respiratory tract infections. *Indian J Pediatr*. 2001;68(12):1135–1138. <https://doi.org/10.1007/BF02722930>.
- Gwaltney JM Jr, Wiesinger BA, Patrie JT. Acute community-acquired bacterial sinusitis: the value of antimicrobial treatment and the natural history. *Clin Infect Dis*. 2004;38(2):227–233. <https://doi.org/10.1086/380641>.
- Геппе НА, Дронов ИА, Байандина ГН. Терапевтическая тактика при острых респираторных инфекциях у детей. *Доктор.Ру*. 2017;(4):14–18. Режим доступа: <https://journaldoctor.ru/catalog/pediatriciya/terapevticheskaya-taktika>.
Geppe NA, Dronov IA, Bayandina GN. Approaches to Treating Acute Respiratory Infections in Children. *Doctor.Ru*. 2017;(4):14–18. (In Russ.) Available at: <https://journaldoctor.ru/catalog/pediatriciya/terapevticheskaya-taktika>.
- Piatt JH Jr. Intracranial suppuration complicating sinusitis among children: an epidemiological and clinical study. *J Neurosurg Pediatr*. 2011;7(6):567–574. <https://doi.org/10.3171/2011.3.PEDS10504>.
- Yadalla D, Jayagayathri R, Padmanaban K, Ramasamy R, Rammohan R, Nisar SP et al. Bacterial orbital cellulitis – A review. *Indian J Ophthalmol*. 2023;71(7):2687–2693. https://doi.org/10.4103/IJO.IJO_3283_22.
- Kameda-Smith MM, Mendoza M, Brown LA, Hartley J, Aquilina K, James G et al. Comparison of endoscopic sinus sampling versus intracranial sampling for microbiological diagnosis of intracranial infection in children: a case series and literature review. *Childs Nerv Syst*. 2023;39(12):3561–3570. <https://doi.org/10.1007/s00381-023-06038-4>.
- Schollin Ask L, Hultman Dennison S, Stjärne P, Granath A, Srivastava S, Eriksson M et al. Most preschool children hospitalised for acute rhinosinusitis had orbital complications, more common in the youngest and among boys. *Acta Paediatr*. 2017;106(2):268–273. <https://doi.org/10.1111/apa.13650>.
- Uyttebroeck S, Poelmans M, Casteels I, De Vleeschouwer S, Vermeulen F, Jorissen M, Van Gerven L. How to approach complications of acute rhinosinusitis in children? *Int J Pediatr Otorhinolaryngol*. 2020;136:110155. <https://doi.org/10.1016/j.ijporl.2020.110155>.
- Voß N, Sadok N, Goretzki S, Dohna-Schwake C, Meyer MF, Mattheis S et al. Increased rate of complications of pediatric acute otitis media and sinusitis in 2022/2023. *HNO*. 2024;72(2):83–89. <https://doi.org/10.1007/s00106-023-01393-9>.
- Богомильский МР. *Детская оториноларингология*. 2-е изд., перераб. и доп. М.: ГЭОТАР-Медиа; 2012. 576 с.
- Stenner M, Rudack C. Diseases of the nose and paranasal sinuses in child. *GMS Curr Top Otorhinolaryngol Head Neck Surg*. 2014;13:Doc10. <https://doi.org/10.3205/cto000113>.
- Arora HS. Sinusitis in Children. *Pediatr Ann*. 2018;47(10):e396–e401. <https://doi.org/10.3928/19382359-20180919-01>.
- Lee S, Fernandez J, Mirjalili SA, Kirkpatrick J. Pediatric paranasal sinuses: Development, growth, pathology, & functional endoscopic sinus surgery. *Clin Anat*. 2022;35(6):745–761. <https://doi.org/10.1002/ca.23888>.
- Кириченко ИМ. Роль топической терапии в лечении острых средних отитов у детей. *Медицинский совет*. 2020;(18):48–52. <https://doi.org/10.21518/2079-701X-2026ъеме0-18-48-52>.
Kirichenko IM. The role of topical therapy in the treatment of acute otitis media in children. *Meditsinskiy Sovet*. 2020;(18):48–52. (In Russ.) <https://doi.org/10.21518/2079-701X-2020-18-48-52>.
- Бойко НВ, Статешная ПА, Гукасян ЕЛ, Стагннев СД. Хронический риносинусит у детей. *Российская ринология*. 2021;29(3):161–166. <https://doi.org/10.17116/rosrino202129031161>.
Boiko NV, Stateshnaya PA, Gukasyan EL, Stagniev SD. Chronic rhinosinusitis in children. *Russian Rhinology*. 2021;29(3):161–166. (In Russ.) <https://doi.org/10.17116/rosrino202129031161>.
- Wilson NW, Hogan MB, Harper, Peele, Budhecha, Loffredo, Wong. Sinusitis and chronic cough in children. *J Asthma Allergy*. 2012;5:27–32. <https://doi.org/10.2147/JAA.S31874>.
- Богомильский МР. Аденоиды. *Вестник оториноларингологии*. 2013;78(3):61–64. Режим доступа: <https://www.mediasphera.ru/issues/vestnik-otorinolaringologii/2013/3/030042-46682013314>.
Bogomil'skiĭ MR. Adenoids. *Vestnik Oto-Rino-Laringologii*. 2013;78(3):61–64. (In Russ.) Available at: <https://www.mediasphera.ru/issues/vestnik-otorinolaringologii/2013/3/030042-46682013314>.
- Debertin AS, Tschernig T, Tönjes H, Kleemann WJ, Tröger HD, Pabst R. Nasal-associated lymphoid tissue (NALT): frequency and localization in young children. *Clin Exp Immunol*. 2003;134(3):503–507. <https://doi.org/10.1111/j.1365-2249.2003.02311.x>.
- Рязанцев СВ, Кириченко ИМ, Савлевич ЕЛ, Попадюк ВИ, Козлова НС, Чернолев АИ. Возрастные особенности течения острого и хронического риносинусита. *Вестник оториноларингологии*. 2024;89(1):64–72. Riazantsev SV, Kirichenko IM, Savlevich EL, Popadyuk VI, Kozlova NS, Chernolev AI. Acute and chronic rhinosinusitis age characteristics. *Vestnik Oto-Rino-Laringologii*. 2024;89(1):64–72. <https://doi.org/10.17116/otorino2024890164>.
- Лаберко ЕЛ, Талалаев АГ, Богомильский МР, Буллик АВ. Методика объективного изучения состояния мукоцилиарного клиренса у детей. *Вестник оториноларингологии*. 2015;80(2):40–44. <https://doi.org/10.17116/otorino201580240-44>.
Laberko EL, Talalaev AG, Bogomil'skiĭ MR, Bullikh AV. The method for the direct evaluation of the state of mucociliary clearance in the children. *Vestnik Oto-Rino-Laringologii*. 2015;80(2):40–44. (In Russ.) <https://doi.org/10.17116/otorino201580240-44>.
- Кириченко ИМ, Попадюк ВИ, Козлова НС. Синдром назальной обструкции после перенесенной новой коронавирусной инфекции, вызванной штаммом «омикрон» (клиническое наблюдение). *РМЖ*. 2022;(2):46–49. Режим доступа: https://www.rmj.ru/articles/otorinolaringologiya/Sindrom_nazalnoy_obstrukcii_posle_perenesennoy_novoy_koronavirusnoy_infekcii_vyzvannoy_shtammom_omikronklinicheskoe_nablyudenie/#ixzz8OELs8jbr.
Kirichenko IM, Popadyuk VI, Kozlova NS. Nasal obstruction syndrome after a new coronavirus infection caused by the omicron strain (clinical observation). *RMJ*. 2022;(2):46–49. (In Russ.) Available at: https://www.rmj.ru/articles/otorinolaringologiya/Sindrom_nazalnoy_obstrukcii_posle_perenesennoy_novoy_koronavirusnoy_infekcii_vyzvannoy_shtammom_omikronklinicheskoe_nablyudenie/#ixzz8OELs8jbr.
- Геппе НА, Малахов АБ (ред.). *Комплексный подход к лечению и профилактике острых респираторных инфекций у детей: практическое руководство для врачей*. М.; 2012. 47 с.
- Карнеева ОВ, Гуров АВ, Карпова ЕП, Тулунов ДА, Рязанцев СВ, Гарашенко ТИ и др. *Острый синусит: клинические рекомендации*. 2021. Режим доступа: <http://glav-otolar.ru/assets/images/docs/clinical-recommendations/2022/Острый%20синусит.pdf>
- Ramadan HH, Chaiban R, Makary C. Pediatric Rhinosinusitis. *Pediatr Clin North Am*. 2022;69(2):275–286. <https://doi.org/10.1016/j.pcl.2022.01.002>.
- Leo G, Incorvaia C, Cazzavillan A, Consonni D. May chronic rhinosinusitis in children be diagnosed by clinical symptoms? *Int J Pediatr Otorhinolaryngol*. 2015;79(6):825–828. <https://doi.org/10.1016/j.ijporl.2015.03.011>.
- Siddiqui Z, Tahiri M, Gupta A, Kin Nam RH, Rachmanidou A. The management of paediatric rhinosinusitis. *Int J Pediatr Otorhinolaryngol*. 2021;147:110786. <https://doi.org/10.1016/j.ijporl.2021.110786>.
- Баранов КК, Богомильский МР, Котова ЕН, Пихуровская АА, Протасов АА. Возрастные особенности нижнего носового хода по данным эндоскопии у детей. *Вестник оториноларингологии*. 2021;86(5):70–74. <https://doi.org/10.17116/otorino20218605170>.
Baranov KK, Bogomil'skiy MR, Kotova EN, Pihurrowskaya AA, Protasov AA. Age features of the lower nasal passage according to endoscopy in children. *Vestnik Oto-Rino-Laringologii*. 2021;86(5):70–74. (In Russ.) <https://doi.org/10.17116/otorino20218605170>.
- Purnell PR, Ramadan JH, Ramadan HH. Can Symptoms Differentiate Between Chronic Adenoiditis and Chronic Rhinosinusitis in Pediatric Patients. *Ear Nose Throat J*. 2019;98(5):279–282. <https://doi.org/10.17116/otorino20218605170.10.1177/0145561319840133>.
- Гарашенко ТИ, Кириченко ИМ. Синупетр в лечении острого синусита у детей на фоне вирусной инфекции. *Медицинский совет*. 2017;(1):8–114. <https://doi.org/10.21518/2079-701X-2017-1-108-114>.
Garashchenko TI, Kirichenko IM. Mucolytics in the treatment of acute and chronic diseases of the nose and paranasal sinuses and nonpurulent middle ear disease in children. *Meditsinskiy Sovet*. 2017;(1):8–114. (In Russ.) <https://doi.org/10.21518/2079-701X-2017-1-108-114>.

Вклад авторов:

Авторы внесли равный вклад на всех этапах работы и написания статьи.

Contribution of authors:

All authors contributed equally to this work and writing of the article at all stages.

Информация об авторах:

Кириченко Ирина Михайловна, д.м.н., профессор кафедры оториноларингологии Медицинского института, Российский университет дружбы народов имени Патриса Лумумбы; 117198, Россия, Москва, ул. Миклухо-Маклая, д. 6; главный оториноларинголог, Международный медицинский центр «Он клиник»; 121069, Россия, Москва, ул. Большая Молчановка, д. 32 стр. 1; loririna@yandex.ru

Попадюк Валентин Иванович, д.м.н., профессор, декан факультета непрерывного медицинского образования и заведующий кафедрой оториноларингологии Медицинского института, Российский университет дружбы народов имени Патриса Лумумбы; 117198, Россия, Москва, ул. Миклухо-Маклая, д. 6; lorval04@mail.ru

Козлова Наталья Сергеевна, ассистент кафедры оториноларингологии, Российский университет дружбы народов имени Патриса Лумумбы; 117198, Россия, Москва, ул. Миклухо-Маклая, д. 6; врач-оториноларинголог, Международный медицинский центр «Он клиник»; 121069, Россия, Москва, ул. Большая Молчановка, д. 32 стр. 1; matyushkina.natalia@yandex.ru

Чернолев Анна Ильинична, к.м.н., доцент кафедры оториноларингологии, Российский университет дружбы народов имени Патриса Лумумбы; 117198, Россия, Москва, ул. Миклухо-Маклая, д. 6; chernolev-ai@rudn.ru

Information about the authors:

Irina M. Kirichenko, Dr. Sci. (Med.), Department of Otorhinolaryngology of the Medical Institute, Peoples' Friendship University of Russia named after Patrice Lumumba; 6, Miklukho-Maklai St., Moscow, 117198, Russia; Head of the Department of Otorhinolaryngology, International Medical Center On Clinics; 32, Bldg. 1, Bolshaya Molchanovka St., Moscow, 121069, Russia; loririna@yandex.ru

Valentin I. Popadyuk, Dr. Sci. (Med.), Dean of the Faculty of Postgraduate Education and Head of the Department of Otorhinolaryngology of the Medical Institute, Peoples' Friendship University of Russia named after Patrice Lumumba; 6, Miklukho-Maklai St., Moscow, 117198, Russia; lorval04@mail.ru

Natalia S. Kozlova, Assistant of the Department of Otorhinolaryngology, Peoples' Friendship University of Russia named after Patrice Lumumba; 6, Miklukho-Maklai St., Moscow, 117198, Russia; Otorhinolaryngologist, International Medical Center On Clinics; 32, Bldg. 1, Bolshaya Molchanovka St., Moscow, 121069, Russia; matyushkina.natalia@yandex.ru

Anna I. Chernolev, Cand. Sci. (Med.), Associate Professor of the Department of Otorhinolaryngology, Peoples' Friendship University of Russia named after Patrice Lumumba; 6, Miklukho-Maklai St., Moscow, 117198, Russia; chernolev-ai@rudn.ru