
СРАВНЕНИЕ РЕПАРАТИВНЫХ ОСОБЕННОСТЕЙ ТЕСТИКУЛЯРНОЙ ТКАНИ У МОЛОДЫХ И ПОЛОВОЗРЕЛЫХ ЖИВОТНЫХ НА МОДЕЛИ ДВУСТОРОННЕГО АБДОМИНАЛЬНОГО КРИПТОРХИЗМА (экспериментальная работа)

И.Д. Кирпатовский, Д.Л. Титаров

Кафедра оперативной хирургии и клинической анатомии
Медицинский факультет
Российский университет дружбы народов
ул. Миклухо-Макляя, 8, Москва, Россия, 117198

В.А. Бычков, Э.К. Жамынчиев, Р. Бачу

Кафедра госпитальной хирургии с курсом детской хирургии
Российский университет дружбы народов
4-й Добрынинский пер., № 1, Морозовская ДГКБ, Москва, Россия, 11904

Д.А. Охоботов

Кафедра урологии и андрологии ФФМ
МГУ им. М.В. Ломоносова
ул. Лобачевского, д. 42, с. 1, Москва, Россия, 119415

Исследованы патоморфологические изменения в семенниках животных разных возрастных категорий с экспериментально смоделированным крипторхизмом, разделенных на 3 группы по времени фиксации семенников в брюшной полости на сроках 2, 3 и 4 недели. Изменения фиксировались в момент низведения семенников в мошонку, на 14 и 28-е сутки после низведения. Проведена оценка патоморфологических изменений и динамики репаративных возможностей тестикулярной ткани у животных различных возрастных категорий на разных этапах исследования. Экспериментальный крипторхизм приводит к выраженным дегенеративным изменениям в семенниках, вплоть до деструкции элементов тестикулярной ткани у животных обеих групп. При сравнении репаративных возможностей выяснилось, что у молодой группы животных потенциал восстановления тестикулярной ткани гораздо выше, чем у половозрелых животных.

Ключевые слова: крипторхизм, патогенез, эксперимент.

Общепризнано, что бесплодие в семьях составляет 10—20% от всех браков. Если ранее основной причиной бесплодного брака считалось нарушение репродуктивного здоровья женщины (до 90%), то изучение бездетных супружеских пар в последнее время показало, что в 40—60% случаев причиной отсутствия детей является бесплодие мужчин [1]. Одной из причин мужского бесплодия является крипторхизм — системное полиэтиологическое заболевание, одним из проявлений которого является неопущение яичек в мошонку. Задержка яичка в процессе опускания его во внутриутробном периоде из брюшной полости в мошонку относится к распространенным аномалиям полового развития [4]. Современная медицинская наука рассматривает крипторхизм не как изолированное заболевание, единственной проблемой которого является нарушение положения яичка. Напротив, у больного с неопущенным яичком диагностируется системное поражение желез внутренней секреции (гипоталамо-гипофизарно-гонадной системы, надпочечников, поджелудочной железы), дисплазия соединительной ткани, обусловленная как наследственными факторами, так и нарушениями внутриутробного развития [3].

Анализ литературных данных показал, что 21—23% больных крипторхизмом детей рождаются весом меньше 2500 г, в то время как частота крипторхизма у де-

тей с массой тела выше 2500 г встречается всего в 3—4% случаев. Ретроспективные клинические исследования, проведенные в Европе, свидетельствуют о тенденции к увеличению числа детей с крипторхизмом. Так, среди детей, рожденных весом меньше 2500 г за период с 1950 г по 1990 г, отмечено увеличение числа больших крипторхизмом с 1,8% до 8,4% [5].

Патофизиологические аспекты основных осложнений крипторхизма к настоящему времени остаются не выясненными, однако в качестве двух патогенетических факторов, определяющих развитие бесплодия и других осложнений крипторхизма, обсуждается первичное (дисгенезия) и вторичное (температурное) повреждение яичек [2].

Цель исследования: произвести оценку степени патологических процессов в семенниках у животных разных возрастных групп, полученных при искусственно смоделированном крипторхизме.

Материал и методы. Работа выполнена на 60 самцах 2 групп беспородных крыс, молодых и половозрелых. Первая группа — 30 животных в возрасте 20 дней, вторая группа — 30 животных в возрасте 60 дней. Методика формирования модели крипторхизма состояла в извлечении семенников из мошонки, перемещении их в брюшную полость и фиксации к париетальной брюшине на сроки 14, 21, 28 дней. Вторым этапом экспериментального исследования было устранение крипторхизма путем низведения семенников из брюшной полости в мошонку с последующим морфологическим изучением ткани семенника спустя 14, 21, 28 дней соответственно. Критериями оценки степени дегенеративных процессов в паренхиме обеих гонад являлся гистологический контроль тестикулярной ткани. Изучение микропрепаратов, окрашенных гематоксилином-эозином, проводили с помощью микроскопа Olympus BH-2. Работа проводилась с соблюдением этических норм работы с животными и разрешением этического комитета РУДН.

Результаты и обсуждение. При морфологическом изучении микропрепаратов семенников животных в обеих группах с моделированным 14-дневным абдоминальным крипторхизмом отмечалась схожая картина: большинство семявыносящих канальцев выглядели активными, сперматогенез сохранен до стадии сперматозоидов (рис. 1А). В некоторых канальцах наблюдается снижение количества сперматогенного эпителия с сохранением сперматогенеза до стадий сперматоцитов и сперматид и отсутствием зрелых форм клеток. Других значительных микроскопических изменений не отмечено. При морфологической оценке семенников животных, перенесших воздействие 21-дневного абдоминального крипторхизма, отмечено, что семенные канальцы немного уменьшены в размере, выстланы нормальным сперматогенным эпителием, но количество его снижено практически во всех канальцах. В большинстве канальцев сперматогенез сохранен только до стадий сперматоцитов и сперматид, и только в отдельных канальцах можно наблюдать признаки нормального сперматогенеза с образованием сперматозоидов. Наблюдается умеренный интерстициальный фиброз (рис. 1Б). У животных, подвергнутых 28-дневному абдоминальному крипторхизму, семявыносящие канальцы резко уменьшены в диаметре и практически все выстланы только вакуолизированными клетками Сертоли. Сперматогенный эпителий полностью отсутствует, отмечается выраженный интерстициальный фиброз (рис. 1В).

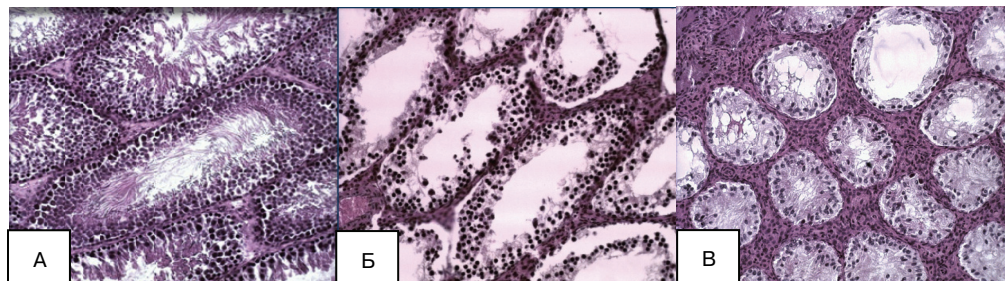


Рис. 1. Степень морфологических изменений тканей крипторхированного семенника в обеих группах животных на момент низведения в мошонку:

А. Гистологическая картина ткани крипторхированного семенника. Срок нахождения в брюшной полости 2 недели. Окраска гематоксилин-эозин. Увеличение 1×200. Б. Гистологическая картина ткани крипторхированного семенника. Срок нахождения в брюшной полости 3 недели. Окраска гематоксилин-эозин. Увеличение 1×200. В. Гистологическая картина ткани крипторхированного семенника. Срок нахождения в брюшной полости 4 недели. Окраска гематоксилин-эозин. Увеличение 1×200

Для выяснения обратимости патологических процессов оценивалась динамика репаративных возможностей тестикулярной ткани после устранения смоделированного абдоминального крипторхизма у животных как первой, так и второй группы. В первой группе животных (возраст 20 дней) на 14-е сутки после устранения *двухнедельного* абдоминального крипторхизма определялись семявыносящие канальцы, выстланные относительно нормальными клетками, но количество их было снижено. Сперматогенез сохранен до стадии сперматозоидов почти во всех канальцах. На 28-е сутки большинство семявыносящих канальцев выглядели активными (рис. 2А). В группе животных на 14-е сутки после устранения *трехнедельного* абдоминального крипторхизма отмечалось, что семявыносящие протоки семенников сморщены и содержат мало клеток. Сперматогенный эпителий в большинстве случаев отсутствует, сперматогенез сохранен только до стадий сперматоцитов и сперматид (рис. 2Б). При изучении гистологической картины ткани семенников на 14-е сутки после устранения *четырёхнедельного* абдоминального крипторхизма наблюдалась следующая картина: семявыносящие канальцы атрофированы и выстланы вакуолизированными клетками Сертоли, без признаков сперматогонии. Отмечался выраженный интерстициальный фиброз. На 28-е сутки после низведения яичек положительной динамики не наблюдали, гистологическая картина показывала атрофию семенника (рис. 2В).

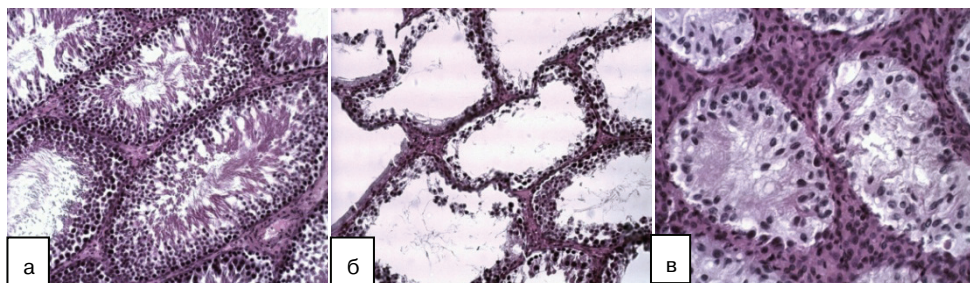


Рис. 2. Динамика морфологических изменений в тканях крипторхированного семенника в группе животных в возрасте 20 дней:

А. Гистологическая картина ткани крипторхированного семенника на 28-е сутки после низведения в мошонку *2-недельного* крипторхизма. Окраска гематоксилин-эозин. Увеличение 1×200. Б. Гистологическая картина ткани крипторхированного семенника на 28-е сутки после низведения в мошонку *3-недельного* крипторхизма. Окраска гематоксилин-эозин. Увеличение 1×200. В. Гистологическая картина ткани крипторхированного семенника на 28-е сутки после низведения в мошонку *4-недельного* крипторхизма. Окраска гематоксилин-эозин. Увеличение 1×400

Во второй группе животных (возраст 60 дней) с *двухнедельным* абдоминальным крипторхизмом при гистологическом исследовании семенников на 14-е сутки после низведения в мошонку отмечалось частичное восстановление сперматогенеза, в большинстве канальцев — до уровня сперматогоний, а в некоторых канальцах — до сперматоцитов 1 порядка.

К 28-м суткам определялись признаки восстановления сперматогенеза практически во всех канальцах (рис. 3А). При гистологическом исследовании микропрепаратов на 14-е сутки после устранения *трехнедельного* (рис. 3Б) и *четырёхнедельного* (рис. 3В) абдоминального крипторхизма отмечалась примерно одинаковая гистологическая картина: сперматогенный эпителий все также присутствует только в очень небольшом количестве канальцев, количество его снижено, сперматогенез значительно угнетен и практически полностью отсутствуют сперматозоиды. При гистологическом контроле на 28-е сутки после устранения абдоминального крипторхизма положительной динамики не обнаружено, гистологическая картина показывала выраженную атрофию семенников.

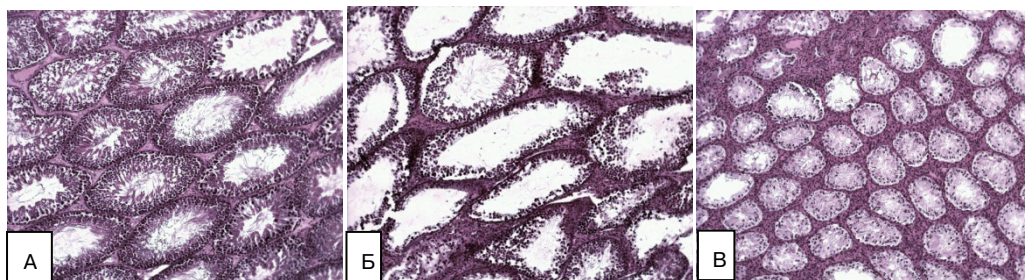


Рис. 3. Динамика морфологических изменений в тканях крипторхированного семенника в группе животных в возрасте 60 дней:

А. Гистологическая картина ткани крипторхированного семенника на 28-е сутки после низведения в мошонку *2-недельного* крипторхизма. Окраска гематоксилин-эозин. Увеличение 1×100. Б. Гистологическая картина ткани крипторхированного семенника на 28-е сутки после низведения в мошонку *3-недельного* крипторхизма. Окраска гематоксилин-эозин. Увеличение 1×200. В. Гистологическая картина ткани крипторхированного семенника на 28-е сутки после низведения в мошонку *4-недельного* крипторхизма. Окраска гематоксилин-эозин. Увеличение 1×100

Выводы. Проведенные экспериментальные исследования продемонстрировали, что тестикулярная ткань после устранения *двухнедельного* абдоминального крипторхизма в первой группе животных восстанавливается в течении 28 дней после низведения семенников в мошонку. Во второй группе животных восстановление было частичным, а морфологическая картина дает основание предположить гипофункцию семенников. Можно провести параллель обратимости и динамики репаративных процессов между двумя группами животных, а также проследить зависимость восстановления ткани семенника от сроков пребывания в брюшной полости. У животных первой группы с *трехнедельным* абдоминальным крипторхизмом в динамике наблюдалось относительное восстановление гистологической картины, что у животных второй группы не отмечалось. При *четырёхнедельном* абдоминальном крипторхизме гистологическая картина показывает полную атрофию тканей семенника в обеих группах животных.

Заключение. Таким образом, в результате проведенных исследований установлено, что у животных первой группы (возраст 20 дней) достигалась лучшее восстановление ткани семенников, нежели чем у второй (возраст 60 дней), на всех этапах эксперимента. Это свидетельствует о лучших репаративных возможностях неполовозрелой ткани. Полученные данные дают основания рекомендовать проведение возможно максимально ранних оперативных вмешательств у детей с крипторхизмом в клинике для ускорения репаративных процессов в яичках и профилактики осложнений крипторхизма.

ЛИТЕРАТУРА

- [1] Данилова Т.И., Тихомирова В.Ю., Мельникова Е.А., Хлудеев В.Н. Крипторхизм и современный подход к профилактике мужского бесплодия // Тихоокеанский медицинский журнал. — 2006. — № 4. — С. 59—60.
- [2] Латышев О.Ю. Крипторхизм: исходы и их профилактика. — М., 2008.
- [3] Окулов А.Б., Мираков К.К., Курило Л.Ф. и др. Диагностика и лечение крипторхизма у детей. — М.: МГМСУ, 2005.
- [4] Петрушин А.В. Комплексное лечение крипторхизма у детей. — М.: РГМУ, 2008.
- [5] Virtanen H.E., Toppari J. Epidemiology and pathogenesis of cryptorchidism // Human Reproduction Update. — 2008. — Vol. 14. — No.1. — P. 49—58.

COMPARATIVE STUDY OF TESTICULAR TISSUE REPARATIVE PECULIARITIES ON THE MODEL OF BILATERAL ABDOMINAL CRYPTORCHISM IN YOUNG AND MATURE ANIMALS

I.D. Kirpatovskiy, D.L. Titarov

Department of operative surgery with the course of clinical anatomy
Peoples' Friendship University of Russia
Miklukho-Maklaya str., 8, Moscow, Russia, 117198

V.A. Bychkov, E.K. Zhamynchiev, M.R. Bachoo

Department of Hospital surgery with the course of pediatric surgery
Peoples' Friendship University of Russia
4-th Dobryninsky lane; Moscow, Russia, 11904

D.A. Okhobotov

Department of urology and andrology FFM
MSU n.a. M.V. Lomonosov
Lobachevskiy str., 42/1, Moscow, Russia, 119415

Pathomorphological changes in the testes of the animal of different age groups with experimentally modeled cryptorchism are investigated. All animals were divided into 3 groups according to the time of fixation of testes in the abdominal cavity (for 2, 3 and 4 weeks). Alterations were fixed at the moment of the bringing down of testes into the scrotum, on the 14th and the 28th days with the consequent estimation of pathomorphological changes and dynamics of reparative potential of testicular tissue. Revealed that experimental cryptorchism leads to the significant degenerate changes in the testes, up to destruction of testicular tissue elements in animals both groups. Comparative analysis of reparative possibilities showed that in the young animals the recovery potential of testicular tissue is much higher than in mature animals.

Key words: cryptorchism, pathogenesis, experiment.