

# БОЛЕЗНИ ХИРУРГИЧЕСКОГО ПРОФИЛЯ

## ПРОЯВЛЕНИЕ ГЛАЗНОГО ИШЕМИЧЕСКОГО СИНДРОМА У БОЛЬНЫХ С АТЕРОСКЛЕРОТИЧЕСКИМ СТЕНОЗОМ ЭКСТРАКРАНИАЛЬНЫХ ОТДЕЛОВ СОННЫХ АРТЕРИЙ

**М.А. Фролов, К. Алькам**

Кафедра глазных болезней  
Российский университет дружбы народов  
*ул. Миклухо-Маклая, 8, Москва, Россия, 117198*

В статье представлены результаты исследования 97 пациентов со стенотическим поражением экстракраниального отдела сонных артерий, которые находились на лечении в отделении хирургии сосудов № 2 НУЗ ЦКБ № 2 им. Н.А. Семашко ОАО «РЖД». Всем больным были проведены лабораторно-инструментальные обследования, консультации специалистов (невролог, офтальмолог, терапевт). Данный комплекс обследований позволил выявить у 19,6% пациентов различные признаки острого и первично-хронического типов глазного ишемического синдрома (ГИС). Кроме того, была определена частота ишемических неврологических событий у больных с разными типами ГИС. Оба типа глазного ишемического синдрома (как острый, так и первично-хронический) преобладают у пациентов с 3-й и 4-й степенями сосудисто-мозговой недостаточности (наличие транзиторной ишемической атаки или острого нарушения мозгового кровообращения в анамнезе), т.е. у симптомных пациентов. Относительный риск развития острого нарушения мозгового кровообращения у пациентов с острым течением ГИС более чем в два раза выше, чем у пациентов с первично-хроническим типом течения.

**Ключевые слова:** атеросклеротический стеноз сонных артерий, глазной ишемический синдром, сосудисто-мозговая недостаточность.

Офтальмологические проявления нередко являются первыми клиническими признаками сосудистых заболеваний организма. Патология сонных артерий в 15—46% случаев является причиной острых и хронических нарушений кровообращения в сосудах глаза, объединенных в термин «глазной ишемический синдром» (ГИС).

Глазной ишемический синдром — это совокупность симптомов, возникающих при поражении сонных и глазничной артерии единого генеза в сочетании с ишемией оболочек глазного яблока [1]. Глазной ишемический синдром вызывается нарушением внутриглазного кровообращения в результате ограничения или прекращения притока артериальной крови в глаз при сохранении нормального оттока венозной крови. В результате нарушения кровоснабжения оболочек глаза происходит развитие местной ишемии и гипоксии [2].

Выделяют два типа течения глазного ишемического синдрома (ГИС).

I. Острый тип течения ГИС, который зависит от обструкции сонных артерий гетерогенной атеросклеротической бляшкой с ипсилатеральной стороны, вызывающей резкое, острое снижение кровотока в сосудах глазного яблока.

Клинические формы острого типа течения ГИС: amaurosis fugax (AF) или переходящая монокулярная слепота; острая ишемическая нейрооптикопатия; окклюзия центральной артерии сетчатки и ее ветвей; синдром Амалрика; ишемическая окулопатия.

II. Первично-хронический тип течения ГИС, обусловленный прогрессирующим стенозом сонных артерий и сосудов глаза. Клинические формы первично-хронического типа течения ГИС: хроническая ишемическая нейрооптикопатия; хроническая ишемическая ретинопатия; открытоугольная глаукома с выраженными ишемическими изменениями в переднем сегменте глаза.

Причиной развития ГИС в 70% случаев является атеросклероз.

Многие авторы указывают, что ГИС является локальным проявлением общей сосудистой патологии с преимущественным поражением внутренней сонной артерии [3—5].

ГИС обычно поражает как задний, так и передний отделы глаза и в 80% случаев является односторонним процессом. Происходит постепенное снижение зрения в течение нескольких недель или месяцев, возможны случаи внезапной потери зрения. Изменения в переднем отделе глаза могут быть в виде диффузной эписклеральной инъекции, отека роговицы, атрофии радужки, отсутствия реакции зрачка на свет, рубцеоза радужки. Характерна офтальмоскопическая картина в виде расширения вен, извитости сосудов, сужения артерий, точечных кровоизлияний, ватобразных очагов. Возможно развитие пролиферативной ретинопатии с неоваскуляризацией на диске зрительного нерва и сетчатки.

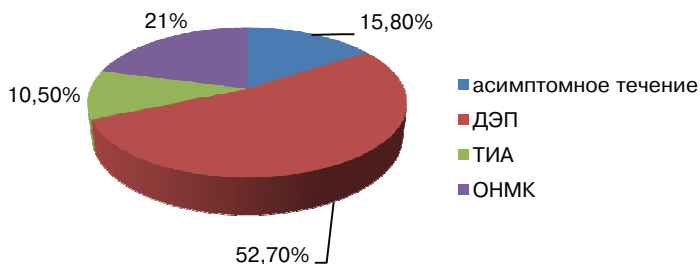
При атеросклерозе сонных артерий наряду с ишемией органа зрения имеет место и нарушение кровоснабжения головного мозга. Происходит взаимосвязанное поражение двух систем — церебральной и зрительной.

Поэтому прогностически важным является выявление у пациентов с разными типами ГИС различных степеней сосудисто-мозговой недостаточности: дисциркуляторная энцефалопатия (асимптомные пациенты), транзиторные ишемические атаки, ОНМК (симптомные пациенты) (табл. 1).

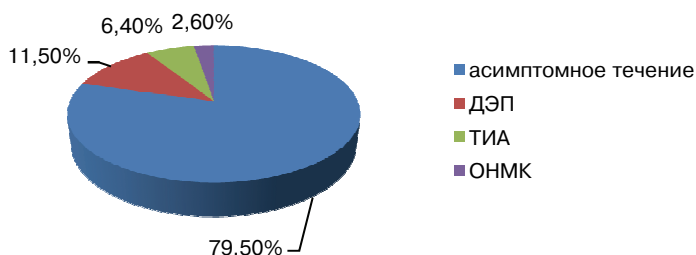
Таблица 1

**Характеристика пациентов по степени сосудисто-мозговой недостаточности**

Степень сосудисто-мозговой недостаточности по классификации А.В. Покровского	Пациенты с ГИС	Пациенты без ГИС
Асимптомное течение	3 (15,8%)	62 (79,5%)
ДЭП (дисциркуляторная энцефалопатия)	10 (52,7%)	9 (11,5%)
ТИА (транзиторная ишемическая атака)	2 (10,5%)	5 (6,4%)
ОНМК (острое нарушение мозгового кровообращения)	4 (21%)	2 (2,6%)
Всего	19 (100%)	78 (100%)



**Диаграмма 1.** Частота различных степеней сосудисто-мозговой недостаточности у пациентов с ГИС



**Диаграмма 2.** Частота различных степеней сосудисто-мозговой недостаточности у пациентов без ГИС

**Цель исследования.** Оценка распространенности и определение структуры ГИС среди пациентов со стенотическими поражениями экстракраниальных отделов сонных артерий; взаимосвязь разных типов ГИС и степеней сосудисто-мозговой недостаточности.

**Материалы и методы.** В отделении хирургии сосудов № 2 НУЗ ЦКБ № 2 им. Н.А.Семашко ОАО «РЖД» было обследовано 97 пациентов, находившихся на лечении, со стенотическим поражением экстракраниального отдела сонных артерий; 48 пациентов с незначимыми стенозами (симптомные стенозы < 50%, асимптомные стенозы менее 60%) и 3 пациента, отказавшиеся от оперативного лечения, получали консервативное лечение.

В ходе лечения 46 пациентам была выполнена реваскуляризация каротидного бассейна. Симптомность поражения являлась одним из основных критериев при установлении показаний к операции, а критерием симптомности, в свою очередь, является наличие транзиторной ишемической атаки (ТИА) или острого нарушения мозгового кровообращения в анамнезе.

Средний возраст оперированных пациентов составил  $67,8 \pm 13,84$  лет, не оперированных —  $64,7 \pm 12,2$  лет. Преобладали мужчины — 81,67% и 76,79% соответственно.

У пациентов была определена частота ишемических неврологических событий.

У большинства пациентов отмечались 2—3 сопутствующих заболевания, преобладали ИБС (I—II ФК), артериальная гипертензия (I—II стадии), ХОБЛ, язвенная болезнь двенадцатиперстной кишки.

Всем пациентам были проведены лабораторно-инструментальные обследования, а также консультации специалистов (невролог, офтальмолог, терапевт). Офтальмологическое обследование включало в себя визометрию, компьютерную периметрию, биомикроскопию, прямую и обратную офтальмоскопию, осмотр глазного дна с помощью бинокулярного офтальмоскопа и линзы Гольдмана, тонометрию, тонографию.

В 100% случаев причиной стеноза сонных артерий был атеросклероз. Пациентов с неспецифическим аортоартериитом, изолированной патологической извитостью, аневризмами сонных артерий, фибромускулярной дисплазией, гипоплазией, постлучевыми стенозами, а также экстравазальной компрессией не было. Пациенты с окклюзией ВСА в исследование не включались.

Локализация, степень стеноза, поражение контрлатеральной ВСА определялись при УЗДС. Исследование проводилось на цифровых ультразвуковых системах HDI5000 (Philips, Голландия) и iE33 (Philips, Голландия), линейными мультисекторными датчиками, работающими в диапазоне 7,5—12 МГц.

Все пациенты с каротидными стенозами независимо от планируемой или непланируемой реваскуляризации каротидного бассейна получали оптимальную консервативную терапию, которая включала в себя препараты с антиагрегантным и гиполипидемическим действием, а также корректирующие факторы риска и улучшающие метаболизм. Всем больным назначался курс внутривенных инфузий актовегина 10% 250 мл №10.

При нормально распределенных переменных оценка достоверности различий между выборками осуществлялась с помощью *t*-критерия Стьюдента.

**Результаты исследования.** По результатам офтальмологического обследования признаки ГИС были выявлены у 19 (19,6%) пациентов: у 4 (21%) пациентов был определен острый тип ГИС, проявляющийся амаврозом Фугакса, острой ишемической нейрооптикопатией (рис. 1), окклюзией центральной артерии сетчатки (рис. 2); у 15 (79%) пациентов — первично-хронический тип ГИС, проявляющийся хронической ишемической нейрооптикопатией, хронической ишемической ретинопатией, открытоугольной глаукомой с ишемией переднего отрезка (табл. 2). Причем и острый, и первично-хронический тип ГИС преобладал у симптомных пациентов — 75% и 60% соответственно.

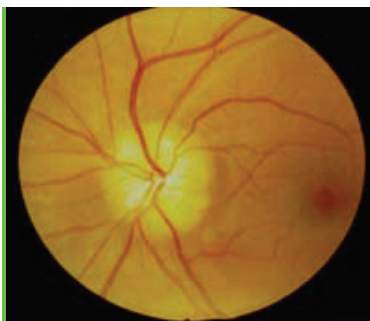

Рис. 1. Острая ишемическая нейрооптикопатия

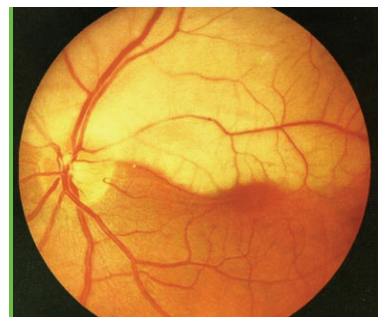


Рис. 2. Окклюзия верхневисочной ветви центральной артерии сетчатки

Таблица 2

**Структура заболеваемости глазным ишемическим синдромом**  
(% — доля от общего числа пациентов)

ГИС	Клинические проявления	Симптомные пациенты	Асимптомные пациенты	Всего
Острый тип	Амавроз Фугакса	1 (25%)	0	4 (100%)
	Острая ишемическая нейрооптикопатия	1 (25%)	1 (25%)	
	Окклюзия ЦАС и ее ветвей	1 (25%)	0	
Первично-хронический тип	Хроническая ишемическая нейрооптикопатия	3 (20%)	1 (6,7%)	15 (100%)
	Хроническая ишемическая ретинопатия	5 (33,3%)	4 (26,7%)	
	Открытоугольная глаукома с ишемией переднего сегмента	1 (6,7%)	1 (6,7%)	

Отдельно был рассчитан относительный риск развития ОНМК у пациентов в течение года в зависимости от наличия того или иного типа ГИС (табл. 3).

Таблица 3

**Относительный риск развития острых нарушений мозгового кровообращения**

Группа пациентов	Фактор	ОР	95% ДИ
Все пациенты	ГИС	20,5	2,5—165,57
	Острый тип	39	4,4—345
	Первично-хронический тип	15,6	1,73—140,048

Наличие острого типа ГИС более чем в два раза увеличивает риск развития ОНМК по сравнению с первично-хроническим типом.

**Выводы.**

1. Признаки глазного ишемического синдрома выявляются у 19,6% пациентов со стенозирующим поражением экстракраниальных отделов сонных артерий.

2. Оба типа глазного ишемического синдрома (как острый, так и первично-хронический) преобладают у пациентов с транзиторными ишемическими атаками и острым нарушением мозгового кровообращения в анамнезе, т.е. у симптомных пациентов.

3. Наличие ГИС достоверно увеличивает риск развития ОНМК.

Таким образом, глазной ишемический синдром может рассматриваться как маркер больных с высоким риском развития ишемических неврологических событий.

Комплексное обследование церебральной и зрительной систем, выявление сочетаний различных типов ГИС и степеней сосудисто-мозговой недостаточности позволит своевременно принять необходимые меры по предотвращению развития наиболее тяжелых форм цереброокулоvascularной патологии.

**ЛИТЕРАТУРА**

- [1] Киселева Т.Н., Тарасова Л.Н., Фокин А.А. Глазной ишемический синдром. — М.: Медицина, 2003.
- [2] Куклин А.В., Фомичева И.И., Киселева Т.Н. Глазной ишемический синдром у больных со стенозами сонных артерий // *Анналы хирургии*. — 2007. — № 1. — С. 9—11.

- [3] *Егоров Е.А., Астахов Ю.С., Ставицкая Т.В.* Офтальмофармакология // Руководство для врачей. 2-е изд., исправленное. — М.: Гэотар-Медиа, 2005. — С. 119—123.
- [4] *Исупов А.В.* Состояние и регуляция гемодинамики, медленных колебаний гемодинамики больных с дисциркуляторной энцефалопатией и при ее сочетаниях с иной сердечно-сосудистой патологией: Автореф. дисс. ... канд. мед. наук. — М., 2005. — С. 13—15.
- [5] *Краснов М.М., Кузнецова И.И.* Ультразвуковая доплерография в диагностике сосудистых заболеваний глаза // Вестник офтальмологии. — 1981. — № 1. — С. 26—21.

## REFERENCES

- [1] *Kiseleva T.N., Tarasova L.N., Fokin A.A.* Ocular ischemic syndrome. — M.: Medicine, 2003.
- [2] *Kuklin A.V., Fomicheva I.I., Kiseleva T.N.* Ocular ischemic syndrome in patients with carotid stenosis // *Annals of Surgery*. — 2007. — № 1. — P. 9—11.
- [3] *Egorov E.A., Astakhov Yu.S., Stavitskaya T.V.* Oftalmofarmacology // *Guide for Physicians*. 2<sup>nd</sup> revised edition. — M.: GEOTAR Media, 2005. — P. 119—123.
- [4] *Isupov A.V.* The state and the regulation of hemodynamics, slow oscillations of dyscirculatory hemodynamics in patients with encephalopathy and its combinations with other cardiovascular disease: PhD Thesis. — M., 2005. — P. 13—15.
- [5] *Krasnov M.M., Kuznetsova I.I.* Doppler ultrasonography in the diagnosis of vascular diseases of the eye // *Journal of Ophthalmology*. — 1981. — № 1. — P. 26—21.

## THE MANIFESTATION OF OCULAR ISCHEMIC SYNDROME IN PATIENTS WITH ATHEROSCLEROTIC STENOSIS OF THE EXTRACRANIAL PARTS OF CAROTID ARTERIES

**M.A. Frolov, K. Alkam**

Department of eye diseases  
Peoples Friendship University of Russia  
*Miklukho-Maklai str., 8, Moscow, Russia, 117198*

In the article the results of examination of the 97 patients with stenotic lesions of extracranial parts of carotid arteries, treated at the Vascular Surgery Department № 2, Semashko Central Clinical Hospital № 2 of the JSC “Russian Railways” are presented. During this research all necessary laboratory and instrumental examinations and consultations of specialists (neurologist, ophthalmologist, internist) were conducted. This complex of examinations let us to reveal in 19.6% of patients different symptoms of acute and primary-chronic types of ocular ischemic syndrome (OIS). The frequency of ischemic neurological events in patients with different types of OIS was determined. Both types of OIS (both acute and primary chronic) predominate in patients with 3 or 4 degree of cerebrovascular insufficiency (presence of transient ischemic attack or acute cerebrovascular accident in anamnesis). The relative risk of acute ischemic attacks in patients with acute course of OIS is more than two times higher than in patients with primary chronic type of disease.

**Key words:** atherosclerotic stenosis of the carotid arteries, ocular ischemic syndrome, cerebrovascular insufficiency.