



DOI: 10.22363/2313-0245-2017-21-2-234-245

ОЦЕНКА ЭФФЕКТИВНОСТИ РЕНТГЕНЭНДОВАСКУЛЯРНОГО ЛЕЧЕНИЯ БОЛЬНЫХ ОБЛИТЕРИРУЮЩИМ АТЕРОСКЛЕРОЗОМ АРТЕРИЙ НИЖНИХ КОНЕЧНОСТЕЙ С ПРОТЯЖЕННЫМИ ОККЛЮЗИЯМИ ПОВЕРХНОСТНОЙ БЕДРЕННОЙ АРТЕРИИ

Р.С. Голощанов-Аксенов^{1,2}, З.Х. Шугушев^{2,3}, Д.В. Матвеев¹,
Д.А. Максимкин^{2,3}, К.Ю. Лакунин¹

¹ГАУЗ МО «Центральная городская клиническая больница г. Реутов»,
г. Реутов, Московская область, Россия

²ФГАОУ ВО «Российский университет дружбы народов», Москва, Россия

³Центральная клиническая больница № 2 им. Н.А. Семашко ОАО «РЖД»

В статье представлены 2-летние результаты рентгенэндоваскулярного лечения 68 больных облитерирующим атеросклерозом артерий нижних конечностей, хронической ишемией нижних конечностей 2б—4 ст., с поражением сосудов типа D по классификации TASC II, характеризующимся протяженной, более 20 см, окклюзией поверхностной бедренной артерии, с вовлечением подколенной артерии и/или артерий голени. Обоснованием для выполнения рентгенэндоваскулярной реканализации и стентирования протяженных окклюдированных поражений артерий инфраингвинального сегмента в нашем исследовании стали результаты анализа литературных данных по лечению больных с окклюзиями бедренно-подколенного/тибиального сегмента, а именно развитие послеоперационных осложнений после бедренно-подколенного шунтирования, таких как лимфоррея, первичный тромбоз шунта, кровотечения, острая почечная недостаточность и инфицирование протеза; окклюзия бедренно-подколенных шунтов в течение 2 лет после операции, достигающая 60%, необходимость выполнения повторных операций у 45% больных; длительная послеоперационная реабилитация, и соответственно низкое качество больных. Анализ собственных результатов лечения свидетельствовал об эффективности и безопасности рентгенэндоваскулярного метода. Реканализацию, ангиопластику и стентирование артерий бедра и голени успешно выполнили всем пациентам. Первичная проходимость стентированного сегмента в течение первого года наблюдения составила 74,7%, в течение 2 лет — 72%. Вторичная проходимость к концу 2-го года наблюдения после выполнения баллонной ангиопластики у больных с развившимся рестенозом стентированного сегмента составила 100%. Фатальное осложнение в виде забрюшинного кровотечения развилось у 1 пациента. Общая частота осложнений составила 6%. Средняя длительность госпитализации больных составила 3 суток.

Ключевые слова: протяженная окклюзия, поверхностная бедренная артерия, стентирование

Контактное лицо: Голощанов-Аксенов Роман Сергеевич, кандидат медицинских наук, доцент кафедры сердечно-сосудистой хирургии ФГАОУ ВО «Российский университет дружбы народов», заведующий отделением рентгенохирургических методов диагностики и лечения ГАУЗ МО «ЦГКБ г. Реутов», +7 (925) 377-93-29, E-mail: mzm0-endovascular@mail.ru

АКТУАЛЬНОСТЬ

Выбор идеальной стратегии хирургической реваскуляризации нижних конечностей у больных хронической ишемией нижних конечностей с протяженными окклюдированными поражениями артерий инфраингвинального сегмента является

актуальной проблемой сосудистой хирургии. Несмотря на то, что эндартерэктомия является первой эффективной из описанных в литературе хирургических операций при лечении стенозирующих и окклюдующих поражениях артерий бедренно-подколенного сегмента, а аутовенозное шунтирование остается приоритетной операцией при протяженных окклюзиях поверхностной бедренной артерии, поиск и применение оптимальной лечебной тактики у больных с поражениями типа D по классификации TASC II остается открытым [1—7]. Это связано с рядом причин:

— частота диагностированных окклюзий бедренно-подколенного сегмента в структуре облитерирующих заболеваний артерий нижних конечностей составляет более 60% [1];

— согласно рекомендациям Трансатлантического межобщественного согласительного документа по ведению пациентов с заболеванием периферических артерий 2007 г. (TASC II) хронические окклюзии поверхностной бедренной артерии более 20 см, с вовлечением подколенной артерии, а также окклюзия подколенной артерии и проксимального сегмента трифуркации подколенной артерии подлежат преимущественно хирургическому лечению [2, 3];

— у 20—25% пациентов большая подкожная вена непригодна в качестве шунта вследствие рассыпного типа строения, недостаточного диаметра или флебосклероза [8];

— у больных, перенесших аутовенозное аортокоронарное шунтирование, большие подкожные вены могут отсутствовать;

— сосудистые хирурги часто выполняют бедренно-подколенное шунтирование искусственными протезами вследствие отсутствия большой подкожной вены или сохранения ее для возможного в перспективе аутовенозного коронарного шунтирования. Отдаленные результаты аллопротезирования бедренно-подколенного сегмента по данным литературы неблагоприятные [1, 9];

— частота окклюзий бедренно-подколенных шунтов через 2 года операции достигает 60%, что требует повторных операций [10];

— частота повторных реконструктивных операций на сосудах нижних конечностей после бедренно-подколенного шунтирования составляет 15—45% [1, 11];

— повторные операции повышают риски хирургических и анестезиологических осложнений;

— бедренно-подколенное шунтирование сопровождается высокой частотой осложнений, что отрицательно влияет на качество жизни пациентов — лимфоррея наблюдается почти у половины больных после операции, первичный тромбоз бедренно-подколенного шунта и артерий достигает 30%, кровотечения возникают у 3% больных, острая почечная недостаточность — у 8%, инфицирование протеза в 2,5% случаев [1];

— рентгенэндоваскулярные баллонная ангиопластика и стентирование бедренно-подколенного сегмента при поражениях C и D по классификации TASC II, являясь операциями выбора у людей старческого возраста и с тяжелыми сопутствующими заболеваниями, сопровождаются высокой частотой развития рестеноза, который диагностируют у 40—50% больных [12, 13];

— в арсенале рентгенэндоваскулярных специалистов появились новые гидрофильные проводники, самораскрывающиеся нитиноловые стенты, стенты с ле-

карственным антипролиферативным покрытием для стентирования бедренно-подколенного сегмента, позволяющие достичь 1-летней первичной проходимости при стентировании протяженных поражений поверхностных бедренных артерий в 82% случаев [14, 15];

— удовлетворительные результаты получены при стентировании поражений поверхностной бедренной артерии типа D по классификации TASC II стентами — графтами. Частота развития рестеноза через 12 месяцев после стентирования описана в 26,5% [16];

— в настоящее время нет рандомизированных исследований с высоким классом и уровнем доказательности, регламентирующих выбор хирургического или рентгенэндоваскулярного метода лечения протяженных окклюзирующих заболеваний артерий бедра и голени.

В апреле 2017 г. группа ученых (Cochrane Vascular Group searched its trials register and the Cochrane Central Register of Controlled Trials) опубликовала результаты анализа 11 исследований (1486 пациентов) с целью сравнения результатов шунтирующих и рентгенэндоваскулярных операций у больных с хронической ишемией нижних конечностей, которые свидетельствовали о том, что шунтирующие операции по сравнению рентгенэндоваскулярными характеризуются большей частотой непосредственного технического успеха, но в то же время и большей частотой интраоперационных осложнений и более длительным пребыванием больных в стационаре. Показатель первичной 1-летней проходимости протезов также лучше в группе больных, которым выполнили шунтирование. Частота госпитальной летальности в группах не отличалась. Это предварительные выводы, не являющиеся категоричными вследствие малого количества наблюдений, однако эндоваскулярное лечение может быть рекомендовано пациентам с тяжелой сопутствующей патологией [17]. Хирургические операции шунтирования артерий нижних конечностей являются травматичными и сопровождаются высокой частотой неблагоприятных событий и увеличением госпитальной летальности, особенно в группе пожилых пациентов [18—20].

В данной статье мы представляем 2-летние результаты рентгенэндоваскулярного лечения больных облитерирующим атеросклерозом артерий нижних конечностей с поражением сосудов инфраингвинального сегмента типа D по классификации TASC II, характеризующимся протяженной, более 20 см, окклюзией поверхностной артерии, с вовлечением подколенной артерии и/или артерий голени.

МАТЕРИАЛ И МЕТОДЫ

В исследование были включены 68 пациентов с тотальными окклюзиями поверхностной бедренной артерии (ПБА), с вовлечением подколенной артерии (ПКА) и окклюзионно-стенозическими поражениями магистральных артерий голени. Возраст пациентов составил $67 \pm 6,4$ лет. Наблюдаемые были преимущественно мужчины ($n = 65$).

Всех пациентов разделили на 2 группы по анатомическому критерию распространенности атеросклеротического поражения артерий нижних конечностей.

В группу I вошли пациенты с протяженной окклюзией ПБА с вовлечением проксимального сегмента ПкА ($n = 38$), в группу II — пациенты с окклюзионно-стенотическим поражением подвздошных артерий (ПА), ПБА, ПкА и магистральных сосудов голени ($n = 30$).

В таблице 1 представлены группы исследуемых больных и их характеристики.

Таблица 1

Клинические группы исследуемых больных

Показатели	I группа	II группа
Средний возраст	65 лет	68 лет
Женщины	—	3 (10%)
Артериальная гипертензия	38 (100%)	30 (100%)
Сахарный диабет II типа	9 (23,7%)	21 (70%)
Курение	38 (100%)	28 (93%)
ОИМ в анамнезе	—	11 (37%)
ХПН	—	2 (6,6%)
ХАН 4 ст.	—	7
ХАН 3 ст.	—	9
ХАН 2Б ст.	38	14
Средняя длина стентированного сегмента	$32 \pm 6,2$ см	$38 \pm 2,5$ см

Примечания: ХАН — хроническая артериальная недостаточность; ХПН — хроническая почечная недостаточность; ОИМ — острый инфаркт миокарда

План обследования перед рентгенэндоваскулярной операцией включал: общий и биохимический анализы крови и анализ мочи, исследование коагулограммы, липидного профиля и уровня гликированного гемоглобина, эхо-кардиографию, холтеровское мониторирование ЭКГ, гастродуоденоскопию, рентгенографию грудной клетки, УЗДГ артерий и вен нижних конечностей, мультиспиральную компьютерную томографию (МСКТ) артерий нижних конечностей с рентгенконтрастным усилением; больным с критической ишемией нижних конечностей при необходимости выполняли рентгеновское исследование стопы.

Пациентов с хронической артериальной недостаточностью 2Б—3 ст. (по Фонтейну—Покровскому) госпитализировали накануне операции после предварительного амбулаторного обследования. Больные с 4 ст. ишемии нижних конечностей были госпитализированы бригадами скорой помощи и предоперационное обследование и медикаментозную подготовку проходили в стационаре в течение 1—2 суток.

Распространенность атеросклеротического поражения диагностировали с помощью ультразвукового исследования и МСКТ-ангиографии. Для исследования выбирали больных с окклюзией устья ПБА. Проводили анализ проксимального сегмента окклюзии для выбора эффективного и безопасного хирургического доступа по Сельдингеру для выполнения реканализации. У 54 больных при МСКТ-ангиографии визуализировался короткий, длиной до 2—3 мм, проксимальный сегмент ПБА, у 14 пациентов — нет. На рисунках 1А и 1Б представлены снимки МСКТ-ангиографии больных с сохраненным проксимальным сегментом ПБА и полной устьевой окклюзией. Пациентам, у которых проксимальный сегмент ПБА при МСКТ-ангиографии визуализировался, как показано на рис. 1А, операцию выполняли через антеградный ипсилатеральный доступ в общей бедренной

артерии (ОБА) и использовали интродьюсер диаметром 6 или 7 френч. В случаях, если устьевой сегмент ПБА не визуализировался, как показано на рис. 1Б, операцию выполняли через контралатеральный ретроградный доступ в общей бедренной артерии и использовали интродьюсер диаметром 8 френч.

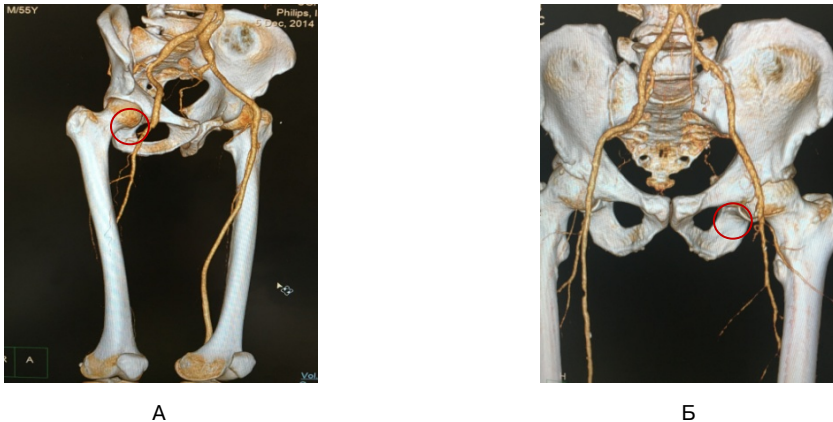

Рис. 1. МСКТ-ангиография аорто-бедренного сегмента:

- А — визуализируется устьевой сегмент правой ПБА;
- Б — не визуализируется устьевой сегмент левой ПБА

Анестезия во всех случаях была местная инфильтративная раствором новокаина 0,25% — 40 мл.

Предоперационная антиагрегантная подготовка включала назначение клопидогреля в дозе 300 мг накануне и 75 мг в день операции и ацетилсалициловой кислоты в дозе 100 мг в сутки. После операции двойную антиагрегантную терапию клопидогрелем в дозе 75 мг/сутки и ацетилсалициловой кислотой в дозе 100 мг/сутки продолжали в течение 12 месяцев.

Рентгенэндоваскулярную процедуру начинали с выполнения селективной ангиографии, после чего интраартериально вводили 5 тыс. ЕД нефракционированного гепарина.

Для реканализации хронической окклюзии ПБА использовали гидрофильный проводник диаметром 0,035" и диагностический катетер с гидрофильным кончиком диаметром 5 френч. У всех больных выполняли субинтимальную реканализацию окклюзии. Для баллонной ангиопластики и стентирования ПБА использовали баллонные катетеры диаметром 6 мм и длиной 100—200 мм и самораскрывающиеся стенты диаметром 6—7 мм и длиной 60—200 мм, для ПкА — баллонные катетеры диаметром 5 мм и длиной 60—80 мм. Для реканализации и баллонной ангиопластики магистральных артерий голени использовали гидрофильные проводники диаметром 0,014" и баллонные двухпросветные катетеры диаметром 2,0—3,5 мм и длиной 80—220 мм.

Непосредственный результат оценивали путем контрольной ангиографии.

После завершения процедуры гемостаз выполняли с помощью системы гемостаза, состоящей из рассасывающегося «якоря» и гемостатической губки. Больных

переводили под наблюдение в палату хирургического отделения. Строгий постельный режим назначали в течение 6 часов.

Результаты оценивали по клинической эффективности лечения, данным ангиографии, дуплексного сканирования артерий нижних конечностей (1 раз в 3 месяца), МСКТ-ангиографии через 6, 12 и 24 месяцев после операции.

Критерии оценки результатов лечения:

1) клиническая эффективность — купирование болевого синдрома, увеличение дистанции безболевого ходьбы, заживление язвенно-некротических дефектов стопы;

2) развитие рестеноза стентированного сегмента — повторного сужения артерии более 60% по диаметру [1];

3) развитие осложнений — геморрагических, инфекционных, тромботических;

4) развитие больших сердечно-сосудистых событий — смерть, инфаркт миокарда, ишемический и/или геморрагический инсульт.

РЕЗУЛЬТАТЫ И ИХ ОБСУЖДЕНИЕ

Рентгенэндоваскулярную операцию всем больным выполнили успешно. Непосредственные результаты лечения представлены в табл. 2.

Таблица 2

Непосредственные результаты лечения больных

Показатель	I группа	II группа
Восстановление магистрального кровотока	38 (100%)	30 (100%)
Осложнения:		
— забрюшинная кровотечение (гематома)	1 (2,6%)	1 (3,3%)
— тромбоз стентированного сегмента	1 (2,6%)	
Смерть, острый инфаркт миокарда, инсульт	1 (смерть)	—
Клиническое улучшение	37	30
Оперативные вмешательства у пациентов II группы:		
— ампутация пальцев стопы	—	2
— резекция стопы по Шопару		1

Осложнения со стороны места пункции общей бедренной артерии в виде забрюшинной гематомы возникли у 2 больных (2,9%), один из них умер. Пациенту с развившимся тромбозом стентированного сегмента выполнили успешную роторную тромбэктомия через контралатеральный бедренный доступ по Сельдингеру, через интродьюсер 8 френч. Общая частота осложнений составила 4,4%. Местных инфекционных осложнений, контрастиндуцированной нефропатии, неблагоприятных сердечно-сосудистых событий у больных на госпитальном этапе не диагностировали. Успешное применение системы гемостаза наблюдали у всех пациентов.

На рисунке 2А и 2Б представлены 6-месячные результаты рентгенэндоваскулярной реваскуляризации левой нижней конечности у пациента с облитерирующим атеросклерозом артерий нижних конечностей, ХАН 3 ст., протяженной окклюзией ПБА с вовлечением ПкА, окклюзионно-стенозирующим поражением магистральных артерий голени. Длина стентированного сегмента составила 52 см.

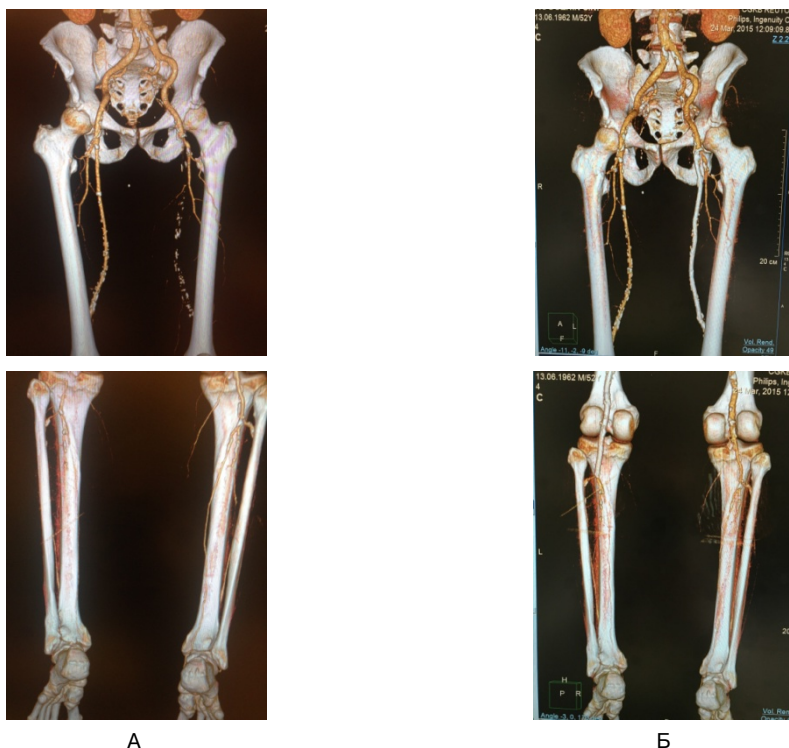


Рис. 2. МСКТ-ангиография артерий нижних конечностей:
А — протяженная окклюзия левой ПБА и ПкА;
Б — через 6 месяцев стентированный сегмент проходим

У пациентов с язвенно-некротическими поражениями стоп отмечали заживление послеоперационных ран, что позволяло их выписывать на амбулаторное до-лечение в течение 5—7 суток. На рисунках 3А, 3Б и 3В представлены результаты лечения больного с критической ишемией левой нижней конечности после успешно выполненных хирургической и рентгенэндоваскулярной операции и эффективного амбулаторного лечения.

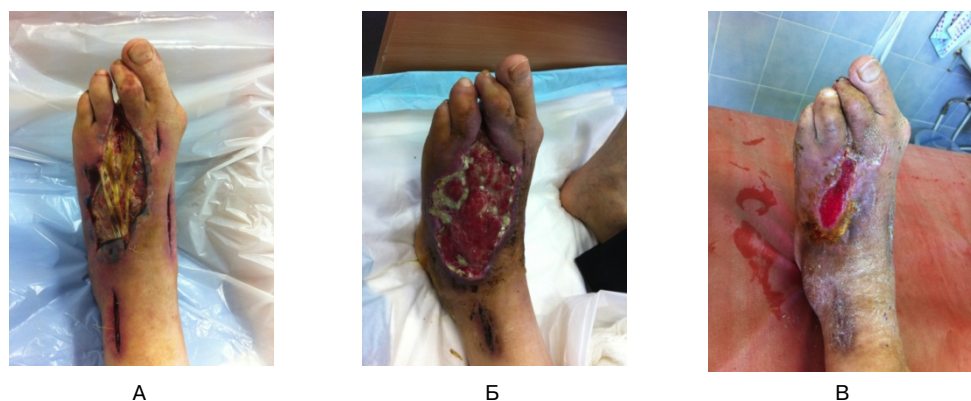

Рис. 3. Результаты лечения больного с критической ишемией левой нижней конечности после хирургического и рентгенэндоваскулярного этапов лечения:
А — 2-е сутки; Б — через 3 месяца; В — через 7 месяцев

В таблице 3 представлены однолетние результаты лечения.

Таблица 3

Однолетние результаты лечения

Показатель	I группа	II группа
1. Рестеноз стентированного сегмента	4 (10,5%)	9 (30%)
2. Оклюзия стентированного сегмента (без развития трофических нарушений)	—	4 (3,3%)
2. Заживление язвенных дефектов и послеоперационных ран у больных II группы	—	7 (100%)
3. Смерть, инфаркт, инсульт	—	—

В течение 1-го года наблюдения рестеноз диагностирован у 17 пациентов (25,3%), из них у 4 больных выявлена окклюзия стентированного сегмента. Первичная проходимость составила 74,7%. Наиболее агрессивный период развития рестеноза, диагностированного по данным клинической картины, УЗДГ и МСКТ-ангиографии, является от 6 до 8 месяцев после стентирования. Всем больным с развившимся рестенозом и окклюзией стентированного сегмента выполнили успешную рентгенэндоваскулярную баллонную ангиопластику. Для ангиопластики применяли баллонные катетеры, соответствующие по диаметру ранее имплантированным стентам. Вторичная проходимость к концу 2-го года наблюдения составила 100%.

Через 16 месяцев после рентгенэндоваскулярной операции еще у 2 больных был выявлен рестеноз и у 2 наблюдаемых — окклюзия стентированного сегмента. Всем больным выполнили баллонную ангиопластику зоны рестеноза с удовлетворительным ангиографическим результатом и удовлетворительной вторичной проходимостью к концу 2-го года наблюдения.

Таким образом, кумулятивная первичная 2-летняя проходимость стентированных сегментов составила 72%.

ВЫВОДЫ

1. Рентгенэндоваскулярный метод лечения больных с облитерирующим атеросклерозом артерий нижних конечностей, с поражениям типа D по TASC II, эффективный и безопасный. Частота непосредственного клинического успеха реканализации хронической протяженной окклюзии ПБА и ПКА достигает 100% при небольшой частоте осложнений 4,4% (частота фатальных осложнений около 1%). Первичная однолетняя проходимость стентированного сегмента составила 74,7%, двухлетняя — 72%.

2. Наиболее опасным осложнением стентирования протяженных поражений ПБА и ПКА является забрюшинное кровотечение.

3. Наиболее агрессивный период развития рестеноза — первые 6—8 месяцев после стентирования.

4. Динамическое наблюдение за больными после стентирования протяженных окклюдизирующих поражений бедренно-подколенного сегмента с помощью

УЗДГ 1 раз в 3 месяца в течение первого года после операции позволит на ранних стадиях выявлять рестеноз и выполнять баллонную ангиопластику с удовлетворительными показателями вторичной проходимости.

5. Дальнейшее изучение результатов рентгенэндоваскулярного лечения больных с протяженным окклюзирующими поражениями артерий инфраингвинального сегмента возможно позволит сделать аргументированные выводы о выборе приоритетного способа лечения.

БИБЛИОГРАФИЧЕСКИЙ СПИСОК

- [1] Покровский А.В. Клиническая ангиология: руководство для врачей в двух томах. М.: Медицина. 2004. Т. 1. С. 54.
- [2] Norgren L., Hiatt W.R., Dormandy J.A. et al. Inter-Society Consensus for the Management of Peripheral Arterial Disease (TASC II) // *J Vasc Surg* 2007; 45: Suppl S: S5—S67.
- [3] Mohler E. 3rd, Giri J. Management of peripheral arterial disease patients: comparing the ACC/AHA and TASC-II guidelines // *Curr. Med. Res. Opin.* 2008;24(9):2509—22.
- [4] Национальные рекомендации по ведению пациентов с сосудистой артериальной патологией (Российский согласительный документ). Часть 1: Периферические артерии. М.: Изд-во НЦССХ им. А.Н. Бакулева РАМН. 2010. С. 27—109.
- [5] Abbas M., Claydon M., Ponosh S., et al. Open endarterectomy of the SPT segment: an experience // *Annals of Vascular Surgery*. 2007; 21: P. 39—44.
- [6] DeWeese J.A., Barner H.B., Mahoney E.B., Rob C.G. Autogenous venous bypass graft and thromboendarterectomies for atherosclerotic lesions of the femoro-popliteal arteries // *Annals of Surgery*. 1966; 163: P. 205—14.
- [7] Edwards W.S. Present status of femoro-popliteal arterial reconstruction // *Annals of Surgery*. 1968. 168; P. 1094—1096.
- [8] Mannick J.A., Jackson B.T., Coffman J.D., Hume D.M. Success of bypass vein grafts in patients with isolated popliteal artery segments // *Surgery*. 1967; 61: 17—25.
- [9] Гавриленко А.В., Скрылёв С.И. Отдаленные результаты бедренно-подколенных аутовенозных шунтирований реверсированной веной и по методике «in situ» // *Ангиология и сосудистая хирургия*. 2007; 13 (3). С. 120.
- [10] Крепкогорский Н.В., Булатов Н.Г. Результаты бедренно-подколенного (берцового) шунтирования по методике «in situ» у пациентов с протяженным поражением артериального русла нижних конечностей и критической ишемией // *Казанский медицинский журнал*. 2015. Т. 96. № 6. С. 942—949.
- [11] Сулганян Т.Л., Саркисян А.С., Хачатрян А.М. Осложнения после реконструктивных операций на магистральных артериях нижних конечностей и методы их коррекции // *Ангиология и сосудистая хирургия*. 2013. Т. 19. № 1. С. 124—127.
- [12] Bradbury A.W. Bypass versus angioplasty in severe ischemia of the leg (BASIL) Trial: What Are Its Implications? // *Sem. Vasc. Surg.* 2009; 22: 4: 267—274.
- [13] Bradbury A.W., Adam D.J., Bell J. et al. BASIL trial Participants. Bypass versus Angioplasty in Severe Ischaemia of the Leg (BASIL) trial: An intention-to-treat analysis of amputation-free and overall survival in patients randomized to a bypass surgery-first or a balloon angioplasty-first revascularization strategy // *J. Vasc. Surg.* 2010; 51 (Suppl. 5): 5S—17S. doi: 10.1016/j.jvs.2010.01.073.
- [14] Кавтеладзе З.А., Былов К.В., Дроздов С.А. Ангиопластика и стентирование поверхностной бедренной артерии // *Международный журнал интервенционной кардиоангиологии*. 2011. № 24. С. 52—53.

- [15] Карпенко А.А., Чернявский М.А., Кужугет Р.А., Стародубцев В.Б. Реканализация, ангиопластика и стентирование при окклюзии поверхностной бедренной артерии // Международный журнал интервенционной кардиоангиологии. 2011. № 24. С. 61—62.
- [16] Kedora J., Hohmann S., Garrett W. et al. Randomized comparison of percutaneous Viabahn stent grafts vs. prosthetic femoral-popliteal bypass in the treatment of superficial femoral arterial // *J. vasc. surg.* 2007; 45: P. 10—16.
- [17] Antoniou G.A., Georgiadis G.S., Antoniou S.A., Makar R.R., Smout J.D., Torella F. Bypass surgery for chronic lower limb ischaemia // *Cochrane Database Syst. Rev.* 2017 Apr 3;4: CD002000. doi: 10.1002/14651858.CD002000.pub3.
- [18] Dosluoglu H.H., Lall P., Cherr G.S., Harris L.M., Dryjski M.L. Role of simple and complex hybrid revascularization procedures for symptomatic lower extremity occlusive disease // *J Vasc Surg.* 2010. Vol. 51 (6). P. 1425—1435.
- [19] Schanzer A., Owens C.D., Conte M.S., Belkin M. Superficial femoral artery percutaneous intervention is an effective strategy to optimize inflow for distal origin bypass grafts // *J Vasc Surg.* 2007. Vol. 45. P. 740—743.
- [20] Van Den Berg J., Waser S., Trelle S., Diehm N., Baumgartner I. Lesion characteristics of patients with chronic critical limb ischemia that determine choice of treatment modality // *J Cardiovasc. Surg. (Torino)*. 2012. Vol. 5 (1). P. 45—52.

DOI: 10.22363/2313-0245-2017-21-2-234-245

**EVALUATION OF THE EFFECTIVENESS
OF ENDOVASCULAR TREATMENT OF PATIENTS
WITH OBLITERATING ATHEROSCLEROSIS
OF LOWER LIMB ARTERIES WITH LONG OCCLUSIONS
OF THE SUPERFICIAL FEMORAL ARTERY**

**R.S. Goloshchapov-Aksenov^{1,2}, Z. Kh. Shugushev^{2,3}, D.V. Matveev¹,
D.A. Maximkin^{2,3}, K.Yu. Lakunin¹**

¹Central city clinical hospital of Reutov, Moscow Reg., Russia

²RUDN University, Moscow, Russia

³Central clinical hospital № 2 named after N.A. Semashko Russian Railways, Moscow

Summary. The article presents 2-year results of endovascular treatment of 68 patients with peripheral arterial disease, chronic limb ischemia stage 2B—4 (by Fontain—Pokrovsky), with the vascular lesions of type D according to TASC II classification, which is characterized by long, over 20 cm occlusion of the superficial femoral artery, popliteal artery involvement and/or arteries of the lower leg. The rationale to perform endovascular recanalization and stenting of extended occluding lesions of the arteries infrainguinal segment in our study were the results of the analysis of the literature data on the treatment of patients with occlusions of the femoro-popliteal segment, namely the development of postoperative complications after femoral-popliteal bypass surgery, such as lymphorrhea, primary thrombosis of the bypass, bleeding, acute renal failure and infection complications; occlusion of femoro-popliteal bypass grafts at 2 years after surgery reaching 60%, the need to perform repeated operations in 45% of patients; prolonged postoperative rehabilitation and therefore low quality patients. Analyzing treatment results testified the effectiveness and safety of endovascular method. Technical success of recanalization, angioplasty and stenting of arteries was successfully performed in all patients. Restenosis occurred in 13 patients (15%) at 1 year. After 2 years restenosis was revealed in another 4 patients. Primary patency during the first year of follow-up was

74.7 per cent, for 2 years — 72%. Secondary patency after 2-year follow-up after performing balloon angioplasty in patients with restenosis segment was 100%. Fatal complication of retroperitoneal bleeding developed in 1 patient. The overall incidence of complications was 6%. Most patients were discharged after 3 days. We continue to accumulate clinical observation and study long-term results of endovascular treatment of patients with peripheral arterial disease, with the vascular lesions of type D according to TASC II classification.

Key words: long occlusion of superficial femoral artery, stenting

REFERENCES

- [1] Pokrovsky A. V. Clinical angiology: a guide for physicians in two volumes. Moscow: Medicine, 2004. Vol. 1. P. 54.
- [2] Norgren L., Hiatt W. R., Dormandy J. A. et al. Inter-Society Consensus for the Management of Peripheral Arterial Disease (TASC II). *J Vasc Surg* 2007; 45: Suppl S: S5—S67.
- [3] Mohler E. 3rd & Giri J. Management of peripheral arterial disease patients: comparing the ACC/AHA and TASC-II guidelines. *Curr. Med. Res. Opin.* 2008;24(9):2509—22.
- [4] National guidelines for the management of patients with vascular arterial pathology (Russian consensus document). Part 1: Peripheral artery. Moscow: Publishing house of the them. A.N. after Bakulev RAMS. 2010. P. 27—109.
- [5] Abbas M., Claydon M., Ponosh S., et al. Open endarterectomy of the SPT segment: an experience. *Annals of Vascular Surgery.* 2007; 21: P. 39—44.
- [6] DeWeese J. A., Barner H. B., Mahoney E. B. & Rob C. G. Autogenous venous bypass graft and thromboendarterectomies for atherosclerotic lesions of the femoro-popliteal arteries. *Annals of Surgery.* 1966; 163. P. 205—14.
- [7] Edwards W. S. Present status of femoro-popliteal arterial reconstruction. *Annals of Surgery.* 1968. 168. P. 1094—1096.
- [8] Mannick J. A., Jackson B. T., Coffman J. D. & Hume D. M. Success of bypass vein grafts in patients with isolated popliteal artery segments. *Surgery* 1967; 61: 17—25.
- [9] Gavrilenko A. V. & Skrylev S. I. long-term results of femoral-popliteal autovenous shunting the reversed Vienna and method of “in situ”. *Angiology and vascular surgery.* 2007; 13 (3): P. 120.
- [10] Krepkogorsky N. V. & Bulatov N. G. The results of femoral-popliteal (tibial) bypass surgery by the method of “in situ” in patients with an extended lesion of the arterial bed of the lower limbs critical ischemia. *Kazan medical journal.* 2015. Vol. 96. No. 6. P. 942—949.
- [11] Soltanian T. L., Sarkisyan A. S. & Khachatryan A. M. Complications after reconstructive operations on major arteries of lower extremities and methods of their correction. *Angiology and vascular surgery.* 2013. Vol. 19. No. 1. S. 124—127.
- [12] Bradbury A. W. Bypass versus angioplasty in severe ischemia of the leg (BASIL) Trial: What Are Its Implications? *Sem. Vasc. Surg.* 2009; 22: 4: 267—274.
- [13] Bradbury A. W., Adam D. J., Bell J. et al. BASIL trial Participants. Bypass versus Angioplasty in Severe Ischaemia of the Leg (BASIL) trial: An intention-to-treat analysis of amputation-free and overall survival in patients randomized to a bypass surgery-first or a balloon angioplasty-first revascularization strategy. *J. Vasc. Surg.* 2010; 51 (Suppl. 5): 5S—17S. doi: 10.1016/j.jvs.2010.01.073.
- [14] Kavteladze Z. A., Bylov K. V. & Drozdov S. A. Angioplasty and stenting of the superficial femoral artery. *International Journal of Interventional Cardioangiology.* 2011. No. 24. P. 52—53.
- [15] Karpenko A. A., Cherniavsky M. A., Kuzhuget, R. A. & Starodubtsev V. B. Recanalization, angioplasty and stenting of the occlusion of the superficial femoral artery. *International Journal of Interventional Cardioangiology.* 2011. No. 24. P. 61—62.

- [16] Kedora J., Hohmann S., Garrett W. et al. Randomized comparison of percutaneous Viabahn stent grafts vs. prosthetic femoral-popliteal bypass in the treatment of superficial femoral arterial. *J. vasc. surg.* 2007; 45: P. 10—16.
- [17] Antoniou G. A., Georgiadis G. S., Antoniou S. A., Makar R. R., Smout J. D. & Torella F. Bypass surgery for chronic lower limb ischaemia. *Cochrane Database Syst. Rev.* 2017 Apr 3;4: CD002000. doi: 10.1002/14651858.CD002000.pub3.
- [17] Dosluoglu H. H., Lall P., Cherr G. S., Harris L. M. & Dryjski M. L. Role of simple and complex hybrid revascularization procedures for symptomatic lower extremity occlusive disease *J Vasc Surg.* 2010. Vol. 51 (6). P. 1425—1435.
- [18] Schanzer A., Owens C. D., Conte M. S. & Belkin M. Superficial femoral artery percutaneous intervention is an effective strategy to optimize inflow for distal origin bypass grafts. *J Vasc Surg.* 2007. Vol. 45. P. 740—743.
- [19] Van Den Berg J., Waser S., Trelle S., Diehm N. & Baumgartner I. Lesion characteristics of patients with chronic critical limb ischemia that determine choice of treatment modality. *J Cardio-vasc Surg (Torino)*. 2012. Vol. 5 (1). P. 45—52.

© Голощапов-Аксенов Р.С., Шугушев З.Х.,
Матвеев Д.В., Максимкин Д.А., Лакунин К.Ю., 2017