

**ПРИОРИТЕТНЫЙ НАЦИОНАЛЬНЫЙ ПРОЕКТ «ОБРАЗОВАНИЕ»**

**РОССИЙСКИЙ УНИВЕРСИТЕТ ДРУЖБЫ НАРОДОВ**

---

**А.Ф. САФАРОВА, Е.П. КОРОВИНА,  
Ж.Д. КОБАЛАВА, В.С. МОИСЕЕВ**

**УЛЬТРАЗВУКОВАЯ ДИАГНОСТИКА  
НАРУШЕНИЙ МОРФОФУНКЦИОНАЛЬНОГО  
СОСТОЯНИЯ МИОКАРДА  
И КРОНАРНЫХ АРТЕРИЙ ПРИ РАЗЛИЧНЫХ  
ЗАБОЛЕВАНИЯХ СЕРДЦА**

**Учебное пособие**

**Москва  
2008**

*Инновационная образовательная программа  
Российского университета дружбы народов*

**«Создание комплекса инновационных образовательных программ  
и формирование инновационной образовательной среды, позволяющих  
эффективно реализовывать государственные интересы РФ  
через систему экспорта образовательных услуг»**

Экспертное заключение:

доктор медицинских наук, профессор *А.Н. Бритов*,  
доктор медицинских наук, профессор *Н.Д. Кислый*

**Сафарова А.Ф., Коровина Е.П., Кобалава Ж.Д., Моисеев В.С.**

Ультразвуковая диагностика нарушений морфофункционального состояния миокарда и коронарных артерий при различных заболеваниях сердца: Учеб. пособие. – М.: РУДН, 2008. – 265 с.: ил.

В учебном пособии отражены вопросы по изучению морфофункционального состояния сердца и коронарного кровотока в норме и при различных патологиях, изложены систематизированные теоретические знания по изучению ультразвуковых изменений сердца и сосудов при артериальной гипертонии, кардиомиопатиях, ишемической болезни сердца, инфаркте миокарда и его осложнениях. Программа рассчитана на врачей терапевтов, кардиологов, врачей функциональной и лучевой диагностики, ординаторов, аспирантов, обучающихся по специальностям «Кардиология» (14.00.06), «Лучевая диагностика» (14.00.19).

*Учебное пособие выполнено в рамках инновационной образовательной программы Российского университета дружбы народов, направление «Комплекс экспортноориентированных инновационных образовательных программ по приоритетным направлениям науки и технологий», и входит в состав учебно-методического комплекса, включающего описание курса, программу и электронный учебник.*

## СОДЕРЖАНИЕ

<b>1. ЭХОКАРДИОГРАФИЧЕСКАЯ АНАТОМИЯ СЕРДЦА И МАГИСТРАЛЬНЫХ СОСУДОВ (Коровина Е.П.)</b> .....	3
1.1. Двумерная ЭХОКАРДИОГРАФИЯ (В-РЕЖИМ).....	5
1.2. Одномерная ЭХОКАРДИОГРАФИЯ (М-РЕЖИМ) .....	13
<b>2. ЭХОКАРДИОГРАФИЧЕСКАЯ ОЦЕНКА КАМЕР СЕРДЦА И МАГИСТРАЛЬНЫХ СОСУДОВ (Коровина Е.П.)</b> .....	17
2.1. Двумерная ЭХОКАРДИОГРАФИЯ (В-РЕЖИМ).....	17
2.2. Одномерная ЭХОКАРДИОГРАФИЯ (М-РЕЖИМ).....	25
2.3. М-РЕЖИМ, ЦВЕТОВОЙ ДОППЛЕР .....	29
<b>3. ГЕМОДИНАМИЧЕСКИЕ ПОКАЗАТЕЛИ, ПОЛУЧАЕМЫЕ ПРИ ЭХОКАРДИОГРАФИЧЕСКОМ ИССЛЕДОВАНИИ (Сафарова А.Ф.)</b> .....	34
<b>4. ДОППЛЕРОГРАФИЧЕСКОЕ ИССЛЕДОВАНИЕ ВНУТРИСЕРДЕЧНЫХ КРОВОТОКОВ (Сафарова А.Ф.)</b> .....	38
<b>5. ОПРЕДЕЛЕНИЕ СИСТОЛИЧЕСКОЙ ФУНКЦИИ ЛЕВОГО ЖЕЛУДОЧКА (Сафарова А.Ф.)</b> .....	42
5.1. ЭХОКАРДИОГРАФИЧЕСКАЯ ОЦЕНКА СОКРАТИМОСТИ МИОКАРДА ЛЕВОГО ЖЕЛУДОЧКА. МЕТОДЫ ОЦЕНКИ ГЛОБАЛЬНОЙ СОКРАТИТЕЛЬНОЙ СПОСОБНОСТИ ЛЕВОГО ЖЕЛУДОЧКА .....	42
<b>6. ДИАСТОЛИЧЕСКАЯ ФУНКЦИЯ И ДИСФУНКЦИЯ ЛЕВОГО ЖЕЛУДОЧКА. ДИАСТОЛИЧЕСКАЯ СЕРДЕЧНАЯ НЕДОСТАТОЧНОСТЬ (Сафарова А.Ф.)</b> .....	50
6.1. Методология исследования диастолической функции левого желудочка .	51
6.2 Типы нарушения диастолической функции левого желудочка .....	52
6.3 Понятие о диастолической сердечной недостаточности.....	57
<b>7. ЭХОКАРДИОГРАФИЧЕСКИЕ КРИТЕРИИ ГИПЕРТРОФИИ ЛЕВОГО ЖЕЛУДОЧКА. РАСЧЕТ МАССЫ МИОКАРДА ЛЕВОГО ЖЕЛУДОЧКА. МОРФОЛОГИЧЕСКИЕ ТИПЫ ГИПЕРТРОФИИ ЛЕВОГО ЖЕЛУДОЧКА (Коровина Е.П.)</b> .....	66
<b>8. УЛЬТРАЗВУКОВАЯ ДИАГНОСТИКА ИШЕМИЧЕСКОЙ БОЛЕЗНИ СЕРДЦА (Сафарова А.Ф.)</b> .....	77
8.1. Оценка локальной сократимости миокарда левого желудочка по данным ЭХОКАРДИОГРАФИИ.....	80

8.2. Методы оценки региональной (сегментарной) функции левого желудочка при заболеваниях коронарных артерий.....	85
8.3. Применение тканевого доплера для исследования региональной систолической функции левого желудочка.....	87
8.4 Ультразвуковая диагностика осложнений острого инфаркта миокарда.....	90
<b>9. Кардиомиопатии. Эхокардиографические признаки кардиомиопатий (Коровина Е.П.) .....</b>	<b>104</b>
9.1. Гипертрофическая кардиомиопатия.....	104
9.2. Дилатационная кардиомиопатия.....	116
9.3. Рестриктивная кардиомиопатия.....	123
<b>ОПИСАНИЕ КУРСА И ПРОГРАММА.....</b>	<b>219</b>



# 1. ЭХОКАРДИОГРАФИЧЕСКАЯ АНАТОМИЯ СЕРДЦА И МАГИСТРАЛЬНЫХ СОСУДОВ

ЭхоКГ-исследование проводится путем направления ультразвукового пучка на грудную клетку. Ультразвуковой датчик генерирует ультразвуковые волны и принимает волны, отраженные от органов грудной клетки.

Ультразвуковая волна не проникает сквозь костные структуры (грудину, ребра) и лёгочную ткань, поэтому для ЭхоКГ-исследования пациента используются узкие ультразвуковые окна, обходящие эти препятствия. Классические ультразвуковые исследования проводятся при положении датчика в межреберном промежутке слева от грудины, на верхушке, из субстернального доступа, который располагается в эпигастральной области, и из супрастернальной позиции (рис. 1.).

Структуры, расположенные вблизи от датчика, отображаются в верхней части экрана, более удаленные – в нижней части.

## 1.1. Двумерная эхокардиография (В-режим)

Двумерная эхокардиография (2D ЭхоКГ) дает изображение структур сердца и их движение. При двумерном исследовании ультразвуковой пучок имеет вид арки, представляющей собой часть сектора.

В эхокардиографии используют ряд обязательных стандартных позиций (Зарецкий В.В. 1979, Абдуллаев Р.Я. 1998, Шиллер Н., 2005, Feigenbaum Н. 2005, Otto С.М. 2000). Умение получить и проанализировать все необходимые стандартные позиции составляет основу владения методом.

### **Стандартные позиции:**

- Левая парастернальная.
- Правая парастернальная.
- Верхушечная (апикальная).

- Субкостальная.
- Супрасерральная.

### **Парастерральная позиция.**

#### **Парастерральная позиция по длинной оси**

Из этой позиции начинается обследование. Датчик располагается на уровне третьего-четвёртого межреберного промежутка у края грудины. Анатомические структуры, которые визуализируются из данной позиции, изображены на рис. 1.1.1. В ней исследуются полость и движение стенок левого желудочка. Так же возможно хорошо визуализировать створки митрального и аортального клапанов, левое предсердие.

Ультразвуковой луч рассекает левый желудочек от верхушки до основания. На рис. 1.1.1 видна небольшая часть правого желудочка в верхней части изображения. Ниже идет межжелудочковая перегородка. Из данной позиции можно видеть только базальную и среднюю часть левого желудочка. Верхушка не визуализируется и судить о ее сократимости в данной позиции не представляется возможным. Корень аорты располагается над левым предсердием ниже и правее выходного тракта правого желудочка. Левое предсердие видно по передне-задней оси. В выемке между левым предсердием и левым желудочком видны коронарные синусы. Коронарные синусы (хотя они не всегда легко различаются) располагаются под кольцом митрального клапана у точки соединения левого желудочка и левого предсердия в поперечном разрезе и имеют вид округлого эхо-свободного образования. Под левым предсердием видна нисходящая часть грудной аорты. Позади корня аорты находится митральный клапан. В нижней части рисунка располагается задняя папиллярная мышца. Передняя створка митрального клапана визуализируется сверху, задняя – снизу (рис. 1.1.2, слева). Во время диастолы створки расходятся к межжелудочковой перегородке и задней стенке левого желудочка. Створки аортального клапана в

это время смыкаются. Во время систолы створки аортального клапана расходятся к стенкам аорты, створки митрального клапана смыкаются (рис. 1.1.2, справа).

### **Правые отделы по длинной оси**

Далее, уходя от базальных отделов сердца на уровне аорты и левого предсердия, несколько поворачивая датчик по часовой стрелке, наклоняя ниже-медиально, можно увидеть правые отделы по длинной оси (рис. 1.1.3).

Правое предсердие находится справа и внизу, верхушка правого желудочка – слева вверху. Створки трикуспидального клапана отделяют полость правого предсердия от правого желудочка. Трехстворчатый клапан находится в центре изображения. Хорошо видны его передняя и перегородочная створки. Обе эти позиции могут быть очень полезны для измерения давления в легочной артерии и выявления трикуспидальной регургитации.

### **Парастеральная позиция по короткой оси левого желудочка**

Особого внимания требует парастеральная позиция по короткой оси. Для перехода в неё необходимо расположить датчик в парастеральной позиции по длинной оси, затем повернуть на  $90^\circ$  по часовой стрелке и перемещать его вверх и вниз. Передвигая датчик от верхушки к основанию, мы выводим срез левого желудочка по короткой оси на разных уровнях.

### **Короткая ось левого желудочка на уровне верхушки**

В этом положении видны верхушки левого и правого желудочков, разделенные верхушечной частью межжелудочковой перегородки. На практике эту позицию используют редко.

### **Короткая ось левого желудочка на уровне папиллярных мышц**

При ориентировании датчика по направлению к основанию сердца визуализируются средние отделы, которые включают в себя передне-латеральную (на уровне боковой стенки левого желудочка - на четырёх часах) и ниже-медиальную (на уровне ниже-перегородочной стенки левого

желудочка – на восьми часах) папиллярные мышцы по всей их длине (рис. 1.1.4).

В случае правильного расположения датчика правый желудочек полумесяцем окружает левый желудочек, который выглядит скорее округлым, нежели эллиптическим.

#### **Короткая ось левого желудочка на уровне митрального клапана**

Базальный отдел (рис. 1.1.5) распространяется от конца папиллярных мышц (в конце диастолы) до митрального кольца и позволяет видеть заднюю (ниже на изображении) и переднюю митральные створки в виде «рыбьего рта» в центре левого желудочка, митральное кольцо, комиссуры и стенки левого и правого желудочков.

Створки митрального клапана расходятся к стенкам левого желудочка в диастолу и смыкаются в систолу. Между створками располагаются латеральная и медиальная комиссуры.

#### **Парастеральная позиция короткая ось аортального клапана.**

Позиция на уровне крупных сосудов позволяет увидеть корень аорты и аортальный клапан с его тремя створками (левая коронарная – справа, правая коронарная - слева вверху, некоронарная – слева внизу) (рис. 1.1.6). Корень аорты в этой позиции округлый.

Небольшой наклон датчика может позволить визуализировать в приближении устье и проксимальный отдел левой коронарной артерии, которая берёт свое начало из левого коронарного синуса Вальсальвы. В реальном времени коронарная артерия визуализируется в течение не всего сердечного цикла. Может быть определена и правая коронарная артерия, выходящая из правого коронарного синуса Вальсальвы.

Слева от аорты находится правое предсердие и трикуспидальный клапан. Сверху и спереди правый желудочек охватывает аорту и заканчивается легочной артерией и ее клапаном. Сзади располагается левое предсердие.

В самой верхней позиции по короткой оси можно увидеть лёгочный ствол на всем его протяжении с бифуркацией на правую и левую легочную артерию (рис. 1.1.7).

Клапан лёгочной артерии в норме трехстворчатый. При ЭхоКГ-исследовании, как правило, возможно визуализировать только правую и заднюю створки.

### **Правая парастернальная позиция**

Правая парастернальная позиция получается при расположении датчика в третьем - четвёртом межреберье справа около грудины и позволяет увидеть правое предсердие и желудочек, нижнюю и верхнюю полые вены, трикуспидальный клапан и восходящую аорту.

Правый парастернальный подход позволяет обнаружить различные структуры сердца и даёт возможность визуализировать значительную часть правой коронарной артерии на уровне трикуспидального кольца, межпредсердную перегородку и любые ее дефекты. Правое предсердие используется, как основное окно правых отделов (Marcella С.Р. 1993).

### **Верхушечная позиция**

С верхушки сердца возможно получить четыре стандартных позиции.

### **Верхушечная четырехкамерная позиция**

Верхушечная четырехкамерная позиция (рис. 1.1.8) получается при расположении датчика в области верхушки сердца. Эта позиция визуализируется перпендикулярно плоскости рассмотренной выше. В плоскости одновременно должны быть выведены оба желудочка и оба предсердия. В большинстве институтов на правой части изображения располагаются левые отделы сердца, слева – правые. Но возможно и обратное расположение на экране. Створки митрального и трикуспидального клапанов должны визуализироваться в их полном раскрытии. В этом случае плоскость проходит через длинные оси обоих желудочков.

К датчику ближе всего расположена верхушка левого желудочка. Правый желудочек можно отличить от левого по более выраженной трабекулярности и модераторному пучку, который может быть ясно виден. И только в левом желудочке визуализируются передняя и задняя папиллярные мышцы. Кроме этого, в этой позиции можно видеть правое и левое предсердия, которые расположены в нижних отделах изображения, так как они наиболее удалены от датчика.

Так же можно рассмотреть митральный клапан и митральное кольцо в наибольшем размере, переднюю (медиальную) и заднюю (латеральную) створки митрального клапана, сухожильные хорды, папиллярные мышцы. Между правым предсердием и желудочком виден трикуспидальный клапан, подклапанный аппарат и перегородочная (прикреплена к перегородке и медиальная) и задняя (самая большая из трех створок крепится к латеральной части трикуспидального кольца) створки. Митральные и трикуспидальные створки расположены горизонтально в систолу и открываются в сторону верхушки в диастолу.

При передвижении датчика из апикальной позиции вниз можно визуализировать коронарный синус, который находится в выемке между левым предсердием и желудочком и открывается в правое предсердие.

### **Пятикамерная верхушечная позиция**

Один из вариантов данной позиции при отклонении датчика вперед носит название пятикамерной и позволяет вывести аортальный клапан, корень аорты, проксимальную часть восходящей аорты (расположенную между предсердиями), выходной тракт левого желудочка и переднюю часть межжелудочковой перегородки (рис. 1.1.9).

Аорта продолжается в переднюю створку митрального клапана. Напротив нее расположена задняя створка митрального клапана, которая значительна короче.

При перемещении датчика вперед можно увидеть выходной тракт правого желудочка, легочную артерию.

### **Двухкамерная верхушечная позиция**

Двухкамерная верхушечная позиция (рис. 1.1.10) получается при отклонении луча немного влево и вращении датчика на  $60^\circ$  против часовой стрелки из четырехкамерной позиции. При этом визуализируются только левые отделы сердца. В этой позиции целиком видна нижняя стенка левого желудочка. На нижней стенке расположена задне-медиальная папиллярная мышца.

### **Верхушечная длинная ось левого желудочка**

Отклоняя датчик назад и вращая его против часовой стрелки примерно на  $30^\circ$ , на экран выводится изображение длинной оси левого желудочка. Эта позиция может оказать помощь, если затруднен осмотр в парастернальных позициях.

### **Субкостальный доступ**

Субкостальный доступ получается при расположении датчика под мечевидным отростком или немного правее на окологрудинной линии. Направляя пучок прямо в надключичную ямку или ярёмную выемку, можно получить так называемую четырехкамерную позицию.

### **Субкостальная четырехкамерная позиция**

Субкостальная четырехкамерная позиция позволяет четко визуализировать левое и правое предсердия, межпредсердную и межжелудочковую перегородки, свободную стенку правого желудочка и задне-латеральную стенку левого желудочка, митральный и трикуспидальный клапаны. Правые отделы расположены ближе к датчику и визуализируются сверху (правый желудочек - справа, предсердие – слева) (рис. 1.1.11).

При перемещении датчика влево в основном визуализируются два предсердия и межпредсердная перегородка. Верхушка в данной позиции обычно не видна. Перемещая датчик вперед, можно обнаружить аорталь-

ный клапан и оценить его движение, что бывает особенно полезно, когда визуализация клапана из парастернальной позиции затруднена.

### **Субкостальная длинная ось нижней поллой вены**

Если ультразвуковой луч направить вниз и немного вправо, можно увидеть паренхиму печени, печеночные вены и короткую ось нижней поллой вены. При перемещении луча кзади и влево визуализируется проксимальная часть брюшной аорты. Если луч направить вверх, то можно увидеть впадение печеночных вен в нижнюю полую вену. Длинную ось нижней поллой вены можно визуализировать, направив датчик параллельно сагиттальной плоскости и смещая его несколько вправо (рис. 1.1.12).

При вращении датчика по часовой стрелке визуализируется субкостальная короткая ось желудочков и клапанов (рис. 1.1.13).

Перемещая датчик ниже, можно увидеть нижнюю полую вену и место ее впадения в правое предсердие. При вращении в этом месте можно обнаружить выходной тракт левого желудочка, аорту, выходной тракт правого желудочка и створки клапана легочной артерии.

### **Супрастернальная позиция**

Супрастернальная позиция получается при расположении датчика в югулярной ямке.

### **Супрастернальная позиция по длинной оси дуги аорты**

Для получения этой позиции датчик устанавливают в ямке так, чтобы дуга аорты имела максимальную ширину. При этом восходящая часть аорты располагается слева, дуга аорты – сверху, проксимальная часть нисходящей аорты – справа (рис. 1.1.14).

Из супрастернального доступа правая легочная артерия видна в поперечном сечении. Здесь же можно увидеть левую общую сонную артерию (выше) и подключичную артерию (ниже). Перемещение датчика медиально дает изображение правой легочной артерии в виде круга ниже дуги аор-



ты. Этот вид часто используется для доплеровских исследований и диагностики коарктации аорты.

### **Супрастернальная позиция по короткой оси дуги аорты**

Вращая датчик против часовой стрелки на  $90^\circ$  и латерально, можно увидеть дугу аорты по короткой оси и правую легочную артерию по длинной оси (рис. 1.1.15). Левая легочная артерия может быть отображена в виде небольшой угловой структуры.

## **1.2. Одномерная эхокардиография (М-режим)**

М-режим был одним из первых режимов, который стал использоваться в эхокардиографии. Он и до настоящего времени остается наиболее распространенным в комбинации с двумерной ЭхоКГ. М-режим получается при направлении ультразвукового луча через структуры грудной клетки. Обычно исследование проводится из левой парастернальной позиции.

На рис. 1.2.1 приведена схема стандартных позиций для М-режима.

### **М-модальное исследование на уровне створок аортального клапана и левого предсердия**

Для исследования аортального клапана и левого предсердия (рис. 1.2.2) необходимо установить ультразвуковой луч перпендикулярно задней стенке левого предсердия.

На рис. 1.2.2 показано ЭхоКГ исследование в М-режиме. Вертикальная ось отражает удаление структур сердца от датчика, горизонтальная ось отражает время. Аорта представлена двумя параллельными линиями, которые движутся вперед к датчику в систолу и смещаются назад в диастолу. При этом створки аортального клапана в систолу образуют коробочку (правая коронарная створка сверху, некоронарная – снизу), в диастолу – линейный эхо-сигнал. Под аортой располагается левое предсердие. Видна его полость и задняя стенка.

### **М-модальное исследование на уровне створок митрального клапана**

Затем луч смещают к краям створок митрального клапана (рис. 1.2.3).

Сверху луч проходит через небольшой участок правого желудочка. Ниже визуализируется межжелудочковая перегородка, полость левого желудочка и его задняя стенка. В систолу эти структуры движутся навстречу друг другу, в диастолу – расходятся. В полости левого желудочка движение передней створки митрального клапана (вверху) в диастолу напоминает букву М, задней (внизу) - букву W меньшей амплитуды.

### **М-модальное исследование левого желудочка**

М-модальное исследование левого желудочка производят при наклоне луча ближе к верхушке (рис. 1.2.4).

Для правильного выведения этой позиции необходимо, чтобы луч проходил параллельно короткой оси левого желудочка и был перпендикулярен межжелудочковой перегородке и задней стенке левого желудочка.

На схеме и эхокардиограмме 1.2.4 представлен левый желудочек по короткой оси на уровне папиллярных мышц. Межжелудочковая перегородка находится в середине экрана и располагается между полостями правого и левого желудочков. Снизу расположена нижняя стенка левого желудочка. Чёрная линия под ней – перикард.

Хотя многие из этих традиционных измерений могут быть заменены двумерной ЭхоКГ и более новыми технологиями, М-ЭхоКГ находит новые интересные применения для изучения функций сердца или оценки потоков посредством линейных измерений цветного М-режима. Кроме того, появился новый метод изучения – анатомический М-режим, обладающий высокой разрешающей способностью.

### **Анатомический М-режим**

Метод дает возможность получить адекватное изображение независимо от направления ультразвукового луча датчика. Введение анатомического М-режима сделало доступным получение изображения практически при любом направлении луча.

Возможность изменения направления луча в анатомическом М-режиме может помочь в измерении диаметра желудочков и толщины стенок при исследовании в тех ситуациях, когда не удастся перпендикулярно расположить луч при обычном М-ЭхоКГ исследовании в парастернальной позиции по длинной оси (рис. 1.2.5) (Carerj S. 2003).

Более того, эхокардиограф с анатомическим М-режимом позволяет изменять сохраненное изображение и дает возможность получить информацию М-режима одного и того же цикла в разных местах левого желудочка, позволяя оценить движение различных сегментов (рис. 1.2.6) (Kanzaki H. 2004).

Анатомический М-режим ЭхоКГ является объективным методом количественной оценки систолического утолщения стенки левого желудочка во время проведения добутаминового стресс-теста.

### **Цветовой доплер, М-режим**

Цветовой доплер в М-режиме обеспечивает комплексное изображение потока в большой области путем измерения скорости вдоль каждой секторальной линии двумерного ЭхоКГ-изображения и отображает информацию в виде цветных точек. Этот метод наиболее информативен в диагностике регургитации и стеноза, отражает систолические и диастолические потоки, определяет наличие внутрисердечных шунтов и визуализирует коронарный кровоток. Обычный импульсный доплер отражает временное распределение скорости потока крови в определенном месте, тогда как цветовой М-метод отражает распределение мгновенных значений скоростей в пространстве и времени вдоль направления луча.

Одно из наиболее важных применений цветового М-режима ЭхоКГ является оценка потока наполнения левого желудочка. Для того чтобы сделать цветовую запись в М-режиме, курсор размещают в центре митрального потока в четырехкамерной позиции сердца (рис. 1.2.7).

## Литература

1. *Абдуллаев Р.Я., Соболев Ю.С., Шиллер Н.Б., Фостер Э.* Современная эхокардиография. - Харьков, 1998.
2. *Зарецкий В.В., Бобков В.В., Ольбинская Л.И.* Клиническая эхокардиография. - М., "Медицина". -1979.
3. *Шиллер Н., Осипов М.А.* Клиническая эхокардиография. М., 2005.
4. *Carerj S, Micari A, Trono A, et al.* Anatomical M-mode: an old-new technique // *Echocardiography* 2003;20:357-361.
5. *Feigenbaum H, Armstrong WF, Ryan T.* Feigenbaum's Echocardiography: 6th ed. Lippincott Williams & Wilkins, 2005.
6. *Kanzaki H, Nakatani S, Nakasone I, Katsuki K, Miyatake K.* Regional heterogeneity of left ventricular myocardial work quantified using anatomical M-mode echocardiography // *Basic Res Cardiol.* 2004;99(3):204-11.
7. *Marcella CP, Johnson LE.* Right parasternal imaging: an underutilized echocardiographic technique // *J Am Soc Echocardiogr.* 1993;6:453.
8. *Otto C.M.* Textbook of Clinical Echocardiography. Saunders, 2000.

## **2. ЭХОКАРДИОГРАФИЧЕСКАЯ ОЦЕНКА КАМЕР СЕРДЦА И МАГИСТРАЛЬНЫХ СОСУДОВ**

Один из важнейших моментов в ЭхоКГ исследовании – умение распознавать норму. С этого начинаются все учебники по ЭхоКГ (Зарецкий В.В. 1979, Шиллер Н. 2005, Feigenbaum Н. 2005, Otto С.М. 2000). Многие фрагменты из этой главы будут подробно рассматриваться позже.

### **2.1. Двумерная эхокардиография (В-режим)**

#### **Парастернальная позиция по длинной оси левого желудочка**

Начинать исследование следует из парастернальной позиции по длинной оси левого желудочка (рис. 2.1.1). Глубина сканирования в начале исследования должна быть 20 см, чтобы осмотреть все структуры. В дальнейшем она уменьшается до 16 см для более детального обследования.

Форма левого желудочка в этой позиции вытянутая, овальная. Межжелудочковая перегородка движется синхронно с задней стенкой левого желудочка. Утолщение его стенок синхронизировано с движением основания левого желудочка. Межжелудочковая перегородка и задняя стенка левого желудочка утолщены в систолу за счет уменьшения объема левого желудочка. В этой позиции проводится ряд важных ЭхоКГ измерений: измерение передне-заднего размера левого желудочка (стрелка), толщина стенок, полость левого предсердия, расхождение створок аортального и митрального клапанов. Межжелудочковая перегородка в норме имеет прямое расположение. С возрастом она может принимать S-образную форму.

Створки митрального и аортального клапанов имеют нормальную толщину. Передняя створка митрального клапана в диастолу почти доходит до межжелудочковой перегородки. Это служит косвенным признаком нормальной общей сократимости левого желудочка. В митральном кольце

не должно быть утолщения и обызвествления. Митральный клапан, так же как и аортальный, следует оценивать из позиции с максимальным раскрытием створок. Часто это невозможно сделать из одной плоскости и приходится немного изменять наклон датчика. Во время систолы створки аортального клапана расходятся к стенкам аорты, створки митрального клапана смыкаются. Створки аортального клапана во время систолы расходятся и лежат параллельно сосудистой стенке. Амплитуда расхождения створок в норме более 15 мм. Трехстворчатый аортальный клапан дает линию смыкания посередине корня аорты во время диастолы. Створки аортального клапана не должны пролабировать в выходной тракт левого желудочка в диастолу (рис. 2.1.2).

Эта позиция является основной для ряда измерений в аорте и выходном тракте левого желудочка (рис. 2.1.3).

Должны быть произведены следующие измерения:

- аортального кольца на уровне крепления аортальных клапанов;
- на уровне синусов Вальсальвы;
- на уровне перехода синусов в трубную часть аорты;
- на уровне проксимальной части восходящей аорты.

Результаты измерений аорты зависят от возраста и индексируются с площадью поверхности тела, как предложено Roman M.U. и др. (рис 2.1.4) (Roman M.U. 1989).

Корень аорты имеет больший диаметр, чем остальная часть аорты. Он формируется тремя синусами Вальсальвы, которые называются аналогично створкам клапана. В норме аорта не превышает 3,5 см. В корне аорты не должно быть утолщения и обызвествления. В месте перехода синусов Вальсальвы в восходящую аорту могут быть атеросклеротические бляшки.

В этой позиции в норме видно нормальное движение листков перикарда друг относительно друга: параллельность перемещения обоих лист-

ков и отсутствие расхождения листков в систолу и диастолу. Следует отметить, что диагностическое значение имеет только диастолическая сепарация листков.

В парастеральной позиции по длинной оси левого желудочка можно рассмотреть правую легочную артерию и нисходящую аорту. Коронарный синус визуализируется в месте перехода левого предсердия в левый желудочек под кольцом митрального клапана. Если коронарный синус не расширен, то он почти не виден. При расширении коронарного синуса его можно принять за нисходящую аорту. Но следует иметь в виду, что коронарный синус движется вместе с митральным кольцом, в то время как аорта остается на месте.

#### **Парастеральная позиция по короткой оси левого желудочка на уровне папиллярных мышц**

Парастеральная позиция по короткой оси левого желудочка на уровне папиллярных мышц (рис. 2.1.5) позволяет судить о систолической функции левого желудочка. В режиме реального времени все сегменты левого желудочка сокращаются одновременно, утолщаются в систолу и движутся к центру желудочка (сегментарное деление левого желудочка будет отражено в главе инфаркт миокарда). Необходимо обратить внимание на однородность структуры миокарда.

Измерение площадей, которые занимают эпикардальный и эндокардиальный контуры миокарда, так же проводятся по парастеральной короткой оси на уровне сосочковых мышц. В дальнейшем эти расчеты используются для определения массы миокарда левого желудочка (см. соответствующую главу).

Межжелудочковая перегородка располагается между левым и правым желудочком. В норме межжелудочковая перегородка своей выпуклостью обращена к правому желудочку. Правый желудочек имеет сложную форму и оценивать его размеры из одной отдельно взятой позиции нельзя.

### **Парастернальная позиция по короткой оси левого желудочка на уровне митрального клапана**

На рис. 2.1.6 приведено изображение по короткой оси в диастолу с открытыми створками митрального клапана. В режиме реального времени видно нормальное закрытие и открытие створок митрального клапана. Между створками располагаются латеральная и медиальная комиссуры.

В норме отсутствует сращение передней и задней створок по комиссурам. Здесь возможно планиметрическое измерение отверстия митрального клапана. В норме площадь открытия митрального клапана 2,5 - 6 см<sup>2</sup>. Вверху справа также могут быть видны створки трехстворчатого клапана – передняя, задняя и перегородочная. И опять необходимо обратить внимание на нормальное сокращение всех сегментов стенки левого желудочка.

### **Парастернальная позиция по короткой оси аортального клапана**

Структуры, визуализируемые из парастернальной позиции по короткой оси аортального клапана, представлены на рис. 2.1.7.

Здесь виден аортальный клапан с его тремя створками. Правая коронарная створка прилежит к выносящему тракту правого желудочка, не коронарная – к правому предсердию, левая коронарная – к левому желудочку. В норме створки тонкие, симметрично расположенные. В систолу створки полностью раскрываются до самой стенки аорты и формируют треугольное отверстие (рис. 2.1.8). Перед диастолой необходимо выявить этот систолический треугольник. Определение числа створок возможно только в систолу. Это дает возможность отличить трехстворчатый аортальный клапан от двухстворчатого. В диастолу створки закрываются, образуя фигуру, похожую на Y. Место смыкания может выглядеть чуть утолщенным. Комиссуры между створками аортального клапана располагаются на уровне двух, шести и десяти часов.

Выносящий тракт правого желудочка и легочная артерия могут быть оценены из парастернальной позиции по короткой оси. Здесь же можно



вывести бифуркацию легочного ствола, ушко левого предсердия. Это лучшая позиция для доплеровского исследования кровотока в легочном стволе.

Позиция позволяет визуализировать нормально расположенные коронарные артерии. Нужно обратить особое внимание на возможное обызвествления в стволе левой коронарной артерии.

Сзади от аорты располагается левое предсердие. Важно рассмотреть движение межпредсердной перегородки: по его форме можно сделать заключение о диастолическом давлении в полостях сердца. Межпредсердная перегородка в норме обращена выпуклостью вправо, так как давление в левом предсердии несколько выше, чем в правом. По ходу сердечного цикла она колеблется, это говорит о том, что временами давление в правом предсердии превышает давление в левом. Все это свидетельствует о нормальном давлении в предсердиях, а значит, и нормальном диастолическом давлении в желудочках.

### **Верхушечная четырехкамерная позиция**

При исследовании в верхушечной четырехкамерной позиции (рис. 2.1.9) на экран одновременно выводятся оба желудочка и оба предсердия. Створки митрального и трикуспидального клапанов должны визуализироваться в их полном раскрытии.

Эта позиция является одной из важнейших при ЭхоКГ-исследовании и наиболее часто используется для оценки общей и локальной сократимости левого желудочка. Здесь проводятся измерения, необходимые для расчета объемов левого желудочка по методу дисков (см. соответствующую главу). В норме левый желудочек имеет вытянутую форму. Мерой сферичности служит отношение размеров левого желудочка по короткой и длинной осям (рис. 2.1.10). В норме индекс сферичности меньше 0,76.

К датчику ближе всего расположена верхушка сердца. Если правый желудочек не увеличен, то левый полностью занимает верхушку сердца.

Оценка функции правого желудочка клинически и прогностически важна при сердечно-сосудистых заболеваниях. Рекомендации Американского и Европейского обществ кардиологов обращают внимание на необходимость оценивать функции правого желудочка как количественно, так и качественно. В связи с тем, что в легочной артериальной системе низкое давление и высока ее степень податливости, правый желудочек очень чувствителен к изменениям постнагрузки, и его объем быстро увеличивается в ответ на увеличение легочного сопротивления. Размер полости правого желудочка может быть качественно определен из апикальной четырехкамерной позиции путем сравнения размеров двух желудочков: в норме правый желудочек меньше чем левый и считается увеличенным, когда его размеры соответствуют или больше размеров левого желудочка. Размер правого желудочка может быть количественно измерен из апикальной четырехкамерной позиции путем определения длины (от трикуспидального кольца до верхушки) и двух диаметров: первый - на уровне трикуспидального кольца и второй – на уровне середины желудочка (рис. 2.1.11).

Митральные и трикуспидальные створки расположены горизонтально в систолу, в норме не пролабируют в полость предсердий и открываются в сторону верхушки в диастолу.

Правый желудочек можно отличить от левого по более выраженной трабекулярности и модераторному пучку, который может быть ясно виден. Кроме этого следует иметь в виду, что трикуспидальный клапан на изображении оказывается на 3-5 мм выше митрального. Эта часть перегородки называется предсердно-желудочковой перегородкой и отделяет левый желудочек от правого предсердия (стрелка). И только в левом желудочке визуализируются передняя и задняя папиллярные мышцы.

Увеличение размеров левого предсердия служит маркером высокого риска различных сердечных заболеваний, включая фибрилляцию предсердий, артериальную гипертензию и сердечную недостаточность. Левое

предсердие увеличивается трехмерно, но неравномерно во всех трех направлениях, и его передне-задний диаметр не отражает реальных размеров предсердия. По этой причине в рекомендациях 2006 г. (Lang R.M. 2006) ASE и EAE для вычисления размеров камеры рекомендуется выполнять вычисления объема левого предсердия на основе двумерного ЭхоКГ-исследования в конце систолы. Биплановый метод площадь-длина использует данные площади левого предсердия, полученные из четырех- и двухкамерной позиции, и диаметр левого предсердия по его длинной оси, определяемый от уровня митрального клапана до верхней стенки левого предсердия (рис. 2.1.12, справа). По методу Симпсона объем левого предсердия вычисляется как сумма нескольких отдельных дисков различных по объему. Метод может быть использован как альтернативный вариант метода площадь-длина (рис. 2.1.12, слева).

В соответствии с рекомендациями ASE и EAE (Lang R.M. 2006) размеры левого предсердия часто индексируются в отношении с площадью поверхности тела (табл. 2.1.1).

Таблица 2.1.1.

**Значения размеров левого предсердия**

Измерения ЛП	Нормальные значения		Незначительные изменения		Средняя степень		Тяжелые изменения	
	Ж	М	Ж	М	Ж	М	Ж	М
Размер ЛП/ППТ (см/м <sup>2</sup> )	1.5-2.3	1.5-2.3	2.4-2.6	2.4-2.6	2.7-2.9	2.7-2.9	>3.0	>3.0
Площадь ЛП (см <sup>2</sup> )	<20	<20	20-30	20-30	30-40	30-40	>40	>40
Объем ЛП/ППТ (мл/м <sup>2</sup> )	22±6	22±6	29-33	29-33	34-39	34-39	>40	>40

*Примечание.* ЛП – левое предсердие, ППТ – площадь поверхности тела.

Объем правого предсердия может быть вычислен путем аккуратно очерченных контуров предсердия из апикальной четырехкамерной пози-

ции. В норме обычно размер правого предсердия соответствует размеру левого предсердия. Эти измерения коррелируют с конечно диастолическим давлением в левом желудочке (Briguori С. 1998).

Предсердия разделены межпредсердной перегородкой. В средней ее части можно выявить клапан овального окна или возможные дефекты перегородки.

#### **Пятикамерная верхушечная позиция**

Апикальная пятикамерная позиция (рис. 2.1.13) применяется для двумерного и доплеровского исследования выносящего тракта левого желудочка и изучения аортального кровотока. Здесь хорошо видна передняя часть межжелудочковой перегородки и выносящий тракт левого желудочка, трикуспидальное кольцо, по движению которого оценивают сократимость правого желудочка.

#### **Двухкамерная верхушечная позиция**

При двухкамерной верхушечной позиции (рис. 2.1.14) визуализируются только левые отделы сердца. Здесь целиком видна нижняя стенка левого желудочка. Эта позиция может оказать помощь, если затруднен осмотр в парастернальных позициях.

Таким образом, ЭхоКГ дает возможность получить необходимую информацию о функциональном состоянии и кровоснабжении сердца.

#### **Субкостальная позиция**

##### **Субкостальная четырехкамерная позиция**

Субкостальная четырехкамерная позиция (рис. 2.1.15) лучше всего позволяет судить о размерах правого желудочка.

Стенка правого желудочка тонкая и может быть измерена как при М-модальном, так и при двумерном ЭхоКГ-исследовании. Рекомендуется измерять толщину свободной стенки правого желудочка на уровне хорд трикуспидального клапана из субкостального доступа. В норме толщина свободной стенки правого желудочка меньше 0,5 см.

Из субкостальной позиции можно просмотреть всю межпредсердную перегородку и выявить первичные дефекты в нижней её части, вторичные - в области овального окна. Из этой позиции перикард виден на наибольшем протяжении.

### **Субкостальная длинная ось нижней поллой вены**

Из субкостальной позиции производят исследование и измерение нижней поллой вены (рис. 2.1.16).

Эта позиция имеет очень важное значение для оценки давления в правом предсердии с дальнейшим расчетом легочной гипертензии (см. соответствующий раздел). В норме нижняя поллая вена имеет диаметр менее 17 мм и спадается при глубоком вдохе более чем наполовину. Это говорит о том, что давление в правом предсердии составляет 0-5 мм рт. ст. Когда диаметр уменьшается менее чем на 50% при вдохе, предполагают, что давление в правом предсердии высокое. Кроме того, можно обнаружить спонтанное контрастирование нижней поллой вены. Скорость кровотока в полых венах низкая и это - вариант нормы.

При субкостальном расположении датчика иногда можно обнаружить накопление жидкости, как в брюшной полости, так и в плевральном синусе. В норме этого быть не должно.

## **2.2. Одномерный эхокардиография (М-режим)**

Двумерное изображение помогает правильно ориентировать ультразвуковой луч для М-модального исследования. Парастернальная позиция по длинной оси левого желудочка наиболее часто используется для проведения ЭхоКГ в М-режиме.

### **Исследование аортального клапана и левого предсердия.**

Исследование начинают с выведения на экран изображения аортального клапана и левого предсердия (рис. 2.2.1). Эта позиция позволяет ана-

лизовать вышеперечисленные структуры и проводить фазовый анализ сердечного цикла по их движению и движению створок аортального клапана.

Аорта представлена двумя параллельными линиями, которые движутся вперед к датчику в систолу и смещаются назад в диастолу. Экскурсия корня аорты в норме более 7 мм, что свидетельствует о нормальном ударном объеме. При нормальной диастолической функции левого желудочка раннее диастолическое движение корня аорты существенно превышает его движение во время систолы предсердий.

Расхождение створок аортального клапана может быть измерено как в начале (1 на рис. 2.2.1), так и в конце (2 на рис. 2.2.1) систолы. Амплитуда расхождения створок аортального клапана в норме 1,5-2 см. Если неизменные створки аортального клапана в систолу открываются не полностью, это обычно означает резкое снижение ударного объема. Если створки резко захлопываются, то следует заподозрить врожденный субаортальный стеноз. Частичное прикрытие створок аортального клапана в середине систолы, а затем вновь максимальное их раскрытие - косвенный признак динамического субаортального стеноза (гипертрофической кардиомиопатии). Возможна систолическая вибрация створок.

Створки аортального клапана смыкаются в диастолу, образуя линейный эхо-сигнал посередине между передней и задней стенками аорты. Эксцентрическое расположение линии смыкания позволяет заподозрить двустворчатый аортальный клапан.

Используя М-режим ЭхоКГ, возможно вычислять размеры левого предсердия. Они измеряются в конце систолы из парастернальной позиции по длинной оси как расстояние от края задней стенки аорты до края задней стенки левого предсердия, что соответствует передне-заднему диаметру левого предсердия. Однако левое предсердие увеличивается трехмерно и

по этой причине ASE и EAE (Lang R.M. 2006) для вычисления размеров камеры рекомендуют использовать двумерное ЭхоКГ-исследование.

### **М- режим. Исследование на уровне конца створок митрального клапана**

Эта позиция позволяет проводить точный фазовый анализ сердечного цикла по движению створок митрального клапана (рис. 2.2.2). С помощью М-режима возможна диагностика дилатации камер сердца, снижения сократительной способности миокарда.

### **М - режим. Исследование на уровне полости левого желудочка**

Схема ЭхоКГ-исследования на уровне полости левого желудочка представлена на рис. 2.2.3.

При нормальной функции левого желудочка расслабление задней стенки происходит быстрее, чем сокращение. Межжелудочковая перегородка и задняя стенка левого желудочка сокращаются координированно, хотя их пики сокращения наступают не одновременно.

Многие лаборатории продолжают измерять толщину и диаметры желудочков в М-режиме, несмотря на рекомендации (Фейгенбаум Г. 1999, Шиллер Н. 2005, Otto С.М. 2000) использовать для этого двумерную ЭхоКГ. Передне-задний размер левого желудочка лучше измерять с помощью двумерного, а не М-модального исследования, так как в последнем часто получается завышенный результат из-за того, что не всегда удается направить ультразвуковой луч перпендикулярно задней стенке левого желудочка (рис. 2.2.4). Планиметрические и доплеровские измерения для этих расчетов см. в соответствующих главах.

ЭхоКГ обладает большой разрешающей способностью в определении жидкости в перикарде. В норме между его листками может содержаться от 10 до 50 мл жидкости. При этом листки перикарда могут расходиться в систолу, но в любом случае движение париетального и висцерального листков должно быть параллельным и совпадать с движением эпикарда.

**Нормальные значения эхокардиографических показателей, измеряемых из парастернального доступа по длинной и короткой осям (Бокерия Л.А. 2002)**

*Аорта*

- 1) фиброзное кольцо - 1,8-2,6 см;
- 2) восходящий отдел-2,0-3,7 см;
- 3) открытие клапана - 1,5 - 2,6 см;
- 4) площадь отверстия  $> 2,0 \text{ см}^2$ .

Размер левого предсердия - 1,9-4,0 см.

*Митральный клапан*

- 1) фиброзное кольцо - 2,3-3,0 см;
- 2) площадь открытия - 2,5-6,0  $\text{см}^2$ .

*Левый желудочек*

- 1) КДР-3,7-5,6 см;
- 2) КДО-58-154 мл (Teicholz);
- 3) КСР-2,5-3,6 см;
- 4) КСО - 25-54 мл (Teicholz);
- 5) ударный объем ЛЖ - 44-100 мл;
- 6) минутный объем сердца - 3,5-7,5 л/мин;
- 7) сердечный индекс - 2,0-4,1 л/м<sup>2</sup>;
- 8) толщина МЖП = ЗСЛЖ - 0,6-1,1 см.

*Правый желудочек*

- 1) переднезадний размер - до 3,2 см.
- 2) фиброзное кольцо трикуспидального клапана - 2,7-3,4 см.

*Легочная артерия*

- 1) фиброзное кольцо - 1,8-2,5 см;
- 2) диаметр ствола - до 3,0 см.



### 2.3. М-режим, цветовой доплер

Цветовой доплер в М-режиме обеспечивает комплексное изображение потока в большой области путем измерения скорости вдоль каждой секторальной линии двумерного ЭхоКГ-изображения и отображения информации в виде цветных точек. Этот метод наиболее информативен в диагностике регургитации и стеноза, отражает систолические и диастолические потоки, определяет наличие внутрисердечных шунтов и визуализирует коронарный кровоток.

Одним из наиболее важных применений цветового М-режима ЭхоКГ является оценка потока наполнения левого желудочка. Для того чтобы сделать цветовую запись М-режима, курсор размещают в центре митрального потока в четырехкамерной позиции сердца (рис. 2.3.1).

Датчик может быть расположен напротив латеральной стенки для необходимости установить линию сканирования М-режима параллельно потоку цветного двумерного доплер-ЭхоКГ. Наклон, связывающий любые линии с одинаковыми скоростями от митральных створок к верхушке, представляет скорость, с которой поток распространяется внутри желудочков ( $V_p$ ). Важно, что показатель  $V_p$  не чувствителен к изменениям преднагрузки (Moller J.E. 2000, Garcia M.J. 2000) и тщательно должен быть измерен для того, чтобы избежать измерения внутриволостного потока до начала митрального потока (Stugaard M. 1994). При аритмиях берется средняя величина из ряда измерений. Цветной метод измерения может быть затруднен у пациентов с тахикардией и/или атриовентрикулярной блокадой I степени. У этих пациентов сложно выявить раннюю и предсердную волну наполнения. Следует иметь в виду, что у некоторых больных с гипертрофической или рестриктивной кардиомиопатией внутриволостной поток, возникающий до митрального потока, может быть очень выражен и его

можно спутать с волной раннего наполнения, дающей появление очень быстрого  $V_r$ .

В норме пространственная ориентация контрольного объема пиковой скорости раннего диастолического наполнения (Е волна) ближе к верхушке желудочка, чем при сокращении предсердия (А волна). Таким образом, градиент внутрижелудочкового давления во время раннего диастолического наполнения приводит к повышению присасывающей силы, что ведет к увеличению потока через митральный клапан.

Считается, что градиент внутрижелудочкового давления приводит к повышению присасывающей силы только в желудочках с нормальной диастолической функцией. Courtois M. и Ludbrook C. (Courtois M. 1994) показали, что этот градиент является результатом активности миокарда. В результате этого формируется модель диастолической функции, в основе которой лежит верхушка, как анатомическое образование, вносящее основной вклад в процесс наполнения в результате активного присасывания крови из базальных и средних отделов ЛЖ в апикальные. Этот градиент значительно уменьшается у людей с ишемией и кардиомиопатией. Исследования различных групп населения выявили слабую корреляцию между скоростью наполнения  $V_r$ , измеряемого в М-режиме, и скоростью волны Е в доплеровском режиме. Формирование турбулентного потока объясняет тот факт, что скорость нарастания пика Е может быть выше, чем скорость наполнения  $V_r$  в патологическом желудочке. Согласно гидродинамическим принципам скорость волны Е в турбулентном потоке увеличивается, при этом весь поток  $V_r$  не изменяется благодаря внутренним циркуляторным движениям. Турбулентный поток формируется в результате взаимодействия крови, поступающей в ЛЖ с кровью, которая в нем уже находится.

Доказано, что значения наполнения ЛЖ и поток в легочной артерии, измеренные с помощью доплер-ЭхоКГ, используются для расчета таких параметров, как диастолическая функция, включая давление наполнения

ЛЖ, диастолическое расслабление и электрическую жесткость (Appleton С.Р. 1988).

Так как ряд физиологических изменений мгновенно воздействует на скорость потока при доплеровском исследовании, сложно выявить главный фактор в данной ситуации (Choong С.У. 1988, Colan S.D. 1985, Ishida Y. 1986). Поэтому использование цветного М-режима при ЭхоКГ может помочь оценить диастолическую функцию. Ряд работ показали, что использование цветного М-режима может быть полезно для оценки релаксации ЛЖ, а также дифференциального диагноза рестриктивной кардиомиопатии от рестриктивного перикардита у пациентов со сниженной систолической функцией (Garcia M.J. 1996).

Цветной М-режим может быть использован для оценки степени тяжести аортальной (рис. 2.3.2) и митральной регургитации (рис. 2.3.3).

## Литература

1. Бокерия Л.А., Голухова Е.З., Иваницкий А.В. Функциональная диагностика в кардиологии. – М., 2002.
2. Зарецкий В.В., Бобков В.В., Ольбинская Л.И. Клиническая эхокардиография. - М.: Медицина, 1979.
3. Фейгенбаум Г. Эхокардиография. 5-е издание (перевод с английского под редакцией В.В. Митькова).- М.,1999.
4. Шиллер Н., Осипов М.А. Клиническая эхокардиография.- М., 2005.
5. Appleton CP, Hatle LK, Popp RL. Relation of transmitral flow velocity patterns to left ventricular diastolic function: new insights from a combined hemodynamic and Doppler echocardiographic study// J Am Coll Cardiol 1988;12(2):426-40.

6. *Briguori C., Betocchi S., Losi M.A., et al.* Noninvasive evaluation of left ventricular diastolic function in hypertrophic cardiomyopathy// *AmJ Cardiol* 1998; 81:180-7.
7. *Choong CY, Abascal VM, Thomas JD, et al.* Combined influence of ventricular loading and relaxation on the transmitral flow velocity profile in dogs measured by Doppler echocardiography// *Circulation*. 1988;78(3):672-83.
8. *Colan SD, Borow KM, Neumann A.* Effects of loading conditions and contractile state (methoxamine and dobutamine) on left ventricular early diastolic function in normal subjects// *AmJ Cardiol*. 1985;55(6):790-6.
9. *Courtois M, Ludbrook C.* Intraventricular pressure transients during relaxation and filling. In: Gaasch WH, LeWinter MM (ed.). *Left ventricular diastolic dysfunction and heart failure*. Lea & Febiger.- Philadelphia, 1994.- P. 150-166.
10. *Feigenbaum H, Armstrong WF, Ryan T.* *Feigenbaum's Echocardiography*, 6th ed. Lippincott Williams & Wilkins, 2005.
11. *Garcia MJ, Rodriguez L, Ares M, et al.* Differentiation of constrictive pericarditis from restrictive cardiomyopathy: assessment of left ventricular diastolic velocities in longitudinal axis by Doppler tissue imaging// *J Am Coll Cardiol* 1996; 27(1):108-14.
12. *Garcia MJ, Smedira NG, Greenberg NL, et al.* Color M-mode Doppler flow propagation velocity is a preload insensitive index of left ventricular relaxation: animal and human validation// *J Am Coll Cardiol*. 2000;35(1):201-8.
13. *Ishida Y, Meisner JS, Tsujioka K, et al.* Left ventricular filling dynamics' influence of left ventricular relaxation and left atrial pressure// *Circulation*. 1986;74(1):187-96.
14. *Lang RM, Bierig M, Devereux RB, et al.* Recommendations for chamber quantification// *Eur J Echocardiography*. 2006; 7:79-108.
15. *Moller JE, Poulsen SH, Sondergaard E, et al.* Preload dependence of color M-mode Doppler flow propagation velocity in controls and in patients with left ventricular dysfunction// *J Am Soc Echocardiogr*. 2000;13(10):902-9.

16. *Otto C.M.* Textbook of Clinical Echocardiography. Saunders, 2000.
17. *Roman MU, Devereux RB, Kramer Fox R, et al.* Two-dimensional echocardiographic aortic root dimensions in normal children and adults// *Am J Cardiol.* 1989;64:507-12.
18. *Stugaard M, Risoe C, Ihlen H, et al.* Intracavitary filling pattern in the failing left ventricle assessed by color M-mode Doppler echocardiography// *J Am Coll Cardiol.* 1994;24(3):663-70.

### 3. ГЕМОДИНАМИЧЕСКИЕ ПОКАЗАТЕЛИ, ПОЛУЧАЕМЫЕ ПРИ ЭХОКАРДИОГРАФИЧЕСКОМ ИССЛЕДОВАНИИ

Исследования сердца в двухмерном и одномерном режимах могут быть существенно дополнены данными доплеровских показателей гемодинамики, такими как ударный и минутный объем сердца; площадь клапанов; градиенты давления; давление в камерах сердца; характеристики систолической и диастолической функции левого желудочка.

Метод вычисления *ударного объема* основан на измерении интеграла линейной скорости кровотока через выходной тракт и площади поперечного сечения выходного тракта левого желудочка (ВТЛЖ). Интеграл линейной скорости определяется как произведение средней скорости кровотока в систолу и продолжительности систолы. Он соответствует расстоянию, которое проходит ударный объем крови за время систолы:

$$VTI = ET \times V_{mean},$$

где VTI – velocity time integral, интеграл линейной скорости;

ET - ejection time, время кровотока;

$V_{mean}$  – средняя скорость кровотока

Для вычисления *ударного объема* через выходной тракт ЛЖ необходимо (рис. 3.1):

1. Определить площадь поперечного сечения выходного тракта ЛЖ. Для этого нужно измерить диаметр выходного тракта левого желудочка в систолу (в момент максимального раскрытия аортального клапана) из парастернальной позиции по длинной оси левого желудочка.

2. Площадь выходного тракта левого желудочка вычисляется по формуле:

$$VTЛЖ = \pi r^2 = \pi(D/2)^2 = 3,14 \times (D/2)^2 = 0,785 \times D^2.$$

3. В режиме импульсного доплера из пятикамерной позиции вычисляется интеграл линейной скорости ВТЛЖ. Контрольный объем устанавливается на 0,5 см проксимальнее аортального клапана.

Ударный объем (SV) = D ВТЛЖ<sup>2</sup> x 0,785 x VTI.

Расчет *сердечного выброса (минутного объема кровотока)*:

$$CO = HR \times SV,$$

где CO – минутный объем кровотока, HR – частота сердечных сокращений, SV – ударный объем.

При определении объема кровотока необходимо соблюдать следующие условия:

- площадь поперечного сечения сосуда или отдела сердца и интеграл линейной скорости кровотока должны быть определены на одном и том же уровне;

- доплеровский спектр кровотока должен иметь ровные контуры;

- угол между направлением кровотока и ультразвукового луча не должен превышать 20 градусов;

- площадь поперечного отдела сосуда или отдела сердца должна оставаться примерно одинаковой на протяжении исследования.

*Градиент давления* (рис. 3.2) вычисляется с помощью упрощенного уравнения Бернулли: макс градиент (PΔ) = 4 x (V макс. скорость кровотока)<sup>2</sup>.

Если скорость кровотока проксимальнее места обструкции превышает 1,2 м/с, применяется полный вариант уравнения Бернулли:

$$P\Delta = (V_1 - V_2)^2,$$

где V<sub>1</sub> – скорость кровотока дистальнее обструкции, V<sub>2</sub> – скорость кровотока проксимальнее обструкции.

При наличии внутрисердечных шунтов отношение между легочным и системным кровотоками отражает величину *внутрисердечного шунта*.

Легочный кровоток ( $Q_p$ ) вычисляется по выносящему тракту правого желудочка (RVOT), а системный кровоток ( $Q_s$ ) – по выносящему тракту левого желудочка (LVOT) соответственно:

$$Q_p = VTI_{RVOT} \times CSA_{RVOT}$$

$$Q_s = VTI_{LVOT} \times CSA_{LVOT},$$

где  $CSA_{RVOT}$  – площадь выносящего тракта правого желудочка,  $CSA_{LVOT}$  – площадь выносящего тракта левого желудочка.

Величина *легочного шунта* равна:  $Q_p / Q_s = VTI_{RVOT} \times CSA_{RVOT} / VTI_{LVOT} \times CSA_{LVOT} = D_{RVOT}^2 \times 0,785 \times VTI_{RVOT} / D_{LVOT}^2 \times 0,785 \times VTI_{LVOT} = D_{RVOT}^2 \times VTI_{RVOT} / D_{LVOT}^2 \times VTI_{LVOT}$

При митральном стенозе необходимо оценить гемодинамическую значимость стеноза. Количественную оценку стеноза митрального клапана получают путем расчета времени полуспада градиента давления. Эта методика была предложена L. Hatle, V. Angelsen в 1978г. Для этого в четырехкамерной позиции левого желудочка устанавливают контрольный объем на уровне кончиков створок митрального клапана и в режиме постоянно-волнового доплера получают спектр транмитрального потока. Принцип, используемый для расчета полуспада градиента давления, основан на результатах экспериментальных работ по катетеризации сердца, согласно которым отверстию в 1 см<sup>2</sup> соответствует время полуспада пикового диастолического градиента на клапане, равное 220 мс.

$$S = 220 / PHT_{1/2},$$

где  $S$  – площадь атриовентрикулярного отверстия,  $PHT_{1/2}$  – время полуспада пикового диастолического градиента.

## Литература

1. Абдуллаев Р.Я., Соболев Ю.С., Шиллер Н.Б., Фостер Э. Современная эхокардиография. -Харьков, 1998.



2. *Шиллер Н, Осипов М.А.* Клиническая эхокардиография.- М., 2005.
3. *Hatle L., Brubakk A., Tromsdal A., Angelsen B.* Noninvasive assessment of pressure drop in mitral stenosis by Doppler ultrasound. //Br. Heart J 1978; 40(2):131-40.
4. *Hatle L.* Doppler echocardiographic evaluation of mitral stenosis. //Cardiol Clin. 1990; 8(2):233-47.
5. *Feigenbaum H, Armstrong WF, Ryan T.* Feigenbaum's Echocardiography, 6<sup>th</sup> ed. Lippincott Williams & Wilkins, 2005.
6. *Otto C.M.* Textbook of Clinical Echocardiography. -Saunders, 2000.

#### 4. ДОППЛЕРОГРАФИЧЕСКОЕ ИССЛЕДОВАНИЕ ВНУТРИСЕРДЕЧНЫХ КРОВОТОКОВ

Информация о гемодинамике представляет собой неотъемлемую часть современного эхокардиографического исследования и играет важную роль в клинической кардиологии. Для получения информации о состоянии гемодинамики используют данные доплерэхокардиографии, так как этот метод позволяет оценить кровотоки в сердце и периферических сосудах. Двумерная эхокардиография выявляет ряд косвенных признаков гемодинамических нарушений (таблица 4.1).

Таблица 4.1

**Косвенные признаки гемодинамических нарушений**

<b>Гемодинамические нарушения</b>	<b>Двумерная ЭхоКГ</b>
Повышенное давление в правом желудочке	Дилатация правого желудочка и D-образная форма правого желудочка
Повышенное давление в правом предсердии	Дилатация нижней полой вены и коллапсирование ее на вдохе менее чем на 50% Выбухание межпредсердной перегородки в сторону левого предсердия
Повышенное давление в левом предсердии	Выбухание межпредсердной перегородки в сторону правого предсердия
Тампонада сердца	Коллапс сердечных камер в диастолу (диастолическое прогибание внутрь правого желудочка и/или стенки правого предсердия)

Для оценки кровотока используют доплеровский метод как в импульсно-волновом, так и постоянном режиме. Допплеровский спектр отображается в виде графического изображения развертки скорости кровотока во времени. Кровоток, направленный к датчику, изображается на графике выше базовой линии, от датчика – ниже базовой линии. Спектр ламинарного потока при равномерном движении эритроцитов характеризуется малой шириной и выглядит в виде узкой линии, что связано с небольшим

разбросом скоростей в контрольном объеме. Турбулентный поток, возникающий в местах ускорения кровотока, при стенозе отверстия, характеризуется большим разбросом скоростей и отображается широкой линией с размытыми контурами. Во время исследования доплеровские частоты преобразуются в обычные звуковые сигналы, что помогает оператору во время исследования правильно ориентировать направление ультразвукового луча под контролем звука.

*Импульсно-волновой* доплеровский режим определяет характер и скорость кровотока в конкретном месте, т.е. в месте установленного контрольного объема. Контрольный объем можно смещать от датчика по вертикали и по горизонтали на необходимое расстояние. Этот метод применяется для определения характера скорости и наличия регургитации в выходном тракте левого и правого желудочков, легочной артерии, легочных и печеночных венах, через митральное и трикуспидальное отверстие, для оценки параметров диастолического наполнения левого желудочка, а также для установления факта турбулентности кровотока.

Для точного количественного измерения высоких скоростей в местах сужения сосудов и при стенозах клапанных отверстий применяется *постоянно-волновой* доплеровский режим. Метод позволяет исследовать высокоскоростной поток по всей глубине исследования на пути ультразвукового луча. Постоянно-волновой режим применяется для определения максимальной скорости потока крови, градиента давления через клапан и измерения значений интеграла «скорость-время», а также градиента давления в выходном тракте левого и правого желудочков, в легочной артерии, определения скорости нарастания давления в левом предсердии и левом желудочке ( $dp/dt$ ).

Для получения данных о гемодинамических изменениях в двухмерном режиме определяют направление ультразвукового луча и место расположения контрольного объема. Одним из важных условий является макси-

мальное сближение хода ультразвукового луча с направлением исследуемого потока. Максимально допустимый угол между направлением кровотока и ультразвукового луча не должен превышать 20 градусов. В таблице 4.2 представлены нормальные пиковые скорости потоков у здоровых людей.

Таблица 4.2.

**Максимальные пиковые скорости у здоровых лиц**

<b>Место локации</b>	<b>Скорость потока (м/с)</b>
Митральный клапан	0,6-1,3
Трикуспидальный клапан	0,3-0,7
Легочный клапан	0,6-0,9
Аортальный клапан	0,9-1,7
Выходной тракт левого желудочка	0,7-1,1

При исследовании кровотока в выносящем тракте левого желудочка из апикального доступа в пятикамерной позиции контрольный объем устанавливают под аортальным клапаном (рис. 4.1), а при исследовании кровотока в аорте - прямо над аортальным клапаном (рис. 4.2). Допплеровский спектр регистрируется под базовой линией в виде треугольника с ровными контурами и в норме имеет ламинарный характер.

Для доплеровского исследования кровотока через митральный и трикуспидальный клапаны из апикального доступа в четырехкамерной позиции контрольный объем устанавливают на уровне кончиков створок. Трансмитральный поток можно исследовать также в двухкамерной позиции из апикального доступа. Спектр митрального потока имеет двухпиковую форму, регистрирующуюся над базовой линией. Первый пик соответствует фазе быстрого наполнения левого желудочка и следует за зубцом Т на электрокардиограмме. Второй пик отражает ускорение кровотока при сокращении левого предсердия и соответствует началу зубца Р на электро-

кардиограмме. Соотношение скорости раннего и позднего трансмитрального кровотока в норме более 1 (рис. 4.3).

Спектр трикуспидального клапана напоминает кривую митрального клапана, также имеет два пика скорости, соответствующие периоду быстрого наполнения правого желудочка и периоду наполнения правого желудочка при сокращении правого предсердия.

Исследование потока через легочный клапан проводят в парастернальной позиции левого желудочка вдоль короткой оси на уровне аорты, направляя ультразвуковой луч несколько кверху. В норме движение крови в легочной артерии ламинарное. Спектр легочного кровотока располагается ниже базовой линии и имеет также треугольную форму, но в отличие от аортального спектра имеет существенно меньшее ускорение и более закругленную вершину в середине систолы. Контрольный объем рекомендуют устанавливать таким образом, чтобы на спектральной кривой были также видны «щелчки» открытия и закрытия клапана легочной артерии (рис. 4.4).

## Литература

1. *Алехин М.Н., Седов В.П.* Допплер-эхокардиография. - М., 1997
2. *Шиллер Н, Осипов М.А.* Клиническая эхокардиография. - М., 2005
3. *Chung N. et al.* Measurement of left ventricular dp/dt by simultaneous Doppler echocardiography and cardiac catheterization. //J Am. Soc. Echo. 5:147-152, 1992.
4. *Feigenbaum H, Armstrong WF, Ryan T.* Feigenbaum's Echocardiography, 6<sup>th</sup> ed. Lippincott Williams & Wilkins, 2005.
5. *Otto C.M.* Textbook of Clinical Echocardiography.- Saunders, 2000.

## **5. ОПРЕДЕЛЕНИЕ СИСТОЛИЧЕСКОЙ ФУНКЦИИ ЛЕВОГО ЖЕЛУДОЧКА**

Эхокардиография является методом выбора для стандартизированной оценки дисфункции сердечной мышцы в покое. Значимость этой методики определяется ее безопасностью, широкой доступностью, а также скоростью выполнения исследования. При стандартном ультразвуковом исследовании сердца оцениваются объемы камер, толщина и геометрия стенок, индексы региональной и/или глобальной систолической и диастолической функции левого желудочка (ЛЖ), параметры гемодинамики, функции клапанов.

### **5.1. Эхокардиографическая оценка сократимости миокарда левого желудочка. Методы оценки глобальной сократительной способности левого желудочка**

Наиболее распространенным методом оценки глобальной систолической функции левого желудочка является определение фракции выброса (ФВ), который представляет собой выбрасываемый в систолу процент объема крови, заполняющий левый желудочек в диастолу (в норме 55-65%). Фракция выброса, безусловно, представляет собой ценный показатель, так как обладает самостоятельным прогностическим значением независимо от клинических характеристик больных. Однако он не всегда коррелирует с симптомами заболевания и толерантностью к физической нагрузке.

Для оценки функционального состояния левого желудочка и измерения гемодинамических показателей применяют, прежде всего, одномерный режим. Для количественной оценки левого желудочка в М-режиме используют формулу Teicholz, исходя из предположения, что желудочек имеет эллипсоидную форму:

$$V = (7,0/2,4 + D) \times D^3,$$

где V – объем ЛЖ (мл или см<sup>3</sup>),

D – переднезадний размер ЛЖ в фазы систолы или диастолы

$$\text{ФВ} = \text{КДО-КСО}/\text{КДО} \times 100\%.$$

Все измерения в одномерном режиме должны выполняться от переднего края эндокарда межжелудочковой перегородки до переднего края эндокардиального эхосигнала задней стенки, так как ширина эхосигнала в М-режиме может изменяться от прибора к прибору, а также при изменении усиления (J Am Soc Echocardiogr, 1997). При выполнении измерений нужно учитывать, что конец диастолы обозначается зубцом Q на электрокардиограмме, так как зубец R может меняться при регистрации ЭКГ на эхокардиограмме. (Sahn D.J., DeMaria A., Kisslo J, Weyman A., 1978) (рис.5.1.1.-5.1.2).

Одной из проблем, связанных с измерениями в одномерном режиме, являются трудности с направлением ультразвукового луча во время систолы и диастолы через одни и те же участки межжелудочковой перегородки и задней стенки (рис. 5.1.3).

В настоящее время современные ультразвуковые аппараты оснащены опцией «анатомический М-режим» (АММ –anatomic M-mode), при помощи которой возможно направлять ультразвуковой луч перпендикулярно стенкам ЛЖ и тем самым приблизиться к истинным размерам (рис.5.1.4)

С другой стороны, М-режим имеет очевидные ограничения: если ориентироваться только на данные, выполненные в одномерном режиме, можно допустить серьезные ошибки в оценке функции левого желудочка, так как эти измерения учитывают лишь проксимальную часть межжелудочковой перегородки и заднюю стенку ЛЖ. При очаговом поражении левого желудочка сегменты с нарушенной сократимостью могут быть уда-

лены от его основания. В этом случае переднезадний размер создаст неверное представление о систолической функции левого желудочка.

Таким образом, при очаговом поражении миокарда наиболее точным методом определения глобальной систолической функции левого желудочка является метод дисков (алгоритм Симпсона). В основе этого метода лежит реконструкция левого желудочка из 20 дисков – срезов желудочка на разных уровнях. По рекомендациям ASE для исследования глобальной систолической функции левого желудочка используется модифицированный метод Симпсона из апикальной позиции двух и четырех камер сердца. Так как этот метод является биплановым, то получаются как бы поперечные срезы в двух перпендикулярных сечениях. Для этого необходимо обвести контуры левого желудочка по поверхности эндокарда в диастолу и систолу в двух вышеуказанных проекциях. После оконтуривания эндокардиальной поверхности ЛЖ, полость его автоматически разделяется на 20 дисков, и объемы дисков суммируются (рис. 5.1.5). Дальнейший расчет гемодинамических показателей проводится по классическим формулам.

Сократимость ЛЖ и его ремоделирование (сферическая форма полости левого желудочка) могут быть оценены с помощью индекса сферичности (рис.5.1.6) и измерения расстояния между пиком волны E передней створки митрального клапана и межжелудочковой перегородки (рис.5.1.7). Увеличение этого расстояния ассоциируется с уменьшением фракции выброса ЛЖ. В норме расстояние от E-пика передней створки митрального клапана до межжелудочковой перегородки = < 1 см.

Другим важным параметром систолической функции ЛЖ является оценка его продольной функции. Мышечная структура левого желудочка имеет сложное строение и состоит из субэпикардиальных и субэндокардиальных слоев, содержащих продольные волокна, и среднего циркулярного слоя. Продольные волокна сокращаются раньше, чем циркулярные, поэтому в фазу изоволюмического напряжения (в начале систолы) полость



ЛЖ претерпевает геометрическую трансформацию. Сокращение продольных волокон приводит к уменьшению длины ЛЖ на 10-12 %, тогда как сокращение циркулярных волокон уменьшает поперечный диаметр ЛЖ примерно на 25%, в результате чего полость ЛЖ становится менее сферичной во время систолы (рис. 5.1.8). При сокращении циркулярных волокон цилиндрическая форма нормального желудочка восстанавливается. (Jones C.J.H., Raposo L., Gibson D.G., 1990)

При ишемии миокарда и гипертрофии левого желудочка в первую очередь нарушается функция продольных миокардиальных волокон (Henein M.Y., Rosano G.M.C., Underwood R. et al, 1994) Субэндокардиальные продольные волокна, анатомически связанные с митральным кольцом, обуславливают движение митрального кольца к верхушке. Таким образом, эхокардиографическое исследование из верхушечного доступа позволяет оценить продольное расслабление и сокращение ЛЖ. Для этого в двумерном режиме измеряют степень опущения основания левого желудочка и экскурсию митрального клапана (рис. 5.1.9 -5.1.10) во время диастолы и систолы. Если имеется повреждение одной из стенок, то на этой стороне часть фиброзного кольца митрального клапана не будет двигаться.

Эхокардиография позволяет оценить продольную функцию ЛЖ также в М – режиме, определяя экскурсию движения митрального кольца. В норме экскурсия движения митрального клапана должна быть более 10 мм.

Одним из важных параметров, отражающих продольную функцию ЛЖ, является скорость и амплитуда смещения фиброзного кольца митрального клапана в режиме тканевого пульсового доплера (рис. 5.1.11). Нормальный тканевой доплеровский спектр имеет характерный вид: он состоит из систолической волны  $S_m$  и двух диастолических волн –  $E_m$  и  $A_m$ . По данным ряда авторов, амплитуда движения митрального кольца хорошо коррелирует с ФВ левого желудочка (таблица 5.1.1), измеренной

разными способами, включая двухмерную эхокардиографию (Alam M., Hoglund C., Thorstrand C., 1992), контрастную вентрикулографию (Alam M., Hoglund C., Thorstrand C., Hellekant C., 1992), радиоизотопную вентрикулографию (Pai R.G., Bodenheimer M.M., Pai S.M. e al., 1991).

Тканевая доплерэхокардиография может применяться исследователем как дополнительный метод оценки систолической функции ЛЖ при неадекватной визуализации эндокарда. Для исследования продольной систолической функции ЛЖ лучше всего подходят латеральная стенка ЛЖ. Исследование со стороны межжелудочковой перегородки менее информативно, что связано с преобладанием циркулярных волокон, влиянием на экскурсию межжелудочковой перегородки перемещений сердца в грудной клетке и сокращений правого желудочка.

*Таблица 5.1.1*

**Исследование митрального кольца в режиме тканевого доплера (ТД)  
для оценки глобальной функции ЛЖ**

<b>Авторы</b>	<b>V.K.Gulati и соавт.,1996</b>	<b>C.Pan и соавт.,2001</b>
Режимы ТД	Цветовой М- режим ТД	Импульсно-волновой режим ТД
Значения показателя ТД	5,4см/с	8см/с
Коэффициент корреляции показателя ТД с ФВ	0,86	0,97
Определяемое значение ФВ	>50%	>50%
Чувствительность, %	88	80
Специфичность, %	97	92
Показатели ТД	Макс.средняя Sm	Макс.средняя Sm
Метод определения ФВ	Радионуклидный	Радионуклидный

Продольная функция ЛЖ отражает снижение сократительной функции при большинстве сердечно-сосудистых заболеваниях. Систолическое движение кольца митрального клапана, как и фракция выброса, также служит прогностическим показателем функции ЛЖ (рис.5.1.12).

Измерение продольной функции ЛЖ с помощью оценки скорости смещения митрального кольца в режиме импульсного Допплера является чувствительным методом для оценки дисфункции ЛЖ и коррелирует с некоторыми показателями сократительной дисфункции, таким как натрийуретический пептид.

Другим чувствительным индикатором функции левого желудочка при наличии митральной регургитации является показатель  $dp/dt$ , который отражает скорость нарастания давления в левом предсердии и левом желудочке и является мерой сократительной способности левого желудочка. Скорость, с которой струя митральной регургитации поступает из левого желудочка в левое предсердие, отображает скорость нарастания давления в левом желудочке. В режиме постоянно-волнового доплера записывается спектр митральной регургитации. Измеряется средняя скорость нарастания давления струи митральной регургитации от 1 м/с до 3 м/с (рис.5.1.13). Вычисленный с помощью модифицированного уравнения Бернулли, градиент давления в точке, равном 1 м/с, соответствует 4 мм рт. ст.; а в точке 3 м/с – 36 мм рт. ст. Таким образом, изменение давления между двумя этими точками равно 32 мм рт. ст. Разделив 32 на интервал между точками, получаем  $dp/dt$ . В норме  $dp/dt$  составляет не менее 1350 мм рт. ст. /с.

В 1995 г. Tie C. с соавт. предложили использовать спектры трансмитрального и аортального потоков, полученные в постоянно-волновом доплеровском режиме, для определения миокардиального индекса (МИ), или Tie-индекса. В исследованиях, сопоставлявших этот показатель с измерениями, полученными при катетеризации сердца, было показано, что миокардиальный индекс отражает систолическую и диастолическую функцию (Tei C., Nishimura R.A., Seward J.B. и соавт, 1997) и позволяет характеризовать глобальную функцию левого желудочка одним показателем, который может быть использован для оценки степени дисфункции и прогноза у больных с ишемической болезнью сердца. Tie-индекс рассчитыва-

ется как отношение суммы периодов изоволюмического сокращения (ICT) и изоволюмического расслабления (IRT) ко времени изгнания (ET) (рис.5.1.14). В норме  $MI < 0,40$ .

Период изоволюмического сокращения связан с входом ионов кальция в микоплазму из сарколеммы, а период изоволюмического расслабления отражает процесс выхода ионов кальция из миоплазмы. Миокардиальный индекс отражает процессы деполяризации и реполяризации. Подобно тому, как изменения клеточного содержания кальция приводят к нарушениям сократимости и расслабления миоцитов, так и при ишемической болезни сердца замедленное сокращение и расслабление приводят к увеличению миокардиального индекса по мере нарушения сердечной функции.

## Литература

1. *Абдуллаев Р.Я., Соболев Ю.С., Шиллер Н.Б., Фостер Э.* Современная эхокардиография.- Харьков,1998.
2. *Алехин М.Н.* Тканевой доплер в клинической эхокардиографии. - М. 2006.
3. *Шиллер Н., Осипов М.А.* Клиническая эхокардиография. -М. 2005
4. *Alam M., Hoglund C., Thorstrand C.* Longitudinal systolic shortening of the left ventricle: an echocardiographic study in subjects with and without preserved global function. //Clin. Physiol 1992; 12:443-452.
5. *Alam M., Hoglund C., Thorstrand C., Hellekant C.* Haemodynamic significance of the atrioventricular plane displacement in patients with coronary artery disease.// Eur. Heart J 1992;13:194-200.
6. *Al-Mukhaini M, Aargentin S, Morin JF, et al.* Myocardial performance index as predictor of adverse outcomes following mitral valve surgery. //Eur J Echocardiogr 2003; 4:128-34.

7. *Brand B, Rydberg E, Ericsson G, et al.* Prognostication and risk stratification by assessment of left atrioventricular plane displacement in patients with myocardial infarction. // *J Cardiol* 2002;83:35-41.
8. *Bruch C, Schmermund A, Marin D, et al.* Tei-index in patient with mild-to-moderate congestive heart failure.// *Eur Heart J* 2000;18:88-95.
9. *Chulg N. et al.* Measurement of left ventricular dP/dt by simultaneous Doppler echocardiography and cardiac catheterization.// *J Am. Soc. Echo.* 56:147-152,1992.
10. *Feigenbaum H, Armstrong WF, Ryan T.* Feigenbaum's Echocardiography, 6<sup>th</sup> ed. Lippincott Williams & Wilkins, 2005.
11. *Henein M.Y., Rosano G.M.C., Underwood R. et al.* Relations between resting ventricular long axis function, the electrocardiogram, and myocardial perfusion imaging in syndrome X.//*Br Heart J* 1994;71:541-547.
12. *Jones C.J.H., Raposo L., Gibson D.G.* Functional importance of the long-axis dynamics of the human left ventricle. //*Br Heart J* 1990;63:215-220.
13. *Pai R.G., Bodenheimer M.M., Pai S.M. et al.* Usefulness of systolic excursion of the mitral annulus as an index of left ventricular systolic function. //*Am. J Cardiol* 1991;67:222-224.
14. *Sahn D.J., DeMaria A., Kisslo J, Weyman, A.* Recommendations regarding quantitation in M-mode echocardiography: Results of a survey of echocardiographic measurements.// *Circulation*, 58: 1072,1978.
15. *Tei C., Nishimura R.A., Seward J.B. et al.* Noninvasive Doppler-derived myocardial performance index: correlation with simultaneous measurements of cardiac catheterization measurements// *J. Am. Soc. Echocardiogr* 1997.V.10 №2. P.169 -178.
16. *Willenheimer R, Cline C, Erhardt L, et al.* Left ventricular atrioventricular plane displacement: an echocardiographic technique for rapid assessment of prognosis in heart failure.// *Heart.* 1997; 78: 230-6.

## **6. ДИАСТОЛИЧЕСКАЯ ФУНКЦИЯ И ДИСФУНКЦИЯ ЛЕВОГО ЖЕЛУДОЧКА. ДИАСТОЛИЧЕСКАЯ СЕРДЕЧНАЯ НЕДОСТАТОЧНОСТЬ**

Правильная диагностика диастолической дисфункции ЛЖ должна основываться на прямой оценке диастолической функции ЛЖ и определении границ нормальных значений. Для лучшего понимания данных, полученных при доплеровском исследовании диастолической функции, рассмотрим процесс расслабления левого желудочка (рис.6.1). Диастола начинается с момента закрытия аортального клапана и понижения давления в полости левого желудочка (расслабление левого желудочка). Этому предшествует короткий период изоволюмического расслабления (IVRT) между моментом закрытия створок аортального клапана и открытием митрального клапана. Затем давление в левом предсердии повышается и начинает превышать давление в левом желудочке, что ведет к открытию митрального клапана. Это - фаза раннего быстрого наполнения желудочка (пик E). После этого градиент между левым предсердием и левым желудочком начинает снижаться вплоть до выравнивания давлений между ними, а митральный клапан частично прикрывается (диастазис). На следующем этапе наполнения левого желудочка происходит сокращение левого предсердия (пик A).

Стандартное доплеровское ультразвуковое исследование помогает достаточно точно оценить несколько показателей диастолической функции: пик E – максимальная скорость раннего быстрого наполнения ЛЖ, пик A – максимальная скорость позднего предсердного наполнения ЛЖ, DT - время замедления раннего диастолического наполнения, IVRT - время изоволюмического расслабления (рис. 6.2).

## 6.1. Методология исследования диастолической функции левого желудочка

Исследование трансмитрального кровотока проводят в режиме импульсно– волнового доплера. Необходимо правильно установить контрольный объем - на уровне кончиков створок митрального клапана. При перемещении контрольного объема по направлению к левому предсердию амплитуда пиков E и A и пиковая скорость E/A очень сильно меняются. Стандартизация места расположения контрольного объема очень важна для получения оптимального воспроизведения диастолических измерений (рис. 6.1.1-6.1.2). В норме  $E/A > 1$ .

Допплеровские показатели диастолической функции ЛЖ имеют достаточно высокую воспроизводимость. (Galderisi M. и соавт., 1992).

Для получения дополнительных показателей диастолической функции ЛЖ оценивают также венозный кровоток в легочной вене. Для этого в режиме импульсно-волнового доплера контрольный объем (диаметром 3-4 см) устанавливают на 1 см от границы впадения правой легочной вены и левого предсердия (рис. 6.1.3).

В норме при синусовом ритме спектр доплеровского потока в легочных венах имеет систолический (S) и диастолический (D) компоненты. Систолический компонент в свою очередь состоит из двух пиков. Пик A (под базовой линией) возникает в результате систолы левого предсердия. Для оценки диастолической функции ЛЖ нужно обращать внимание на интегралы линейной скорости, при этом систолический поток в норме должен преобладать над диастолическим ( $S/D = 1,3-1,5$ ;  $A \geq 0,22-0,32$  м/с) (рис. 6.1.4).

Метод тканевой доплерэхокардиографии может применяться как дополнительный метод оценки диастолической функции ЛЖ и дифференциальной диагностики при его дисфункции. Для получения кривой в ре-

жиме тканевого доплера контрольный объем устанавливают на латеральную стенку фиброзного кольца митрального клапана. Нормальный тканевой доплеровский спектр состоит из систолической волны Sm (над базовой линией) и двух диастолических волн – Em и Am (ниже базовой линии), при этом  $E_m / A_m > 1$ . (рис. 6.1.5).

## 6.2 Типы нарушения диастолической функции левого желудочка

*Первый тип* диастолической дисфункции характеризуется доплеровскими признаками нарушения расслабления при исследовании трансмитрального потока, а также может диагностироваться с помощью оценки кровотока в легочных венах и тканевого доплера. Этот тип диастолической дисфункции сопровождается удлинением DT (времени замедления раннего диастолического наполнения) и IVRT (времени изоволюмического расслабления), снижением высоты пика E и повышением пика A, т.е.  $E/A < 1$  (рис.6.2.1). Данный тип нарушения (тип замедленного расслабления) диастолической функции наблюдается при снижении расслабления левого желудочка и замедленном падении давления в нем, что характерно для гипертрофии левого желудочка, ишемии миокарда, кардиомиопатии, а также при старении.

При исследовании кровотока в легочных венах величина антеградного систолического кровотока выше, чем параметры диастолического и ретроградного потока:  $S/D > 1,6$ ;  $A = 0,21-0,28$  м/с (рис. 6.2.2).

При тканевом доплеровском исследовании первый тип нарушения диастолической функции ЛЖ также характеризуется реверсией  $E_m/A_m$  (рис. 6.2.3).

*Второй тип* диастолической дисфункции, или *псевдонормализация*, трансмитрального потока характеризуется дальнейшим повышением давления в левом предсердии, что приводит к увеличению скорости раннего



диастолического наполнения. Это переходный период от первого типа диастолической дисфункции к рестриктивному расслаблению. Отличить стадию псевдонормализации диастолического наполнения от нормального спектра трансмитрального потока по доплеровскому спектру можно на основании данных кровотока в легочных венах, что проявляется снижением систолического компонента и преобладанием диастолической фазы кровотока.

Тканевая доплерография является ведущим методом для выявления псевдонормального типа нарушения диастолической функции ЛЖ. По данным ряда авторов (D.Sohn и соавт., 1997), использование простых критериев, основанных на результатах тканевой доплерэхокардиографии, ( $E_m$  менее 8 см/с и  $E_m/A_m$  менее 1,0), позволяют отличить псевдонормальный тип диастолического наполнения от нормального (рис. 6.2.4).

Дальнейшее увеличение давления в левом желудочке за счет снижения податливости миокарда ведет к развитию *третьего типа (рестриктивного)* диастолического расслабления миокарда левого желудочка. В этом случае наблюдается патологическая картина – высокая волна E и короткая волна A ( $E/A$  более 2), укорочение времени изоволюмического расслабления и времени замедления раннего диастолического наполнения (рис. 6.2.5).

Данный тип нарушения диастолической функции ЛЖ может иметь место при застойной сердечной недостаточности, а также при рестриктивном или констриктивном наполнении левого желудочка. При рестриктивной форме диастолического расслабления миокарда величина антероградного систолического пика спектра кровотока легочной вены уменьшается (рис. 6.2.6), возникает ретроградный кровоток в фазу сокращений предсердий ( $S/D < 1$ , и  $A \geq 0,35$  м/с, интервал  $A \geq 30$  мс). Картина тканевого доплеровского спектра аналогична кривой, полученной при исследовании трансмитрального потока –  $E_m/A_m > 2$  (рис. 6.2.7).

Клинически рестриктивный тип подразделяется в свою очередь на 2 подтипа: обратимая (3 тип) и необратимая стадия (4 тип).

По данным ряда авторов, отношение максимальных скоростей волны E трансмитального потока и Em движения фиброзного клапана митрального клапана имеет важное диагностическое значение.  $E/Em > 16$  соответствует повышению конечно-диастолического давления в левом желудочке ( $>12$  мм рт ст),  $E/Em < 8$  – нормальному конечно- диастолическому давлению. При  $E/Em$  от 8 до 16 необходимы дополнительные клинические и инструментальные данные (таблица 6.2.1).

Таблица 6.2.1.

**Принятые доплеровские признаки  
для клинической оценки диастолической функции ЛЖ**

Показатель	Норма	Нарушение расслабления (Тип 1)	Псевдонормализация (Тип 2)	Рестриктивное рааслабление (Тип 3-4)
E/A	>1	<1	1-2	$\geq 2$
DT (мс)	160-220	>220	150-200	<150
IVRT (мс)	70-90	>95	60-95	<60
S/D	1,3-1,5	1,6-2,0	<1	0,40
A (м/с)	0,22-0,32	0,21-0,28	$\geq 0,35$	$\geq 0,25$
Em (см/с)	>8	<8	<8	<5
E/Em	<8			>16

Примечание: (Адаптировано по Galderisi M. Cardiovasc Ultrasound 2005)

Таблица 6.2.2.

**Показатели диастолического наполнения в норме  
в зависимости от возраста (Otto, 2006)**

Показатель	21-49 лет	>50 лет	>70лет
Пик E (м/с)	0.72 (0.44-1.00)	0.62 (0.34-0.90)	0.44 (0.25-0.76)
Пик A (м/с)	0.40 (0.20-0.60)	0.59 (0.31-0.87)	59 (0.38-0.84)
E/A	1.9 (0.7-3.1)	1.1 (0.5-1.7)	0.8 (0.5-1.2)
DT(мс)	179 (139-219)	210 (138-282)	140 (90-230)
IVRT (мс)	76 (54-98)	90 (56-124)	

Примечание: Mean (95% CI), где CI – доверительный интервал.

Таким образом, для того чтобы оценить диастолическую функцию ЛЖ, необходимо исследовать митральный кровоток и кровотоки в легочных венах в режиме импульсно-волнового доплера, скорость смещения фиброзного кольца митрального клапана в режиме тканевого доплера. (рис.6.2.8, таблица 6.2.2).

В клинике внутренних болезней медицинского факультета РУДН на базе Городской клинической больницы № 64 было проведено исследование больных с различными фенотипическими вариантами гипертрофии левого желудочка с целью выявления частоты диастолической дисфункции ЛЖ (в частности, для дифференциальной диагностики «псевдонормального» типа диастолической дисфункции) с помощью традиционной доплерэхокардиографии и тканевой доплерэхокардиографии (Сафарова А.Ф., Кобалава Ж.Д., 2005г). Было обследовано 29 больных с гипертрофической кардиомиопатией (ГКМП) и 60 больных артериальной гипертензией (АГ) и гипертрофией левого желудочка (ГЛЖ).

При исследовании трансмитрального потока в импульсно – волновом режиме у больных с гипертрофией ЛЖ различного генеза нормальная диастолическая функция была выявлена у 44,8% больных с ГКМП и только у 14,0% больных АГ с гипертрофией ЛЖ (рис. 6.2.9). Среди больных с ГКМП у 37,9% наблюдалось нарушение релаксации; у 6,9% - псевдонормализация и 10,3% имели рестриктивный тип нарушения диастолической дисфункции. Среди больных с АГ и ГЛЖ у 66,0% наблюдалось нарушение релаксации; 16,0% - псевдонормализация и 4,0% имели рестриктивный тип нарушения диастолической дисфункции.

Исследование скорости движения фиброзного кольца митрального клапана тканевым доплером выявило нормальную диастолическую функцию только у 27,6% больных с ГКМП и у 2,0% больных АГ и ГЛЖ. Среди больных с ГКМП у 44,8% наблюдалось нарушение релаксации; 20,7% - псевдонормализация и 6,9% имели рестриктивный тип нарушения

диастолической дисфункции. Среди больных с АГ и ГЛЖ у 66,0% наблюдалось нарушение релаксации; 28,0% - псевдонормализация и 4,0% имели рестриктивный тип нарушения диастолической дисфункции.

Таким образом, исследование в режиме тканевого доплера у больных с гипертрофией ЛЖ различного генеза выявило нормальную диастолическую функцию (ДФ) только у 9 больных, а традиционный метод исследования трансмитрального потока - у 23 больных (рис. 6.2.10). Нарушение релаксации и рестриктивный тип нарушения диастолической дисфункции (ДД) наблюдались практически у одинакового числа больных обоими методами: у 51 и 54 - нарушение релаксации; у 5 и 4- рестриктивный тип нарушения ДД. Псевдонормализация при исследовании скорости движения фиброзного кольца наблюдалась у 22 больных, а традиционный метод исследования трансмитрального потока выявил это нарушение почти в 2 раза реже (у 22 больных).

Следовательно, анализ движения фиброзного кольца митрального клапана почти в 3 раза чаще обнаруживает нарушение диастолической функции по типу псевдонормализации, чем традиционный метод исследования трансмитрального потока.

В тех случаях, когда метод ДЭхоКГ выявил нормальную диастолическую функцию, методом тканевой доплерэхокардиографии - в 17,4% (n=15) случаев был выявлен I тип ДД, в 52,2% (n=46) случаев - II тип ДД и только в 30,4 % (n=27) была диагностирована нормальная ДФ (рис.6.2.11).

Таким образом, метод тканевой доплеровской ЭхоКГ, основанный на анализе движения митрального кольца, наиболее информативен по сравнению с традиционным доплеровским исследованием трансмитрального потока в выявлении диастолической дисфункции ЛЖ и является более чувствительным методом для идентификации «псевдонормального» типа.

### 6.3 Понятие о диастолической сердечной недостаточности

Диастолическая дисфункция левого желудочка и диастолическая сердечная недостаточность могут диагностироваться как на основании клинических симптомов, данных диагностических инструментальных обследований, так и на гистологическом уровне.

Внеклеточный матрикс, представленный коллагеновыми волокнами, играет важную роль в сокращении и расслаблении миокарда (рис. 6.3.1). Особое расположение кардиомиоцитов обеспечивает необходимую силу сокращения миокарда.

Ремоделирование миокарда ассоциируется с изменениями не только в кардиомиоцитах, но и во внеклеточном матриксе, где пролиферация фибробластов, повреждение коллагеновых волокон и увеличение количества интерстициального и периваскулярного коллагена вызывается в большей степени ренин-ангиотензин-альдостероновой системой. Внеклеточный матрикс представляет собой область интенсивных обменных процессов, происходящих благодаря сбалансированному взаимодействию металлопротеиназ, протеолитических ферментов, которые активизируются несколькими факторами, в том числе и мозговым натрийуретическим пептидом, а также тканевыми ингибиторами, регулирующими активность металлопротеиназ.

Хотя нарушение геометрии и сократительной функции миокарда связаны с патологией обмена металлопротеиназ и разрушением коллагена, фиброз миокарда развивается непосредственно при преобладании процессов отложения коллагена над его разрушением. Таким образом, можно говорить о двух противоположных патологических процессах: первый развивается вследствие потери коллагена, например, при остром инфаркте миокарда, когда сердечная мышца лишается части своей поддерживающей структуры, что приводит к снижению систолической функции. Второй

процесс связан с накоплением коллагена (например, при миокардиальном фиброзе), что вызывает нарушение как систолической, так и диастолической функции.

Параллельно с микроскопическими изменениями клиническое прогрессирование сердечной недостаточности может также развиваться в двух разных направлениях (рис.6.3.2).

Диастолическая и систолическая сердечная недостаточность различаются также и по гемодинамическим параметрам, в частности, по кривой давление – объем (M.Galderisi, S.Mondillo, 2006) (рис. 6.3.3).

Диастолическая дисфункция ЛЖ развивается при некоторых сердечно-сосудистых патологиях, экстракардиальных заболеваниях с вовлечением сердца (амилоидоз, патология щитовидной железы, акромегалия и др.) и при миокардиальной ишемии в результате стеноза коронарных артерий или изолированной дисфункции коронарной микроциркуляции. Однако основной причиной диастолической дисфункции является артериальная гипертония. Избыточная масса тела, ожирение, являющиеся частыми спутниками артериальной гипертонии, способствуют развитию диастолической дисфункции, повышая нагрузку на левый желудочек. Таким образом, диастолическая дисфункция представляет собой один из компонентов полиметаболического синдрома, который включает артериальную гипертонию, ожирение, нарушение толерантности к глюкозе, гипертриглицеридемию и инсулинорезистентность.

В своем исследовании Gandhi и соавторы (2001г) представили развитие острой сердечной недостаточности при отсутствии значимой систолической дисфункции: эхокардиографические исследования у 38 пациентов с застойными явлениями в легких, проводившиеся в период обострения и после клинического улучшения (через 1-3 дня), не выявили значимой разницы во фракции выброса и индексе сократимости миокарда между этими двумя измерениями. Эта клиническая ситуация, расцененная

как сердечная недостаточность с сохраненной систолической функцией или с нормальной фракцией выброса, была описана как изолированная диастолическая недостаточность. Проведенные исследования выявили преобладание сердечной недостаточности с нормальной фракцией выброса, оцениваемой с помощью стандартной эхокардиографии без доплеровского исследования. В одном из последних исследований, Hogg и др. провели 10 «поперечных» исследований населения США и нескольких стран Европы и выявили высокую вариабельность сердечной недостаточности с высокой фракцией выброса (Hogg и соавт, 2004). Поперечное исследование выявило, что около 50% пациентов с хронической сердечной недостаточностью имели нормальную фракцию выброса. Такая вариабельность может объясняться в большей степени различным возрастом и полом исследованных больных. Этот тип сердечной недостаточности особенно характерен для пожилых людей, чаще встречается у женщин и намного чаще ассоциируется с артериальной гипертонией и фибрилляцией предсердий, чем с ишемической болезнью сердца.

Европейская группа по изучению диастолической сердечной недостаточности при Европейском обществе кардиологов (European Study Group on Diastolic Heart Failure, 1998) для диагностики диастолической сердечной недостаточности рекомендует объединять клинические, эхокардиографические (в двухмерном режиме) и доплеровские характеристики диастолической дисфункции ЛЖ, нормальные значения которых несколько отличаются в разных возрастных группах (таблица 6.3.1).

**Клинические и эхокардиографические критерии диастолической сердечной недостаточности в разных возрастных группах**

Изолированная диастолическая СН
<b>Признаки и симптомы СН:</b> одышка при нагрузке, ортопноэ, наличие 3-4-го тона, хрипы в легких, отек легких
<b>Нормальная или умеренно сниженная систолическая функция:</b> ФВ $\geq$ 45%, КДР/ППТ < 3,2 см/см <sup>2</sup>
Признаки нарушения диастолического расслабления, наполнения и растяжимости: IVRT<30 лет > 92 мс, IVRT 30 - 50 лет >100 мс, IVRT<50 лет > 105 мс E/A<50лет < 1 и DT<50лет >220 мс, S/D<50лет > 1,5 E/A>50лет < 0,5 и DT>50лет >280 мс, S/D>50лет > 2,5

*Примечание:* СН – сердечная недостаточность; ФВ - фракция выброса; КДР – конечно-диастолическое давление, ППТ – площадь поверхности тела (Адаптировано по European Study Group on Diastolic Heart Failure. Eur Heart J 1998)

Исследования с использованием тканевой доплерографии, однако, продемонстрировали, что у больных с диастолической дисфункцией ЛЖ имеется и субклиническое поражение систолической функции. Прогноз сердечной недостаточности определяется разнообразными факторами. Анализ результатов недавних когортных исследований пациентов, госпитализированных в связи симптомами сердечной недостаточности, проведенный Hogg и соавт., показал, что смертность у пациентов с сердечной недостаточностью и нормальной фракцией выброса и у пациентов с систолической сердечной недостаточностью становится практически одинаковой через 5-6 лет наблюдения (Hogg и соавт., 2004). Были проведены два важных исследования, направленных на изучение прогностической ценности доплеровских показателей диастолической функции ЛЖ, в частности, отношения пиков трансмитрального потока E/A (Schillaci G и соавт, 2002). В первом исследовании PIUMA, которое включало 1839 больных с артериальной гипертонией, наблюдавшихся в течение 11 лет, было показано, что признаки нарушения расслабления (уменьшение отношения



Е/А ниже значений, соответствующих возрасту и ЧСС) ассоциируются с повышением риска сердечно-сосудистых событий (отношение шансов – 1.57, доверительный интервал -1.1 – 2.18,  $p < 0,01$ ). При этом прогностическое значение этих признаков не зависело от массы миокарда ЛЖ и результатов амбулаторного 24-часового мониторинга артериального давления. Во втором исследовании, Strong Heart Study, в котором в течение 3 лет наблюдалось 3008 американских индейцев, было продемонстрировано, что отношение пиков трансмитрального кровотока  $E/A < 0,6$  (признак нарушения расслабления ЛЖ) ассоциировалось с увеличением смертности в два раза, несмотря на отсутствие зависимости от других показателей. А также было выявлено, что отношение  $E/A > 1,5$  ассоциировалось с повышением сердечно-сосудистой смертности в 3 раза, что не зависело от других показателей, в том числе и от гипертрофии левого желудочка. Несколько лет назад исследователями клиники Mayo (1997 г.) была разработана классификация диастолической дисфункции на основании доплеровских показаний. По этой классификации признаки патологического расслабления (первый тип нарушения диастолической дисфункции), обратимые и необратимые признаки рестриктивного поражения (3 и 4 типы диастолической дисфункции) выявляются на разных этапах клинического прогрессирования сердечной недостаточностью, от начальной до терминальной стадии; тогда как псевдонормализация занимает промежуточное, в то же время клинически значимое положение. Учитывая эти результаты и полученные в исследованиях прогностические данные, можно предположить, что относительно длительный период времени (5-6 лет), необходимый для сравнения прогнозов систолической и диастолической дисфункции, зависит в основном от перехода начальных стадий диастолической дисфункции, когда преобладают признаки патологического расслабления и одышка появляется только при нагрузке, к более тяжелым

стадиям, когда высокое давление наполнения ЛЖ ассоциируется с "терминальной" стадией хронической сердечной недостаточности.

У больных с артериальной гипертензией развитие миокардиального фиброза является важным детерминантом патологической миокардиальной жесткости, которая вносит вклад в диастолическую дисфункцию левого желудочка. Золотым стандартом диагностики миокардиального фиброза является эндомикардиальная биопсия, которая по объективным причинам имеет ограничения к применению. Неинвазивными методами диагностики миокардиального фиброза являются МРТ, эхокардиография, а также определение сывороточных маркеров метаболизма коллагена (PIP, P1NP, C1PТ). К эхокардиографическим методам диагностики миокардиального фиброза относятся: тканевой доплеровский метод и метод эхоотражения (echoreflexivity analysis). По данным К. Shan и соавт. (2000г.), впервые была установлена обратная зависимость между степенью интерстициального фиброза и плотностью  $\beta$ -адренорецепторов, с одной стороны, и систолической (Sm) и ранней диастолической (Em) скоростью движения миокардиальных сегментов – с другой. Таким образом, миокардиальные скорости отражают структурные изменения миокарда (рис.6.3.4).

Экспериментальные данные показали, что данные метода эхоотражения (echoreflexivity analysis) тесно коррелируют с данными эндомикардиальной биопсии. (Ciulla M, Paliotti R, Hess D B, 1997).

**Методология** выявления миокардиального фиброза с помощью echoreflexivity analysis. Прежде всего, необходимо получить стандартное двухмерное изображение сердца из парастернальной позиции по длинной оси ЛЖ. Это изображение в режиме jpeg переносится на персональный компьютер (предварительно записав его на CD). С помощью программы NIH Image необходимо выделить участок (10ммx10мм) в средней трети межжелудочковой перегородки, получить гистограмму и проанализировать данные (рис. 6.3.5).

Исследуемые параметры гистограммы:

**BB** (broadband) – «распространение сигналов относительного распределения» или полоса частот;

т.е. BB – это разность максимальной и минимальной плотности распределения сигналов. Значения  $BB > 100$  достоверно коррелирует с данными биопсии о наличии миокардиального фиброза (Michele M. Ciulla, 2004).

**MCS** (mean color scale) - средняя цветовая шкала.

Диагностика миокардиального фиброза у больных с артериальной гипертонией и гипертрофией ЛЖ является необходимым для выбора антигипертензивного средства с кардиореперативными свойствами, в то время как у больных АГ без миокардиального фиброза могут использоваться антигипертензивные средства любого класса.

## Литература

1. *Алехин М.Н.* Тканевой доплер в клинической эхокардиографии. – М., 2006.

2. *Сафарова А.Ф.* Современная ЭхоКГ с тканевой доплеровской визуализацией для оценки морфофункционального состояния миокарда у больных с артериальной гипертонией и гипертрофической кардиомиопатией. Дисс. ...канд.мед.наук.- М., 2005.

3. *Сафарова А.Ф., Басгонал Д., Караулова Ю.Л., Кобалава Ж.Д., Моисеев В.С.* Возможности тканевой миокардиальной доплеровской ЭхоКГ для диагностики диастолической функции ЛЖ.// Тез. докл., V конференция общества специалистов по сердечной недостаточности. – М.,– 2004.-С.19-20.

4. *Сафарова А.Ф., Тугай Ж.Г., Кобалава Ж.Д., Моисеев В.С.* Частота выявления нарушения диастолической функции левого желудочка у боль-

ных артериальной гипертонией и гипертрофией левого желудочка//Azerbaijan medical journal, 2006 -№3-С.123-125.

5. *Bergtrom A, Andersson B, Edner M, et al.* Effect of carvedilol on diastolic function in patients with diastolic heart failure and preserved systolic function. Results of the Swedish Doppler-echocardiographic study (SWEDIC).// *Eur J Heart Fail* 2004; 6:453-61.

6. *European Study Group on Diastolic Heart Failure.* How to diagnose diastolic heart failure.// *Eur Heart J* 1998;19-990-1003.

7. *Flather M.D., Shibata M.C., Coats A.J., et al.* Randomized trial to determine the effect of nebivolol on mortality and cardiovascular hospital admission in elderly patients with heart failure. (SENIORS).// *Eur Heart J* 2005;26(3):215-25.

8. *Galderizi M, Benjamin E.J., Evans J.C., et al.* Intra- and inter – observer reproducibility of Doppler assessed indexes of left ventricular diastolic function in a population based study (the Framingham Heart Study) // *Am J Cardiol* 1992; 70:1341-6.

9. *Gandhi S.K., Powers J.C., Nomeir A.M., et.al.* The pathogenesis of acute pulmonary edema associated with hypertension.// *N Engl J Med* 2001;344:17-22.

10. *Hogg K., Swedberg K., McMurray J, et al.* Heart failure with preserved left ventricular systolic function; epidemiology, clinical characteristics, and prognosis.// *J Am Coll Cardiol* 2004; 43:317-27.

11. Michele M. Ciulla, MD, PhD; Roberta Paliotti, MD, PhD; Arturo Esposito, MD; Javier Díez, MD; M. Gary Nicholls, MD; Ronald D. Smith, MD; Leen Gilles, PhD; Fabio Magrini, MD; Alberto Zanchetti, MD Different Effects of Antihypertensive Therapies Based on Losartan or Atenolol on Ultrasound and Biochemical Markers of Myocardial Fibrosis. Results of a Randomized Trial. // *J Circulation* 2004; 110:552-557.

12. *Nodari S, Metra M, Del Cas L.* Beta-blocker treatment of patients with diastolic heart failure and arterial hypertension. A prospective, randomized, comparison of the long-term effects of atenolol vs. nebivolol.// *Eur J Heart Fail* 2003; 5:621-7.

13. *Safarova A.F., Basgopal Dharanjay, Karaulova Y.L., Kobalava Zh.D.* Diagnosis of left ventricular diastolic dysfunction with Tissue Doppler Echocardiography// *Abst. XV European Meeting on Hypertension, Milan, June, 17/21, 2005, S 44*

14. *Schillaci G, Pasqualini L., Verdecchia P., et al.* Prognostic significance of left ventricular diastolic dysfunction in essential hypertension. // *J Am Coll Cardiol* 2002; 39:2005-11.

15. *Shibata M.C., Flather M.D., Bohm M., et al.* Study of the Effects of Nebivolol Intervention on Outcomes and Rehospitalisation in Seniors with Heart Failure (SENIORS) Rationale and design.// *Int J Cardiol* 2002; 86:77-85.

16. *K.Shan, BickR.J. et al* Relation of tissue Doppler derived myocardial structure and beta-adrenergic receptor density in humans.// *J Am Coll Cardiol* 2000; 43:433-455.

17. *Solomon S.D., Wand D., Finn P., et al.* Effect of candesartan on cause-specific mortality in heart failure patients: the Candesartan in Heart failure Assessment of Reduction in Mortality and morbidity (CHARM) program.// *Circulation.* 2004; 110:2180-3.

**7. ЭХОКАРДИОГРАФИЧЕСКИЕ КРИТЕРИИ  
ГИПЕРТРОФИИ ЛЕВОГО ЖЕЛУДОЧКА.  
РАСЧЕТ МАССЫ МИОКАРДА ЛЕВОГО ЖЕЛУДОЧКА.  
МОРФОЛОГИЧЕСКИЕ ТИПЫ ГИПЕРТРОФИИ  
ЛЕВОГО ЖЕЛУДОЧКА**

Гипертрофия левого желудочка (ЛЖ) – выраженный независимый фактор риска развития сердечно-сосудистых осложнений. Этому вопросу уделяется пристальное внимание. Исследуются генетические (Кобалава Ж.Д. 2001), возрастные (Моисеев В.С. 2002), клинические аспекты (Моисеев В.С. 2000) заболевания. Измерения гипертрофии ЛЖ производятся различными способами.

**Оценка гипертрофии левого желудочка по толщине стенок**

Длительное время о наличии или отсутствии гипертрофии ЛЖ судили исключительно по толщине его стенок. Измерение толщины стенок ЛЖ возможно проводить из парастернальной позиции по длинной оси ЛЖ в конце диастолы по минимальному размеру на уровне конца створок митрального клапана как при двумерной ЭхоКГ, так и в М-режиме, полученной под контролем 2D ЭхоКГ. Для получения М-модального изображения срез производится перпендикулярно межжелудочковой перегородке. В некоторых случаях использование М-модального режима затруднительно в связи с тем, что невозможно получить срез точно перпендикулярный к стенкам ЛЖ. В этом случае может помочь использование анатомического М-режима (см. главу 2). Необходимо соблюдать осторожность и аккуратность, чтобы избежать преувеличения размеров ЛЖ. Некорректное измерение толщины межжелудочковой перегородки может быть получено при ошибочном включении в расчет таких структур, как перегородочная створка трикуспидального клапана, трабекул или других мышечных образований.

В норме толщина стенок ЛЖ в диастолу не превышает 1,1 см.

Степени гипертрофии стенок левого желудочка:

- незначительная – 1,2 – 1,4 см,
- умеренная – 1,4 - 1,8 см,
- значительная – 1,8 – 2,0 см,
- выраженная – более 2,0 см.

Отношение толщины межжелудочковой перегородки к толщине задней стенки ЛЖ используется в качестве диагностического критерия асимметрической гипертрофии миокарда. В норме это соотношение должно быть менее 1,3.

#### **Оценка массы левого желудочка по толщине стенок и конечно-диастолическому размеру**

Измерение только толщины стенок иногда приводит к ошибочным выводам. Например, при расширении ЛЖ его стенки могут быть тонкими, в то время как масса миокарда ЛЖ будет большой. Таким образом, эти линейные измерения могут служить для косвенного суждения о массе миокарда ЛЖ с учетом конечного диастолического размера ЛЖ.

Согласно рекомендациям Американского совета кардиологов (Sahn D.J. 1978, Devereux R.V. 1986), масса миокарда ЛЖ может быть вычислена при использовании линейных размеров ЛЖ по следующей формуле, подтвержденной аутопсией:

Масса миокарда ЛЖ =  $0.8 \cdot (1.04 \cdot [(КДР + Тзс + Тмжп)^3 - (КДР)^3]) + 0.6$  г, где КДР – конечный диастолический размер левого желудочка, Тзс – толщина задней стенки в конце диастолы, Тмжп – толщина межжелудочковой перегородки в конце диастолы.

По методу Devereux R.V., масса миокарда ЛЖ рассчитывается по формуле:

Масса миокарда ЛЖ =  $1,04 \cdot [(Тмжп + КДР + Тзс)^3 - КДР^3] - 13,6$  г

Линейные размеры возводятся в куб, и даже незначительная ошибка в измерениях может привести к значительной ошибке в полученном результате.

Для того чтобы избежать недооценки гипертрофии ЛЖ при избыточном весе и ожирении, были предложены различные индексы, учитывающие влияние на массу миокарда площади поверхности тела (Devereux R.V. 1984, Lauer M.S. 1994, de Simone G. 1992, Lauer M.S. 1995).

В таблице 7.1 суммированы различные индексы массы миокарда ЛЖ, недавно опубликованные ASE и EAE (Lang R.M. 2006).

**Таблица 7.1.**

**Индекс массы миокарда левого желудочка**

Показатель	Нормальные значения		Незначительные изменения		Средняя степень гипертрофии		Выраженная гипертрофия	
	Ж	М	Ж	М	Ж	М	Ж	М
М-режим ММЛЖ/ППТ (г/м <sup>2</sup> )	43-95	49-115	96-108	116-131	109-121	132-148	>122	>149
2 D метод ММЛЖ/ППТ (г/м <sup>2</sup> )	44-88	50-102	89-100	103-116	101-112	117-130	>113	>131

*Примечание.* ММЛЖ – масса миокарда левого желудочка, ППТ – площадь поверхности тела.

Другой важный индекс - отношение толщины стенок в диастолу к конечному диастолическому размеру ЛЖ (ОТСд) (Roman M.J. 1996), который обычно вычисляется следующим образом (рис. 7.1):

$$2 \text{ ТЗСд/КДР или } (\text{ТМЖПд} + \text{ТЗСд})/\text{КДР},$$

где КДР – конечный диастолический размер левого желудочка, ТЗСд – толщина задней стенки в конце диастолы

ТМЖПд – толщина межжелудочковой перегородки в конце диастолы.

**Варианты адаптационных изменений левого желудочка**

Вычисляется отношение толщины стенки (ОТС) к диаметру полости (этот параметр дает информацию о геометрии ЛЖ):



- пациенты с нормальной геометрией ЛЖ имеют  $OTC_d < 0.42$ ,
- при концентрическом ремоделировании ЛЖ  $OTC_d > 0.42$ ,
- при гипертрофии ЛЖ у пациентов с концентрической гипертрофией  $OTC_d > 0.42$ ,
- при гипертрофии ЛЖ у пациентов с эксцентрической гипертрофией  $OTC_d < 0.42$ .

Четырехмерная геометрическая модель ЛЖ (рис. 7.2) представляет варианты адаптационных изменений ЛЖ на увеличение постнагрузки (Ganau A. 1992).

Концентрическая гипертрофия обладает более высоким риском развития сердечно-сосудистых осложнений (Schwartzkopff B. 1998).

#### **Оценка массы левого желудочка по методу площадь-длина и методу усеченного эллипса**

Для расчета массы миокарда ЛЖ на основе 2D ЭхоКГ ASE рекомендует метод площадь-длина и метод усеченного эллипса (Schiller N.B. 1989). Эти методы основаны на измерении площади миокарда ЛЖ как в систолу, так и в диастолу из парастернальной позиции по короткой оси на уровне папиллярных мышц и из апикальной четырехкамерной и двухкамерной позиций (рис. 7.3). Исключение папиллярных мышц при измерении площади позволяет получить данные, соотносимые с результатами массы ЛЖ, полученными при аутопсии (Park S.H. 1996).

Расчет массы миокарда ЛЖ по алгоритму площадь-длина:

- обводятся эндокардиальный и эпикардиальный контуры ЛЖ на уровне сосочковых мышц;
- рассчитываются площади, которые занимают эндокардиальный и эпикардиальный контуры ЛЖ ( $A_1$  и  $A_2$ ) (сосочковые мышцы из расчетов исключаются);
- рассчитывают толщину миокарда ЛЖ ( $t$ )  $A_1 - A_2$ ;
- рассчитывают радиус короткой оси ЛЖ ( $b$ );

- рассчитывают длинную полуось ЛЖ (a);
- рассчитывают короткую полуось (d) от самого широкого диаметра ЛЖ по короткой оси до уровня митрального кольца.

Для неинвазивной диагностики гипертрофии миокарда ЛЖ наиболее часто используются электрокардиография и эхокардиография, возможности которых возрастают в связи с применением цифровых технологий. К современным инструментальным методам неинвазивной диагностики структурно-функционального состояния сердечно-сосудистой системы относится магнитно-резонансная томография (МРТ), которая служит "золотым стандартом" (Soler R, Rodriguez E, 2003; Guillem Pons-Lladó, MD, Francesc Carreras, 1997) для оценки как распространенности и выраженности гипертрофии миокарда, так и для ее количественного анализа.

Несмотря на то, что использование МРТ имеет ряд недостатков (длительность обследования, высокая стоимость оборудования и его эксплуатации, ограничения при исследовании тяжелых больных, искусственными водителями ритма, больных с клаустрофобией (Беленков Ю.Н., Терновой С.К., Сеницын В.Е. 1997), преимущество данного метода в диагностике гипертрофии ЛЖ определяется высокой его точностью и воспроизводимостью. Сеницын В.Е (Сеницын В.Е 1990), Yamaoka O., Yabe T. (Yamaoka O., Yabe T. 1993) в своих работах указывают, что масса миокарда ЛЖ, рассчитанная с помощью МРТ, тесно коррелирует с результатами аутопсии ( $r=0,98$ ,  $p<0,05$ ).

С другой стороны, современные цифровые ультразвуковые аппараты имеют существенные преимущества, такие как повышение контрастного разрешения, качества визуализации границ ткани, возможность легче определить границу кровь/эндокард. Одним из достоинств является их доступность, относительно низкая стоимость оборудования и отсутствие противопоказаний к проведению исследования. Эти преимущества позволяют

осуществить качественный подход к изучению состояния миокарда при гипертрофии ЛЖ независимо от ее генеза.

Однако, до настоящего момента нет единого мнения о том, в каком из В- или М- режимов достигается более точная оценка массы миокарда ЛЖ. Так, по мнению Pluim В. М., Beyerbacht Н. Р. et al. (Pluim В. М., Beyerbacht Н. Р. et al. 1997) использование двумерной ЭхоКГ (ASE) предполагает более высокую корреляцию между МРТ и предпочтительное определение массы миокарда ЛЖ эхокардиографическими методами. Согласно литературным данным (Kucherer Н.Ф., Kuebler W.W. 1992), вычисления массы миокарда ЛЖ в М - режиме характеризуются чувствительностью 88% и специфичностью 84% с предсказательной ценностью 75%, а в В-режиме - более высокой чувствительностью, но меньшей специфичностью и предсказательной ценностью (92%, 43% и 73% соответственно).

На кафедре пропедевтики внутренних болезней и факультетской терапии РУДН на базе Городской клинической больницы № 64 нами было проведено сравнение возможностей двумерной и одномерной ЭхоКГ с МРТ для диагностики гипертрофии и определения массы миокарда ЛЖ у больных с артериальной гипертонией и гипертрофией ЛЖ (средний возраст  $62 \pm 9$  лет) и больных с гипертрофической кардиомиопатией (средний возраст  $47 \pm 10$  лет) (табл. 7.2) (Сафарова А.Ф., Коровина Е.П., Кобалава Ж.Д., Моисеев В.С. 2005). Согласно полученным данным, при использовании различных расчетных формул выявлена четкая тенденция к завышению расчетной массы миокарда по методу «площадь – длина», ASE-cube formula и по формуле Devereux R.B. и Reichek N. в сравнении с МРТ, несмотря на тесную корреляцию полученных расчетных значений массы миокарда ЛЖ с использованием показателей ЭхоКГ и МРТ

Таблица 7.2.

**Средняя величина массы миокарда левого желудочка (г), разность средних значений массы миокарда левого желудочка и корреляционная взаимосвязь у больных с гипертрофической кардиомиопатией и в группе с артериальной гипертонией и резистентной гипертрофией левого желудочка с использованием методов МРТ и ЭхоКГ (2D, ASE-cube и Devereux)**

Под-группа	МРТ	2D	ASE-cube	Devereux	$\Delta_1$	$\Delta_2$	$\Delta_3$
<b>ГКМП</b>	198±33 г	232±29 г r=0,98 p=0,03	326±68 г r=0,73 p<0,001	392±83 г r=0,74 p<0,001	33±35 г (19%) (95%ДИ±69)	127±47 г* (64%) (95%ДИ±86)	194±61 г* (98%) (95%ДИ±99)
<b>АГ и ГЛЖ</b>	150±29 г	167±39 г r=0,93 p<0,001	250±58 г r=0,83 p<0,001	298±72 г r=0,85 p<0,001	17±15 г (11%) (95%ДИ±29)	100±33 г* (66%) (95%ДИ±85)	148±47 г* (98%) (95%ДИ±112)

*Примечание:*  $\Delta_1$ ,  $\Delta_2$ ,  $\Delta_3$  – разность средних значений массы миокарда левого желудочка, полученных с использованием ЭхоКГ («площадь-длина», ASE-cube formula и формуле Devereux) и МРТ. ДИ – доверительный интервал. \*  $p < 0,05$  – достоверность различий расчетной массы миокарда левого желудочка с использованием различных методик ЭхоКГ по сравнению с показателями МРТ.

Из таблицы 7.2 видно, что наибольшие различия в расчетной массе миокарда ЛЖ по сравнению с МРТ выявлены при использовании формулы Devereux как у больных с гипертрофической кардиомиопатией (392±83 г против 198±33 г), так и в подгруппе больных с АГ (298±72 против 150±29 г), что составляет погрешность в 98%. Наиболее близкие показатели расчетной массы миокарда в сравнении с МРТ в обеих подгруппах установлены при использовании метода «площадь-длина», согласно которому расчетная масса миокарда ЛЖ составила 232±29г и 167±39г в подгруппе с гипертрофической кардиомиопатией и АГ соответственно, что всего лишь на 19% и 11% превышает показатели, полученные с использованием МРТ.

Установлена достоверная тесная связь расчетной массой миокарда ЛЖ по данным ЭхоКГ с показателями, полученными с использованием МРТ. В обеих подгруппах наиболее тесная связь в расчетной массой миокарда ЛЖ по сравнению с «эталонной» (МРТ) выявлена при использовании метода «площадь-длина» (r=0,98, p=0,03 у больных с АГ и резистентной гипертрофией ЛЖ, r=0,93, p<0,001 подгруппе с ГКМП).

Таким образом, у больных с гипертрофией миокарда независимо от ее генеза выявлена тесная корреляционная взаимосвязь расчетной массой миокарда ЛЖ по данным Эхо-КГ и МРТ с максимальной погрешностью расчетной массы миокарда ЛЖ при использовании формулы Devereux и минимальной - с использованием метода «площадь-длина», особенно в подгруппе с АГ и гипертрофией ЛЖ.

Наши данные согласуются с результатами некоторых исследований о том, что стандартная ошибка метода в оценке массы с использованием ЭхоКГ в М- режиме при сравнении с МРТ невелика (25-40 г), но в значительной степени зависит от разрешающей способности прибора (Синицын В.Е., Юрпольская Л.А., Стукалова О.В. 1997). Подобные результаты получены Myerson S.G. (Myerson S.G. 2001), которым показано, что вариабельность массы миокарда ЛЖ по данным одномерной (ASE-cube formula) и двумерной ЭхоКГ невысока и составляет соответственно 55,2 г и 44,8 г у больных с артериальной гипертонией и гипертрофией ЛЖ.

Таким образом, наиболее точным методом, используемым при эхокардиографии для количественной оценки гипертрофии ЛЖ, является метод «площадь-длина», наименее достоверным – метод расчета по формуле Devereux независимо от генеза гипертрофии ЛЖ.

## Литература

1. Беленков Ю.Н., Терновой С.К., Синицын В.Е.. Магнитно-резонансная томография сердца и сосудов.-М.: Видар, 1997.

2. Басгопал Д., Сафарова А.Ф., Коровина Е.П., Кобалава Ж.Д., Моисеев В.С. Сопоставление методов ЭхоКГ и МРТ для расчета массы миокарда ЛЖ у больных с АГ и ГКМП. //Тез. докл., V конференция общества специалистов по сердечной недостаточности. – М. – 2004.-С.141-142.

3. Кобалава Ж.Д., Котовская Ю.В., Чистяков Д. А., Дмитриев В.В., Караулова Ю.Л., Носиков В.В., Моисеев В.С. Клинико-генетические детерминанты гипертрофии левого желудочка у больных эссенциальной гипертрофией.// Кардиология.– 2001-№7, С.39-44.

4. Моисеев В.С., Кобалава Ж.Д. АРГУС Артериальная Гипертония у лиц старших возрастных групп. Изд-во МИА, 2002.

5. Моисеев В.С., Кобалава Ж.Д., Коровина Е.П., Котовская Ю.В. Гипертрофия миокарда: Гипертрофическая кардиомиопатия или гипертоническое сердце? Клинический разбор.// Врач.- 2000,-N. 2.- Стр. 11-14.

6. Сафарова А.Ф., Басгопал Д., Кобалава Ж.Д., Моисеев В.С., Котовская Ю.В. Возможности одномерного и двухмерного эхокардиографического исследования и магнитно-резонансной томографии для количественной оценки гипертрофии левого желудочка различного генеза. // Функциональная диагностика – 2004.-№3.-С.26-30.

7. Синицын В.Е.//Мед. радиол.-1990.-№6.-С.9-11.

8. Синицын В.Е., Юрпольская Л.А., Стукалова О.В., Каган-Пономарев М.Я., Вильчинская М.Ю., Карпов Ю.А. Проблема точной неинвазивной диагностики гипертрофии миокарда левого желудочка при эссенциальной гипертонии: роль магнитно-резонансной томографии.// Тер.архив – 1997.-№4.-С13-15.

9. Basgopal D., Safarova A.F., Korovina E.P., Kotovskaya Y.V., Kobalava Zh.D., Moiseev V.S. Difference between three echocardiographic methods of left ventricular mass calculation // Abst. XV European Meeting on Hypertension.- Milan, June, 17/21.- 2005.- S 170.

10. De Simone G, Daniels SR, Devereux RB, et al Left ventricular mass and body size in normotensive children and adults: assessment of allometric relations and impact of overweight. //J Am Coll Cardiol. 1992; 20:1251-60.

11. Devereux RB, Alonso DR, Lutas EM, et al. Echocardiographic assessment of left ventricular hypertrophy: comparison to necropsy findings.// Am J Cardiol. 1986;57:450-8.

12. *Devereux RB, Lutas EM, Casale PN, et al.* Standardization of M-mode echocardiographic left ventricular anatomic measurements.// *J Am Coll Cardiol* 1984;4:1222-30.
13. *Ganau A, Devereux RB, Roman MJ, et al.* Patterns of left ventricular hypertrophy and geometric remodelling in essential hypertension.// *J Am Coll Cardiol* 1992;19:1550-8.
14. *Kucherer H.F., Kuebler W.W.* Diagnosis of left ventricular hypertrophy by echocardiography. // *J. of Cardiovasc. Pharmacol.* 1992; 19:81-86.
15. *Lang RM, Bierig M, Devereux RB, et al.* Recommendations for chamber quantification. // *Eur J Echocardiography* 2006;7:79-108.
16. *Lauer MS, Anderson KM, Larson MG, Levy D.* A new method for indexing left ventricular mass for differences in body size.// *Am J Cardiol.* 1994;74:487-91.
17. *Lauer MS, Larson MG, Levy D.* Gender-specific reference M-mode values in adults: population-derived values with consideration of the impact of height.// *J Am Coll Cardiol* 1995;26:1039-46.
18. *Myerson SG, Montgomery H, Whittingham M, Jubb M, World M, Humphries S, Pennell DJ.* Left ventricular hypertrophy with exercise and the angiotensin converting enzyme gene I/D polymorphism: a randomized controlled trial with losartan.// *Circulation.* 2001;103:226–230.
19. *Park SH, Shub C, Nobrega TP, Bailey KR, Seward JB.* Two-dimensional echocardiographic calculation of left ventricular mass as recommended by the American Society of Echocardiography: correlation with autopsy and M-mode echocardiography. *J Am Soc Echocardiogr* 1996;9:119-28.
20. *Roman MJ, Pickering TG, Schwartz JE. et al.* Relation of arterial structure and function ventricular geometric patterns in hypertensive// *J Am Coll Cardiol* 1996;28:751-6.
21. *Sahn DJ, DeMaria A, Kisslo J, et al.* Recommendations regarding quantitation in M-mode echocardiography: results of a survey of echocardiographic measurements.// *Circulation.* 1978;58:1072-83.

22. *Schiller NB, Shah PM, Crawford M, et al.* Recommendations for quantitation of the left ventricle by two-dimensional echocardiography. American Society of Echocardiography Committee on Standards, Subcommittee on Quantitation of Two-Dimensional Echocardiograms.// *J Am Soc Echocardiogr* 1989;2:358-67.

23. *Schwartzkopff B, Mundhenke M, Strauer BE.* Alterations of the architecture of subendocardial arterioles in patients with hypertrophic cardiomyopathy and impaired coronary vasodilator reserve: a possible cause for myocardial ischemia.//*J. Am. Coll. Cardiol.* 1998;31:1089-1096.



## 8. УЛЬТРАЗВУКОВАЯ ДИАГНОСТИКА ИШЕМИЧЕСКОЙ БОЛЕЗНИ СЕРДЦА

В связи с высоким распространением ишемической болезни сердца одним из главных показаний к эхокардиографии является предполагаемое или установленное заболевание коронарных артерий. Основным прямым показателем поражения коронарных артерий при эхокардиографическом исследовании является изменение *систолического утолщения стенок* и уменьшение *амплитуды эндокардиального движения* левого желудочка.

В то же время, даже при хороших технических условиях, можно предположить поражение лишь проксимальных отделов левой коронарной и правой коронарной артерий. Томографические изображения, полученные при трансторакальной эхокардиографии, не дают подробной информации о дистальной части или локализации и выраженности стеноза коронарных артерий. В этом случае методом выбора для прямого исследования анатомии коронарных артерий является коронарная ангиография.

Тем не менее эхокардиография дает возможность провести детальную функциональную оценку сегментарной и глобальной систолической функции левого желудочка, как в покое, так и после индуцированной ишемии (таблица 8.1). Во многих случаях полученная информация помогает с дальнейшим ведением пациентов. Например, стресс-эхокардиографию применяют для первичной диагностики заболеваний коронарных артерий, особенно у пациентов с отрицательной/сомнительной пробой с физической нагрузкой. Несомненна роль эхокардиографии в отделении неотложной помощи для ранней диагностики острого инфаркта миокарда у пациентов с сомнительной электрокардиограммой, а также в выявлении осложнений острого инфаркта миокарда. Кроме того, результаты ультразвукового исследования сердца дают возможность получить

важную информацию для оценки прогноза у пациентов с ишемической болезнью сердца.

Таблица 8.1.

**Роль эхокардиографии при заболеваниях коронарных артерий**

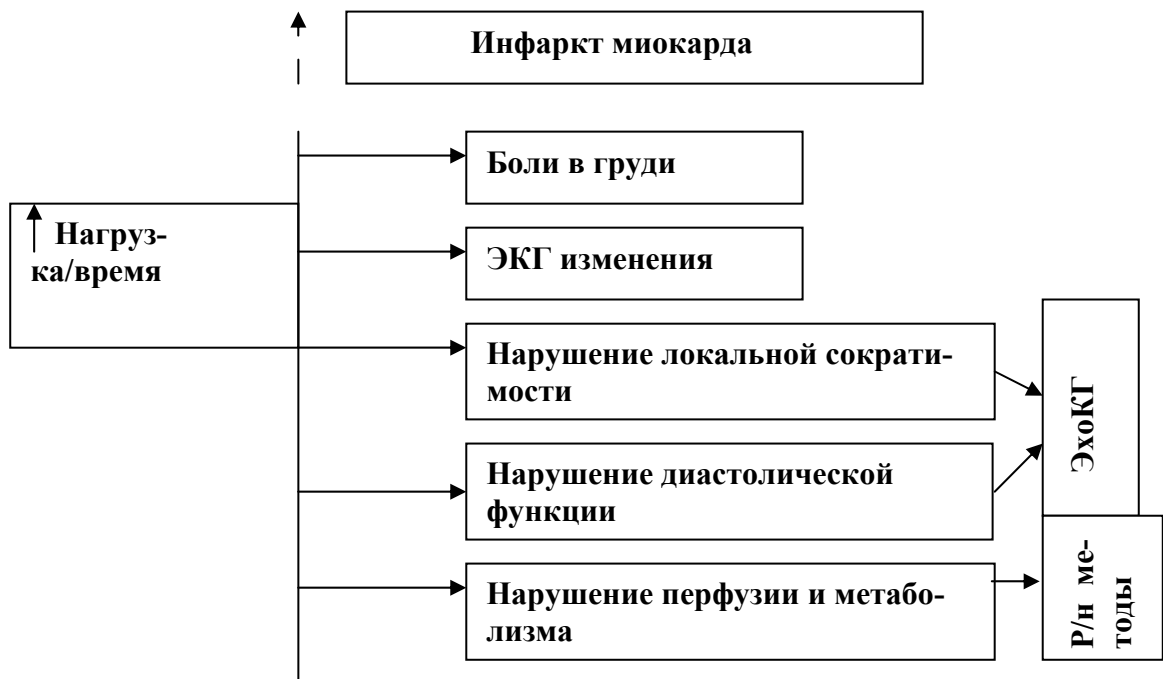<b>Ишемия миокарда</b>
Диагностика заболеваний коронарных артерий
Оценка тяжести заболевания (количество пораженных сосудов, протяженность и риск)
Оценка глобальной систолической функции ЛЖ
Оценка диастолической функции ЛЖ
<b>Острый инфаркт миокарда</b>
Выявление нарушений локальной сократимости
Оценка рецидивирующих загрудинных болей после инфаркта миокарда
Оценка терапевтического ответа на реперфузию
<b>Осложнения острого инфаркта миокарда</b>
Систолическая дисфункция левого желудочка
Тромбы в полости левого желудочка
Формирование аневризмы
Острая митральная регургитация
Дефект межжелудочковой перегородки
Разрыв левого желудочка
Перикардит
<b>Поздние стадии ишемической болезни сердца</b>
Дисфункция левого желудочка и правого желудочка
Относительная митральная регургитация
Повышение давления в легочной артерии
Тромбы в полости левого желудочка

Необратимые повреждения миокарда (например, инфаркт миокарда) вызывают нарушение локальной сократимости в покое. При остром инфаркте миокарда толщина стенки нормальная, но при этом отсутствует систолическое утолщение и эндокардиальное движение уменьшается или

отсутствует. При перенесенном инфаркте миокарда, помимо нарушения сократимости и отсутствия систолического утолщения, наблюдается истончение стенок и усиление эхогенности пораженных сегментов в результате образования рубцов и фиброзирования.

Ишемия – это обратимое изменение, вызываемое дисбалансом между доставкой и потребностью в кислороде (при условии несоответствия доставки кислорода и его потребления при эхокардиографическом исследовании можно непосредственно выявлять нарушение локальной сократимости миокарда у больных ишемической болезнью сердца). Даже при значительном сужении коронарных артерий миокард в покое кровоснабжается адекватно. В покое, когда потребность в кислороде возвращается на исходный уровень, ишемия уменьшается, и сократимость восстанавливается. Таким образом, сократимость миокарда в покое при ишемической болезни сердца без инфаркта миокарда в анамнезе будет нормальной. Но когда сужение достигает 70%, ишемия будет возникать при физической, фармакологической и/или эмоциональной нагрузке.

При возникновении ишемии наблюдается определенная последовательность появления ее маркеров. Первые определяемые изменения миокарда связаны с нарушением перфузии и могут быть выявлены радиологическими методами. Ишемические изменения сегмента ST на ЭКГ и клиника стенокардии проявляются относительно поздно и наблюдаются не всегда. Региональная миокардиальная дисфункция характеризуется нарушением диастолического расслабления и наполнения, уменьшением систолического утолщения и нарушением локальной сократимости. Возможность выявлять нарушения локальной сократимости делает ЭхоКГ более чувствительным методом по сравнению с ЭКГ. В то же время ультразвуковое исследование сердца выявляет функциональные последствия ишемии, тогда как радионуклидный метод выявляет только нарушение перфузии (рис. 8.1).



**Рис. 8.1. Схематическая диаграмма последовательности событий при ишемической болезни сердца**

### **8.1. Оценка локальной сократимости миокарда левого желудочка по данным эхокардиографии**

Причиной нарушения локальной сократимости ЛЖ является поражение коронарных артерий, которое проявляется инфарктом миокарда, постинфарктным кардиосклерозом, различными формами преходящей ишемии.

Изображение сердца в двумерном режиме позволяют оценивать региональную функцию левого желудочка как качественным, так и количественным методами. Наиболее общепринятой методикой является качественный анализ движения стенки миокарда в реальном времени. Более систематический способ оценки регионального движения стенки состоит в схематическом делении ЛЖ на сегменты. Предложены различные схемы для оценки нарушений локальной сократимости. Основной принцип – разделение миокарда ЛЖ на сегменты, соответствующие анатомии коронар-

ных артерий. Принцип деления на сегменты используется как в эхокардиографии, так и при исследовании сердца во время других исследований (МРТ, ангиографии).

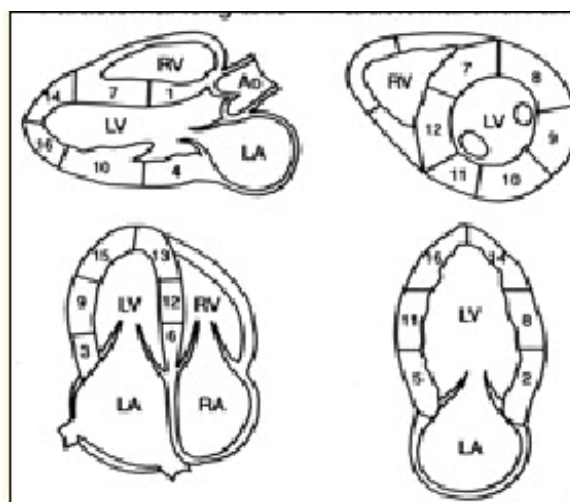
Начиная от основания до верхушки, левый желудочек делится на 3 сегмента – *базальный, средний, верхушечный* – соответствующие проксимальным, средним, верхушечным поражениям коронарных артерий. По короткой оси левого желудочка на уровне митрального клапана и папиллярных мышц левый желудочек делится по часовой стрелке, начиная с межжелудочковой борозды на *переднюю, боковую, заднюю и нижнюю* стенки (сегменты). Межжелудочковая перегородка делится, по меньшей мере, на две части (*переднюю и нижнюю*), поскольку она получает кровоток из задней нисходящей и левой передней нисходящей артериям. Верхушечная область часто делится на 3 или 4 сегмента (в отличие от основания, где число сегментов варьирует от 5 до 8), так как левый желудочек имеет конусовидную форму. В зависимости от используемой схемы, левый желудочек делится на 15-20 сегментов. Для рутинного исследования достаточно использовать 16-сегментарную модель левого желудочка, которая дает достаточную информацию для клинического соотношения между коронарными артериями и данными, полученными при исследовании (рис. 8.1.1):

Кровоснабжение сердца осуществляется по двум основным сосудам – левой и правой коронарным артериям.

**Выделяют три основных типа кровоснабжения миокарда:** средний, левый и правый. Это подразделение базируется в основном на вариациях кровоснабжения задней или диафрагмальной поверхности сердца, поскольку кровоснабжение переднего и боковых отделов является достаточно стабильным и не подвержено значительным отклонениям.

При **среднем типе** основные коронарные артерии развиты хорошо и достаточно равномерно. Кровоснабжение левого желудочка целиком, включая обе папиллярные мышцы, и передние 1/2 и 2/3 межжелудочковой перегородки осуществляется через систему левой коронарной артерии. Правый желудочек, в том числе обе правые папиллярные мышцы и задняя 1/2-1/3 перегородки, получает кровь из правой коронарной артерии. Это, по-видимому, наиболее распространенный тип кровоснабжения сердца.

- 1–базальный передний перегородочный,
- 2 – базальный передний,
- 3 – базальный боковой,
- 4 – базальный задний,
- 5 – базальный нижний,
- 6 – базальный перегородочный,
- 7 – средний передний перегородочный,
- 8 – средний передний,
- 9 – средний боковой,
- 10 –средний задний,
- 11 –средний нижний,
- 12 – средний перегородочный,
- 13 – верхушечный перегородочный,
- 14 – верхушечный передний,
- 15 – верхушечный боковой,
- 16 – верхушечный нижний.



**Рис. 8.1.1.** Разделение миокарда левого желудочка на 16 сегментов  
(по рекомендации ASE)

При **левом типе** кровоснабжение всего левого желудочка и, кроме того, целиком всей перегородки и частично задней стенки правого желудочка осуществляется за счет развитой огибающей ветви левой коронарной артерии, которая достигает задней продольной борозды и оканчивает-

ся здесь в виде задней нисходящей артерии, отдавая часть ветвей к задней поверхности правого желудочка.

**Правый тип** наблюдается при слабом развитии огибающей ветви, которая или заканчивается, не доходя до тупого края, или переходит в коронарную артерию тупого края, не распространяясь на заднюю поверхность левого желудочка. В таких случаях правая коронарная артерия после отхождения задней нисходящей артерии обычно дает еще несколько ветвей к задней стенке левого желудочка. При этом весь правый желудочек, задняя стенка левого желудочка, задняя левая папиллярная мышца и частично верхушка сердца получают кровь из правой коронарной артерии.

Как уже было указано, нарушения локальной сократимости, выявляемые при ишемии и инфаркте миокарда, соответствуют анатомии сердца:

1. Поражение левой передней нисходящей артерии вызывает нарушение сократимости передней перегородки, передней свободной стенки, верхушки левого желудочка. В зависимости от степени кровоснабжения боковых сегментов диагональными ветвями, поражение последних приводит к нарушению сократимости в этой области. Если левая нисходящая артерия огибает верхушку, то могут быть поражены нижние и заднебоковые верхушечные сегменты. В зависимости от топической диагностики нарушений локальной сократимости можно судить о протяженности поражения артерий. При поражении дистальной трети артерии нарушается сократимость только верхушечных сегментов, средней трети – средние и верхушечные сегменты, проксимальной трети – поражается вся стенка, включая базальные сегменты.

2. Поражение огибающей артерии приводит к нарушению сократимости боковых и задних сегментов ЛЖ. Эхокардиографическое исследование представляет особую ценность при нарушении кровотока по огибающей артерии, так как при данном поражении кровотока очень часто не выявляются изменения на ЭКГ.

3. Поражение задней нисходящей артерии приводит к нарушению задне-перегородочной, свободной нижней стенки и задних сегментов ЛЖ. Если задняя нисходящая артерия является короткой, верхушечные сегменты не поражаются. В том случае, когда артерия достигает до верхушки, то ее поражение приводит к выраженным изменениям верхушки.

При изолированном поражении диагональной ветви левой передней нисходящей артерии происходит нарушение переднебоковой стенки.

### **Эхокардиографические позиции для оценки сократимости левого желудочка**

Для исследования региональной сократительной способности левого желудочка используют парастермальную позицию по длинной оси ЛЖ, по короткой оси на уровне митрального клапана, папиллярных мышц и верхушки (рис.8.1.2 -8.1.5).

В апикальной позиции необходимо вывести четырех-, двух-, трехкамерные позиции. Более детальная оценка нарушений локальной сократимости возможна при медленном вращении датчика между стандартными позициями. Из четырехкамерной позиции исследуются нижние перегородочные и боковые сегменты. Переднее наклонение датчика до визуализации аортального клапана приводит к получению передней части перегородки.

Двухкамерную позицию можно получить, медленно вращая датчик против часовой стрелки. Из этой позиции визуализируются передняя и нижняя свободные стенки. Дифференциация эндокарда и эпикарда передней части перегородки может быть затруднена в связи с затуханием УЗ-сигнала из-за прилежащей легочной ткани. Этого можно избежать, если исследование проводить во время задержки дыхания (рис. 8.1.6-8.18).

Трехкамерная позиция левого желудочка по длинной оси выявляет передние перегородочные и задние сегменты левого желудочка, аналогично данным, полученным из парастеральной позиции по длинной оси.



Чтобы избежать ошибок при выявлении нарушений локальной сократимости, необходимо совместить данные, полученные из парастернальной и верхушечной позиций. При необходимости можно использовать субкостальную позицию. По этой позиции выявляются нижние перегородочные, боковые стенки. Необходимо помнить, что из эпигастрального доступа по короткой оси ЛЖ ближе к датчику располагаются нижние и задние сегменты, а дистальнее – боковые и передние сегменты (рис.8.1.19).

## **8.2. Методы оценки региональной (сегментарной) функции левого желудочка при заболеваниях коронарных артерий**

При оценке сегментов надо учитывать движение миокарда, а также его систолическое утолщение. Для лучшей диагностики нарушений локальной сократимости ЛЖ необходимо как можно лучше выявить эндокардиальную поверхность. Основным прямым показателем поражения коронарных артерий при эхокардиографическом исследовании, как было сказано выше, является изменение систолического утолщения стенок и уменьшение амплитуды эндокардиального движения.

К нарушениям локальной сократимости относятся: гипокинезия, акинезия, дискинезия (таблица 8.2.1). Если наблюдается снижение амплитуды движения и систолического утолщения исследуемого сегмента, то такое нарушение относят к гипокинезии; отсутствие амплитуды движения и систолического утолщения называют акинезией. Движение, направленное в сторону, противоположную нормальному в обеих фазах сердечного цикла, и отсутствие утолщения являются признаками дискинезии (рис. 8.2.1).

Необходимо отметить, что термин «асинергия» нельзя отождествлять с нарушением локальной сократимости, так как он означает неодновременное сокращение разных сегментов. Асинергия сокращения сегмен-

тов ЛЖ сочетается, например, с блокадой левой ножки пучка Гиса, синдромом WPW, электрической стимуляцией сердца, и обычно не имеет отношения к ишемии миокарда.

Таблица 8.2.1

**Типы нарушения локальной сократимости миокарда левого желудочка**

Типы сократимости	Систолическое утолщение	Эндокардиальное движение
Гиперкинезия	↑↑	↑↑
Нормокинезия	10-80%	4-10 мм
Гипокинезия	↓↓	↓↓
Акинезия	отсутствие	Отсутствие
Дискинезия	отсутствие	Движение, противоположное нормальному

Для количественной оценки локальной сократимости высчитывают индекс локальной сократимости (индекс ЛС), используя 4- балльную систему оценок. Индекс локальной сократимости – это отношение суммы баллов всех исследованных сегментов к их общему числу (таблица 8.2.2). Сегменты, сократимость которых невозможно оценить, не учитываются (таблица 8.2.3). При отсутствии нарушений локальной сократимости этот индекс будет равен единице, при появлении нарушений он будет увеличиваться.

Таблица 8.2.2.

**Формула вычисления индекса нарушений локальной сократимости**

$$\text{Индекс НЛС} = \frac{\text{Сумма баллов всех исследованных сегментов}}{\text{Общее число исследованных сегментов}}$$

**В норме индекс НЛС = 1**

**Количественная оценка нарушения локальной сократимости**

<b>Шкала индекса ЛС</b>	
1	= нормокинез/гиперкинез
2	= гипокинез
3	= акинез
4	= дискинез

Чем обширнее ишемия и глубже степень повреждения миокарда, тем выше будут значения индекса ЛС. Высокий индекс ЛС при остром инфаркте миокарда сочетается с более частым развитием сердечной недостаточности, опасными аритмиями, повышенной внутрибольничной летальностью (Nishimura R., Tajik A. и соавт, 1984). При улучшении кровоснабжения ЛЖ и после проведения реваскуляризации миокарда значения индекса ЛС уменьшаются.

### **8.3. Применение тканевого доплера для исследования региональной систолической функции левого желудочка**

Тканевая доплерэхокардиография – метод, позволяющий количественно оценить амплитуду и скорость движения различных сегментов миокарда и сердечных структур, что дает информацию как о состоянии глобальной, так и региональной функции сердца. Об оценке глобальной систолической функции ЛЖ говорилось в главе 5.

Измеряя скорость движения различных сегментов миокарда, можно получить представление о региональной сократимости (рис. 8.3.1.-8.3.2). Для этого в тканевом режиме необходимо расположить контрольный объем, размером 6-8 мм в исследуемом сегменте (на расстоянии между эндо -и миокардом). Регистрацию следует проводить в нескольких последователь-

ных циклах при спокойном дыхании пациента или во время короткой задержки дыхания (Алехин М.Н., 2006). Систолическая волна варьирует по форме и скорости в зависимости от сегментов миокарда. В продольном сечении максимальная скорость по данным различных исследователей составляет в норме от 8 до 18 см/с. Ниже, в таблице 8.3.1, представлены значения систолодиастолических показателей каждого сегмента у 39 здоровых добровольцев в возрасте от 35 до 55 лет (Алехин М.Н., 2007).

Таблица 8.3.1.

**Значения систоло-диастолических показателей каждого сегмента**

Сегменты	Sm, см/с	Em, см/с	Am, см/с	Em /Am
Базальный передний перегородочный	7,87±1,41*	10,41±3,39**	7,91±2,02	1,37±0,35
Средний передний перегородочный	7,48±1,52#	10,03±2,54#	7,51±2,05	1,42±0,40
Базальный передний	11,03±3,16	14,68±3,78	9,33±3,21	1,67±0,47
Средний передний	10,00±3,17	12,37±3,16	8,18±2,77	1,64±0,49
Базальный боковой	10,39±4,16	14,36±3,52	9,10±3,79	1,71±0,57
Средний боковой	9,91±3,66	12,39±3,19	8,21±2,85	1,62±0,55
Базальный задний	9,79±2,56	13,66±4,21	8,61±2,13	1,63±0,43
Средний задний	8,94±2,99	11,69±3,33	7,77±2,26	1,60±0,47
Базальный нижний	9,27±2,24	13,69±2,65	10,36±2,49	1,37±0,32
Средний нижний	8,00±2,42	11,51±2,79	8,42±2,26	1,42±0,34
Базальный нижний перегородочный	8,27±2,19	12,18±2,44	9,85±3,07	1,30±0,31
Средний нижний перегородочный	7,09±2,18	11,72±2,37	8,43±2,56	1,38±0,29

*Примечание:* \* - достоверность различий (\*p<0,05, \*\*p<0,01) значений базального переднего-перегородочного сегмента по отношению к базальным сегментам передней, боковой, задней, нижней стенок ЛЖ; # - достоверность различий (p<0,05) среднего переднего перегородочного сегмента по отношению к средним сегментам передней, базальной и нижней стенок ЛЖ.

Миокардиальные скорости имеют тенденцию к снижению по мере перехода от митрального кольца к верхушке. Скорости, измеренные на заднем и боковом сегменте миокарда, выше, чем на межжелудочковой перегородке и передней перегородочной стенках, что связано с преобладанием продольных миокардиальных волокон в свободной стенке ЛЖ (Galiuto L., Ignone G., DeMaria A.N., 1998). Возможность использования тканевой ДЭхоКГ для оценки региональной функции миокарда была подтверждена в экспериментальных и клинических исследованиях (Gorcsan J. 3rd, Strum V.P., et al., 1997; Fukuda K, Oki T. et al., 1998), которые показали, что чем сильнее нарушена региональная сократимость, тем ниже миокардиальные скорости. Очень важно, что тканевая доплероэхокардиография позволяет выявить нарушения региональной сократимости ЛЖ, которые остаются незамеченными при традиционном визуальном анализе двухмерных эхокардиографических изображений (Palmes P.P., Masuyama T., et al., 2000). На рис.8.3.1 представлен спектр нормальной систолической скорости срединного сегмента МЖП. В отличие от представленного нормального спектра у больного с инфарктом миокарда отмечается значительное снижение систолической скорости  $S_m$  и ранней диастолической скорости  $E_m$  с реверсией спектра в диастолу ( $E_m < A_m$ ) (рис. 8.3.3).

Иногда наряду с основными волнами появляются дополнительные, как правило, небольшой амплитуды у больных с ИБС, хронической сердечной недостаточностью, особенно при выраженных нарушениях локальной сократимости ЛЖ. Хотя механизм образования этой волны до конца не выяснен, есть предположения, что она может отражать существование зон жизнеспособного, но не функционирующего (спящего или оглушенного) миокарда (Brown M.A., Norris R.M., Takayata M., 1987). В любом случае появление выраженной постсистолической волны в спектре тканевой доплероэхоКГ свидетельствует о серьезном поражении миокарда.

## **8.4 Ультразвуковая диагностика осложнений острого инфаркта миокарда**

### **Ранние осложнения острого инфаркта миокарда**

Одним из примеров ранних осложнений острого инфаркта миокарда является разрыв миокарда. Разрыв сердечной мышцы чаще всего вовлекает свободную стенку левого желудочка, и, в меньшей степени, стенку правого желудочка, межжелудочковую перегородку, папиллярные мышцы. В постинфарктный разрыв очень редко вовлекаются стенки левого и правого предсердия. Вследствие разрыва после острого инфаркта миокарда возникает тампонада сердца, сброс крови слева направо и тяжелая митральная недостаточность. В большинстве случаев эти тяжелые осложнения возникают в первые 3-5 дней. Клиническая картина проявляется отеком легких, кардиогенным шоком и гемодинамическим коллапсом. У больных отмечаются одышка, боли в груди, пациенты покрываются липким потом, может развиваться обморок.

### **Разрыв сердца.**

Разрыв сердца – раннее осложнение острого миокарда. Частота разрыва миокарда составляет 2-4% и является фактически фатальным осложнением инфаркта в результате тампонады сердца. По данным аутопсии частота разрыва составляет от 5 до 24%, что является одной из важных причин внутрибольничной смерти от острого инфаркта миокарда. Это осложнение в основном встречается среди пациентов, у которых впервые регистрировалась элевация сегмента ST, особенно у женщин (4:1), и встречается чаще у гипертоников, чем у больных диабетом. Разрыв считается ранним осложнением, если он произошел в первые 24 часа (около 20-30%), поздним осложнением – между третьим и пятым днем (70-80%). Очень редко встречается развитие разрыва в еще более поздние сроки, через 3 недели. Чаще всего происходит разрыв в области верхушки, которая крово-

снабжается передней межжелудочковой ветвью. Ранняя тромболитическая терапия, проведенная при остром инфаркте миокарда, улучшает выживаемость и уменьшает риск разрыва, в то же время, по данным исследования GISSI, тромболитическая терапия, выполненная позже, также приводит к улучшению выживаемости, но увеличивает риск разрыва миокарда.

Для пациентов с разрывом сердца характерны сильные загрудинные боли продолжительностью более 6 часов. И, как правило, у таких больных имеет место поздняя госпитализация из-за пропущенного инфаркта миокарда или немого инфаркта. Более предрасположены к разрыву пациенты, у которых имели место непрерывная рвота, кашель или эмоциональный стресс. На ЭКГ обычно отмечается элевация сегмента ST, имеющая тенденцию к сохранению в течение долгого времени. Иногда изменения сегмента ST непредсказуемы и необычны, с нормализацией, сопровождающейся новым подъемом. Новое появление боли и резких изменений сегмента ST, особенно, если они сопровождаются электромеханической диссоциацией, делает диагноз разрыва миокарда наиболее вероятным.

Разрыв сердца может произойти остро или подостро. Острый разрыв миокарда характеризуется внезапной остановкой сердца, вызванной электромеханической диссоциацией, вторичной тампонадой. Лицо у пациентов становится цианотичным, наблюдается набухание яремных вен, бледность, потливость. Подострый разрыв характеризуется сердечной тампонадой с гипотонией и электромеханической диссоциацией. В этом случае проведение срочного перикардиоцентеза может кратковременно стабилизировать состояние больного до проведения безотлагательного хирургического вмешательства.

### **Эхокардиографические особенности.**

Самая частая эхокардиографическая находка в случае разрыва миокарда – перикардальная жидкость; включение эхоплотных структур в перикардальной полости повышает чувствительность и специфичность ди-

агностики (рис. 8.4.1). Отсутствие перикардального выпота по данным эхокардиографии позволяет с высокой степенью достоверности исключить разрыв миокарда. К другим эхокардиографическим признакам относятся выраженные нарушения локальной сократимости стенок; в некоторых случаях объем перикардальной жидкости бывает значительным и приводит к тампонаде сердца (коллапс предсердий, диастолический коллапс правого желудочка) (рис. 8.4.2), другой характерный признак тампонады – дыхательные колебания диастолического потока, демонстрируемые при трансмитральном доплеровском исследовании кровотока. При выявлении перикардальной жидкости необходимо проведение перикардиоцентеза для обнаружения крови в перикардальной жидкости и немедленного хирургического вмешательства.

#### **Разрыв межжелудочковой перегородки и формирование дефекта межжелудочковой перегородки**

Разрыв межжелудочковой перегородки (МЖП) - как осложнение острого инфаркта миокарда встречается реже (в 1-2%), чем разрыв свободной стенки ЛЖ (в 10-12%) и во многих случаях является фатальным в результате развития кардиогенного шока. Чаще всего разрыв МЖП обычно происходит при трансмуральном инфаркте миокарда между вторым и седьмым днем после острого инфаркта миокарда. В 60% случаев разрыв перегородки происходит после ее непосредственного поражения и в 40% случаев – вследствие разрыва задней и нижней стенок после инфаркта этих областей. Разрыв межжелудочковой перегородки может быть связан с окклюзией передней нисходящей артерии или правой коронарной артерии, так как обе артерии кровоснабжают эту стенку. Однако, даже окклюзия огибающей артерии, если она является доминантной, может привести к некрозу перегородки и в дальнейшем - к ее разрыву. Разрыв межжелудочковой перегородки очень часто ассоциируется с постинфарктной аневризмой или ишемической митральной регургитацией и тесно связан с системной ги-



пертензией, антикоагулянтной терапией и пожилым возрастом. Многие пациенты после разрыва умирают в первую неделю, 90% пациентов умирают в течение первого года, хотя есть сообщения о случаях, когда пациенты живут несколько лет.

Клиническая картина характеризуется внезапным ухудшением состояния (между третьим и седьмым днем после острого инфаркта), развитием остановки сердца и кардиогенного шока. При аускультации выслушивается грубый систолический шум во всех точках аускультации, но наиболее выраженный в области верхушки.

### **Эхокардиографические особенности**

Формирование нового грубого сердечного шума и клиническое ухудшение в период острого инфаркта миокарда могут быть атрибутами разрыва миокарда, папиллярной мышцы и, вследствие этого, массивной митральной регургитации, дисфункции папиллярных мышц и дилатации левого желудочка. В этих случаях эхокардиографическое исследование является главным для дифференциальной диагностики данного осложнения инфаркта миокарда.

Ультразвуковое исследование сердца позволяет обнаружить шунт слева-направо, а двухмерная цветная ЭхоКГ - визуализировать поток, который проходит через межжелудочковую перегородку (рис. 8.4.3-8.4.4). К другим сопутствующим эхокардиографическим проявлениям дефекта межжелудочковой перегородки относятся дилатация правого желудочка, снижение его систолической функции и парадоксальное движение межжелудочковой перегородки вследствие повышения давления в правом желудочке. При выявлении шунта можно определить максимальный межжелудочковый градиент, используя модифицированное уравнение Бернулли:  $\text{Градиент (мм рт ст)} = 4 V^2 \text{ см/с}$ , где  $V$  – максимальная скорость кровотока. Систолическое давление в левом желудочке равно систолическому артериальному давлению, которое определяется с помощью манжетки на

верхней конечности (если нет никакой обструкции выносящего тракта ЛЖ). Тогда систолическое давление в правом желудочке рассчитывается по уравнению:

*ПЖ давление = ЛЖ давление – градиент, или ПЖ давление = систолическое артериальное давление на манжетке -  $4 V^2$ .*

При отсутствии обструкции выносящего тракта правого желудочка эта величина равна систолическому давлению в легочной артерии.

Для получения дополнительной информации об участке дефекта, его размере и его форме рекомендуется проводить чреспищеводную эхокардиографию.

### **Разрыв папиллярной мышцы.**

Разрыв папиллярной мышцы – редкое, но серьезное осложнение инфаркта миокарда. Очень важно быстро диагностировать эту патологию с целью стабилизации гемодинамического состояния, чтобы провести как можно быстрее хирургическое лечение. Частота разрыва папиллярной мышцы после инфаркта миокарда любой локализации составляет приблизительно 1 %, хотя это осложнение наиболее характерна для нижнего инфаркта миокарда. Разрыв папиллярной мышцы может быть частичным или полным. Это осложнение чаще встречается у лиц пожилого возраста и гипертоников в течение первой недели после острого инфаркта миокарда. В 5% случаев оно приводит к летальному исходу.

Наиболее часто поражается нижнемедиальная сосочковая мышца (75%), которая фактически кровоснабжается только одной коронарной артерией через заднюю нисходящую ветвь. Переднелатеральная сосочковая мышца имеет двойное кровоснабжение от передней нисходящей и огибающей артерий, что делает ее менее уязвимой в случае острой окклюзии одной из этих коронарных артерий.

Гемодинамический статус пациента с разрывом папиллярной мышцы ухудшается внезапно и быстро. Клинические проявления данного ослож-

нения - отек легких, повышение центрального венозного давления и гипотония. При аускультации выслушивается пансистолический шум над всей грудной клеткой, особенно в левой подмышечной впадине. Иногда систолический шум имеет тенденцию к уменьшению из-за быстрого уравнивания давления между левым желудочком и предсердием.

### **Эхокардиографические особенности**

Для диагностики разрыва папиллярной мышцы обычно достаточно проведения трансторакальной эхокардиографии. Характерным признаком разрыва папиллярной мышцы является беспорядочное, «молотящее» движение створки митрального клапана в левое предсердие, пролабирование створок в течение всей систолы (рис. 8.4.5). Митральная регургитация бывает выраженной и, как правило, эксцентричной. При поражении передней створки митрального клапана струя направлена в сторону заднебоковой стенки предсердия, при поражении задней створки – к межпредсердной перегородке.

### **Поздние осложнения острого инфаркта миокарда**

#### **Аневризма левого желудочка**

Дискинезия и формирование истинной желудочковой аневризмы может произойти после обширного острого инфаркта миокарда. Частота развития истинной аневризмы составляет 8-22%. Аневризма характеризуется истончением и выпячиванием стенки в течение всей систолической и диастолической фазы сердечного цикла. Нередко на границе с нормальными сегментами видна демаркационная линия. Наличие диастолической деформации с резко выраженной демаркационной линией свидетельствует об аневризме левого желудочка.

Аневризмы часто ведут к развитию тромбов и могут быть причиной многих серьезных желудочковых аритмий. Из-за потенциального риска эмболических случаев пациентам с аневризмой ЛЖ нужно назначать анти-

коагулянты в течение 6 месяцев после инфаркта, что приводит к уменьшению риска возникновения системных эмболий.

Для выявления аневризмы помимо двухмерных стандартных позиций (рис.8.4.6), необходимо прибегнуть к промежуточным позициям для лучшей визуализации пораженной зоны.

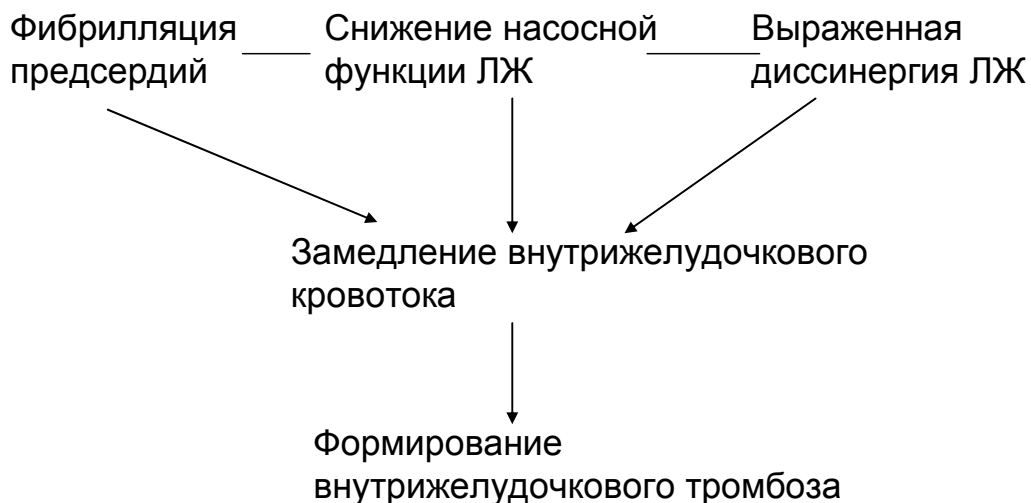
Формирование аневризмы связано с трансмуральным острым инфарктом миокарда и в 90% случаев формируется в области верхушки, вовлекая нижне-базальную область.

Ложная аневризма, или псевдоаневризма, внешне может быть похожей на истинную аневризму ЛЖ. Псевдоаневризма возникает при разрыве миокарда желудочка. При этом ее аневризматический мешок состоит из перикарда, остатков разорвавшейся стенки сердца и тромботических масс. Наличие тонкого перешейка является важным, специфичным диагностическим критерием ложной аневризмы (рис. 8.4.7). Без немедленного хирургического лечения прогноз при наличии ложной аневризмы крайне неблагоприятный.

### **Внутрижелудочковый тромбоз**

Внутрижелудочковый тромбоз является достаточно частым осложнением острого инфаркта миокарда (рис.8.4.8). Поражение левой передней нисходящей артерии в отличие от поражения правой коронарной артерии или огибающей артерии в 33 % случаев приводит к развитию инфаркта миокарда с образованием аневризмы и тромбов.

Лучший предиктор тромбообразования – увеличение конечно-диастолического размера ЛЖ после острого инфаркта миокарда, другим высоким предиктором формирования тромба является непосредственное выявление спонтанного эхоконтрастирования.



**Рис. 8.4.8. Схема образования тромбов в ЛЖ**

Двумерная эхокардиография является практическим и надежным методом выявления внутрижелудочковых тромбов с высокой чувствительностью (90-95%) и специфичностью (80-85%). При подозрении на наличие тромба необходимо хорошо его визуализировать в полости по крайней мере в двух разных плоскостях сечения на ЭхоКГ. Тромб может быть прикреплен к стенке миокарда и иметь узкую ножку или широкое основание (рис.8.4.9). Чаще всего тромбоз развивается на 3-5-е сутки инфаркта миокарда передневерхушечной локализации, риск тромбоза увеличивается с возрастом и прямо зависит от размеров поражения миокарда (рис. 8.4.10). Риск тромбоэмболий максимален в 5-20-е сутки, затем он значительно снижается. Эхоплотность тромбов зависит от давности их образования. Старые тромбы обычно имеют неяркую гладкую границу, структура их напоминает ткань печени. Свежие тромбы более яркие, имеют тенденцию находиться центральнее в левом желудочке. Ложноположительная диагностика внутрижелудочкового тромбоза может быть связана с наличием ложных хорд, прикрепляющихся к верхушке, выраженной трабекулярно-

стью миокарда при его гипертрофии или так называемыми «верхушечными артефактами» ближней зоны. В таких случаях рекомендуется использовать датчики с более высокой частотой (5 МГц), что позволяет, как правило, дифференцировать истинные тромбы от подозрительных на тромб внутрижелудочковых структур и артефактов.

### **Ремоделирование левого желудочка после инфаркта миокарда.**

Изменение размеров и формы левого желудочка после инфаркта миокарда определяют как ремоделирование ЛЖ. Эти изменения оказывают значительное влияние на функцию ЛЖ и негативно сказываются как на краткосрочном, так и на долгосрочном прогнозе. В постинфарктном ремоделировании ЛЖ выделяют два периода: ранняя фаза (в течение 72 часов) и поздняя фаза (после 72 часов). Раннее ремоделирование включает расширение зоны инфаркта, в то время как в процесс позднего ремоделирования вовлекается весь ЛЖ, что ассоциируется с дилатацией, изменением формы левого желудочка и гипертрофией стенок.

В процессе ремоделирования расширяется зона инфаркта и развивается гипертрофия сохраненного миокарда. На этот процесс оказывают влияние два важных фактора: состояние нагрузки на ЛЖ и уровень коронарного кровотока зоны инфаркта.

Увеличение давления в левом желудочке увеличивает напряжение стенок, что приводит к возрастанию риска расширения зоны инфаркта. Восстановление проходимости коронарной артерии ускоряет процесс рубцевания, усиливает отечность тканей в зоне инфаркта, снижает риск расширения этой зоны и дилатации ЛЖ. Увеличение размера инфаркта коррелирует с дилатацией и истончением зоны инфаркта, что не может быть объяснено только развитием в дальнейшем некроза миокарда. Это расширение характеризуется чрезвычайным истончением зоны инфаркта и дилатацией до начала процесса рубцевания и представляется, что имеется корреляция с исходной толщиной стенок в этой зоне (протективный эффект,

предшествующий гипертрофии). Как представлено, расширение зоны инфаркта негативно влияет на прогноз, особенно если оно ассоциируется с сердечной недостаточностью или другими нефатальными осложнениями. Дилатация жизнеспособной части желудочка, которая начинается сразу после острого инфаркта миокарда и продолжается в последующие годы, также играет негативную роль в отношении прогноза. Дилатация сопровождается смещением вправо кривой давление-объем ЛЖ (увеличение объема ЛЖ при любом диастолическом давлении в ЛЖ). Этот механизм носит компенсаторный характер, но также является основой развития сердечной недостаточности.

Эхокардиография является надежным инструментом для определения наличия и динамики развития постинфарктного ремоделирования (рис. 8.4.11). Трехмерная реконструкция изображения ЛЖ и вычисление индекса сферичности могут быть предиктором ремоделирования ЛЖ и определить пациентов с постинфарктным ремоделированием, у которых в дальнейшем разовьется увеличение конечно-диастолического и конечно-систолического объемов ЛЖ. Впервые контрастные вещества, тропные к миокарду, были использованы на животных для визуализации дефектов перфузии. Сейчас известно, что протяженность остаточной жизнеспособности миокарда, определяемое ЭхоКГ с контрастированием через 4 дня после инфаркта миокарда, является предиктором степени ремоделирования ЛЖ у человека.

В 80-е годы несколько исследований на собаках показали, что задержка реперфузии при инфаркте (позднее 5-6 часов после окклюзии) значительно снижает степень истончения зоны инфаркта и дилатации ЛЖ. Хотя задержка реперфузии может иметь нежелательный эффект в отношении функции ЛЖ в результате геморрагического инфаркта, увеличивая таким образом риск разрывов миокарда, в нескольких клинических исследованиях предполагалось, что восстановление проходимости артерии прино-

сит значимый эффект, уменьшая дилатацию ЛЖ и формирование аневризмы. Исследования с использованием двумерной эхокардиографии предполагают, что время процесса ремоделирования ЛЖ - это прогрессирующее истончение в течение 1 месяца и дилатация ЛЖ – 14 дней. Несмотря на прогрессирование процесса ремоделирования, индекс локальной сократимости быстро улучшается в течение 14 дней и в последующем постепенно улучшается в течение года.

На постинфарктное ремоделирование могут оказывать влияние различные вмешательства. Ранняя реперфузия может ограничить расширение зоны инфаркта и увеличить объем ЛЖ после инфаркта. Несколько исследований продемонстрировали позитивное влияние фармакологического лечения после острого ИМ (на основании данных двумерной эхокардиографии). Положительный эффект терапии иАПФ впервые был продемонстрирован на крысах, включая снижение дилатации ЛЖ, улучшение сократительной способности ЛЖ со смещением вниз кривой давление-объем и увеличением ФВ.

Эти данные нашли подтверждение в исследовании SAVE у пациентов с инфарктом миокарда и дисфункцией ЛЖ, в котором также увеличилась выживаемость. Хотя дисфункция ЛЖ может быть улучшена иАПФ, назначаемыми через неделю после острого ИМ, более раннее применение предполагает получение лучших результатов. Блокаторы рецепторов АТ2 имеют схожий эффект и могут использоваться в комбинации с иАПФ. Эффекты БАБ изучались в более поздних исследованиях, чем эффекты иАПФ. Исследование SHAPS продемонстрировало, что применение карведилола также может ослаблять процесс ремоделирования ЛЖ: после 3 месяцев лечения получено статистически достоверное снижение объемов ЛЖ и индекса сферичности, а также уменьшение зоны изменения толщины стенки.



## **Ишемическая митральная регургитация**

Митральная регургитация часто развивается после перенесенного острого инфаркта миокарда. Это осложнение у больных с острым инфарктом в ранние сроки заболевания выступает самостоятельным фактором риска смерти в течение первого года после перенесенного острого ИМ. При выраженной и тяжелой митральной недостаточности летальность составляет 54% в течение года после инфаркта.

Механизмы развития митральной регургитации после инфаркта миокарда:

– частичный или полный разрыв заднемедиальной или переднелатеральной папиллярной мышцы.

– дисфункция папиллярной мышцы вследствие фиброза папиллярной мышцы. Укорочение хордального аппарата приводит к неполному закрытию митрального клапана и митральные створки не достигают митрального кольца в систолу. Эта патология, вероятно, одна из наиболее распространенных форм.

– расширение полости левого желудочка и дилатации митрального кольца.

Тяжесть митральной регургитации оценивают с помощью цветного доплеровского картирования и спектральной ДЭхоКГ (рис.8.4.12).

## **Литература**

1. Бокерия Л.А., Е.З. Голухова, Иваницкий А.В. Функциональная диагностика в кардиологии.- М, 2002
2. Шиллер Н, Осипов М.А. Клиническая эхокардиография.- М, 2005
3. ACC/AHA guidelines for the management of patients with ST-elevation myocardial infarction.// Circulation 2004; 110:588-636.
4. Ambrosioni E, Borghi C, Magnani B, for the Survival of Myocardial

*Infarction Long- Term Evaluation (SMILE) Study Investigators.* The effect of the angiotensin-converting-enzyme inhibitor zofenopril on mortality and morbidity after anterior myocardial infarction. *N Engl J Med* 1995; 332:80-5.

5. *Borghi C, Bacchelli S, Degli Esponti O, et al.* Effects of the administration of an angiotensin converting enzyme inhibitor during the acute phase of myocardial infarction in patients with arterial hypertension.// *AJH* 1999; 12:665-72.

6. *Borghi C, Bacchelli S, Degli Esponti O, et al,* on behalf of the SMILE Study Investigators. Effect of the early ACE inhibition in diabetic nonthrombolized patients with anterior acute myocardial infarction. // *Diabetes Care* 2003; 26:1862-8.

7. *Braunwald E, Pfeffer M.A.* Ventricular enlargement and remodeling following acute myocardial infarction: mechanisms and management. // *Am J Cardiol* 1991;68:1D-6D.

8. *Brown M.A., Norris R.M., Takayama M., White H.D.* Post-systolic shortening: a marker of potential for early recovery of acutely ischaemic myocardium in the dog. // *Cardiovasc Res* 1987; 21: 703-716

9. *De Luca G, Suryapranata H; Ottavager JP, et al.* Time delay to treatment and mortality in primary angioplasty for acute myocardial infarction: every minute of delay counts.// *Circulation* 2004; 109: 1223- 5.

10. *Galiuto L., Ignone G., DeMaria A.N.* Contraction and relaxation velocities of the normal left ventricle using pulsed-wave tissue Doppler echocardiography.// *Am J Cardiol* 1998; 81:609-614

11. *Gorcsan J. 3rd, Strum DP., Mandarino WA. et al.* Quantitative assessment of alterations in regional left ventricular contractility with color-coded tissue Doppler echocardiography. Comparison with sonomicrometry and pressure-volume relations.// *Circulation* 1997;95:2423-2433.

12. *Fukuda K, Oki m., Tabata T. et al.* Regional left ventricular wall motion abnormalities in myocardial infarction and mitral annular descent velocities studied with pulsed tissue Doppler imaging. //J Am Soc Echocardiogr 1998; 11:841-848.

13. *Palmes P.P., Masuyama T., Yamamoto K et al.* Myocardial longitudinal motion by tissue velocity imaging in the evaluation of patients with myocardial infarction. //J Am Soc Echocardiogr 2000; 13:818-826.

14. *Pfeffer M.A, Braunwald E.* Ventricular remodeling after myocardial infarction: experimental observations and clinical implications. //Circulation 1990; 81:1161-72.

15. *Sutton MG, Sharpe N.* Left ventricular remodeling after myocardial infarction: pathophysiology and therapy. //Circulation 2000; 101:2981-8.

## **9. КАРДИОМИОПАТИИ.**

### **ЭХОКАРДИОГРАФИЧЕСКИЕ ПРИЗНАКИ КАРДИОМИОПАТИЙ**

Все заболевания сердечной мышцы можно разделить на три группы: воспалительные (миокардиты), первичные или идиопатические (кардиомиопатии) и вторичные или специфические поражения миокарда. Предложенная классификация заболеваний миокарда достаточно условна. Основным условием диагностики первичной кардиомиопатии является отсутствие определенной причины болезни. Выделяют три морфофункциональных типа кардиомиопатий: гипертрофический, дилатационный и рестриктивный (Goodwin J., 1970). В нашей стране опубликован ряд монографий, посвящённых кардиомиопатиям (Мухарлямов Н.М., 1990, Сумароков А.В., Моисеев В.С. 1978), в которых достаточно подробно раскрывается эта проблема.

Среди кардиомиопатий чаще встречаются гипертрофическая и дилатационная формы. Рестриктивная кардиомиопатия – наиболее редкое поражение миокарда.

#### **9.1. Гипертрофическая кардиомиопатия**

##### **Определение**

Под термином гипертрофическая кардиомиопатия понимается заболевание миокарда с выраженной асимметричной или симметричной гипертрофией миокарда, преимущественно левого желудочка (ЛЖ) (рис. 9.1.1). Диагноз гипертрофической кардиомиопатии (ГКМП) ставят тогда, когда утолщение миокарда наблюдается при отсутствии причин его возникновения (аортальный стеноз, артериальная гипертензия и др.).

Трудности диагностики ГКМП возникают даже у специалистов, занимающихся сердечно-сосудистой патологией.

Во взрослой популяции людей ГКМП встречается приблизительно в 0,2% случаев (1 : 500 человек). Истинная распространенность ГКМП точно не установлена.

Уникальность ГКМП состоит в том, что проявление заболевания возможно в любом возрасте от младенцев до людей старше 90 лет (Моисеев В.С 2001, Maron B.J. 2002, Fay WP 1990).

Гипертрофия миокарда при ГКМП сочетается с нарушением расположения миокардиальных волокон, интерстициальным фиброзом, изменениями со стороны интрамуральных коронарных сосудов.

Генез ГКМП продолжает интенсивно изучаться. В половине случаев заболевание носит семейный характер. В настоящее время накопилось достаточно данных, позволяющих считать, что ГКМП возникает в результате аутосомно-доминантных мутаций в одном из 14 генов, отвечающих за кардиальные саркомеры (Мякоткин В.А. 1999, Maron BJ, McKenna WJ, 2003, Ackerman MJ, 2002, Van Driest SL, 2002, Watkins H, 1995). Это объясняет наличие ГКМП у сотен пациентов. Предполагалось, что генетический анализ позволит своевременно провести диагностику и упростит подходы к лечению. К сожалению, эти надежды пока не оправдались (рис. 9.1.2).

В этой диаграмме представлены пациенты, у которых в 100% имелась клинически выявленная ГКМП. В 40-60% случаев по данным различных центров генетические мутации сердечных протеинов у них отсутствовали.

### **ЭхоКГ**

Широкое внедрение в клиническую практику эхокардиографии позволяет в настоящее время не только чаще и на более ранних сроках диагностировать это заболевание, но и контролировать течение болезни, оценивать эффективность проводимой терапии.

## **Гипертрофия миокарда**

### **Локализация гипертрофии миокарда**

Гипертрофия МЖП сочетается с ее гипокинезом на фоне компенсаторного гиперкинеза задней стенки ЛЖ (рис. 9.1.3).

Асимметричная гипертрофия МЖП, как ведущий признак ГКМП, в настоящее время утратила свое значение. Двумерная ЭхоКГ является методом выбора для постановки диагноза ГКМП (рис. 9.1.4). При этом всегда необходимо оценивать левый желудочек из разных позиций.

С развитием двумерной ЭхоКГ значительно расширилось представление о локализации гипертрофии миокарда при ГКМП. Наибольшее распространение получила классификация В.Ж.Марон (Maron В.Ж. 1985). Используя двумерную ЭхоКГ, он выделил 4 наиболее часто встречающиеся локализации гипертрофии миокарда, или 4 морфометрических типа:

- I тип - передний сегмент МЖП (10%);
- II тип - передний и задний сегменты МЖП (20%);
- III тип - передний и задний сегменты МЖП и свободная стенка ЛЖ (52%);
- IV тип - задний сегмент МЖП и (или) верхушечные отделы МЖП или передне-латеральные отделы ЛЖ (18%).

Симметричная гипертрофия миокарда в работе В.Ж.Марон встречалась исключительно редко - в 1-2% (Maron В.Ж. 1981) (рис. 9.1.5).

Как правило, при ГКМП поражается левый желудочек. В редких случаях доминирует гипертрофия правого желудочка (Миррахимов М.М. 1988, Руденко Р.И. 2008). В изолированном виде правосторонняя гипертрофия (с секционным подтверждением) наблюдалась у одной нашей больной, у 11 из 128 - выявлена гипертрофия как левых, так и правых отделов (Коровина Е.П. 1999).

Верхушечную локализацию гипертрофии трудно диагностировать, так как этот отдел наименее доступен для визуализации. В таких случаях необходимо применение ЭхоКГ контрастирования.

Локализация гипертрофии у различных членов семьи может быть различной. Чаще у родственников гипертрофия не столь выражена, значительно реже встречается обструкция выходного тракта и жалобы. При выявлении ГКМП всем близким родственникам необходимо проведение тщательного обследования с включением ЭхоКГ.

Если мутантный ген выявлен у пациентов с ГКМП, то необходимо провести генетическое исследование у родственников первой степени родства. Существуют стандарты, принятые American Heart Association (АНА 2004). В этом документе говорится, что все родственники с семейными формами ГКМП должны наблюдаться до совершеннолетия каждые 12 - 18 месяцев. Также проводится наблюдение и за атлетами до сезона соревнований. Для взрослых, которые закончили занятия спортом, осмотр должен проводиться всю жизнь, каждые 5 лет. У некоторых пациентов гипертрофия не проявляется до 50-60 лет.

На рис. 9.1.6 показано, что, по сравнению с нормой, у больного с генетически обусловленной ГКМП и клиническими проявлениями в режиме тканевой доплер-ЭхоКГ выявляется значительное нарушение диастолической функции (снижение скорости пика E движения стенки). Диастолическая дисфункция сохраняется при обследовании различных участков миокарда. У пациентов с генетической мутацией, но без клинических проявлений, значения скорости E расположены в промежуточном положении по сравнению с нормой. Если у родственника выявлено нарушение диастолической функции, то у него имеется большая вероятность наличия ГКМП.

## **Выраженность гипертрофии миокарда**

ЭхоКГ исследование позволяет выявить не только локализацию, но и выраженность гипертрофии миокарда, которой в последнее время придается все большее прогностическое значение. Гипертрофия миокарда при ГКМП может колебаться от незначительной - 13 - 15 мм до очень выраженной - более 30 мм (норма < 12 мм). Стенка левого желудочка при ГКМП может достигать 60 мм, что не встречается ни при каком другом заболевании. Следует отметить, что гипертрофия более 25 мм не часто встречается в кардиологической практике и должна настораживать в плане диагностики ГКМП (рис. 9.1.7). У больных с гипертонической болезнью она редко превышает 20 мм, а у тренированных спортсменов - 13 – 15 мм.

По степени гипертрофии миокарда у больных ГКМП выделяют 3 группы:

- Небольшая гипертрофия – 15 - 20 мм.
- Средней степени – 21 - 25 мм.
- Выраженная гипертрофия - более 25 мм.

Распределение обследованных нами 128 больных (Коровина Е.П. 1999) ГКМП по указанным группам было практически равномерным.

Патфизиология гипертрофической кардиомиопатии (рис. 9.1.8).

## **Диастолическая дисфункция**

Практически все пациенты с ГКМП имеют диастолическую дисфункцию сердечной мышцы с интерстициальным фиброзом и патологическим расположением мышечных волокон и, как результат этого, нарушение расслабления и повышение конечного диастолического давления. Диастолическая дисфункция является важным гемодинамическим нарушением у больных ГКМП. При ГКМП возможны все типы диастолической дисфункции (см. в главе 6).



## **Обструкция**

ЭхоКГ играет важную роль в диагностике и понимании патогенеза обструкции при ГКМП. Систолическая обструкция при ГКМП может возникать на различных уровнях. Наиболее часто она встречается в выходном тракте ЛЖ (рис.9.1.9).

Этот рисунок показывает затруднение выброса крови из ЛЖ в аорту в результате гипертрофии межжелудочковой перегородки. В систолу скорость движения крови через суженный выходной тракт возрастает. В результате этого по эффекту Вентури происходит движение аппарата митрального клапана к перегородке (Shah PM 1981, Panza JA, 1992). Это еще больше усиливает обструкцию. Митральный клапан открывается в систолу, и возникает митральная регургитация. Все это вызывает ишемию, диастолическую дисфункцию. В свою очередь это является базой для желудочковых и предсердных аритмий.

В начале исследование проводилось только в М-режиме. ЭхоКГ признаками обструкции выходного тракта ЛЖ считались: переднее систолическое движение передней или обеих створок митрального клапана в сторону МЖП и частичное средне-систолическое прикрытие створок аортального клапана (рис. 9.1.10 и рис. 9.1.11).

Створки движутся в систолу к межжелудочковой перегородке, а затем возвращаются в нормальное положение только перед началом диастолы желудочка. Этот ЭхоКГ признак показывает, что аппарат митрального клапана играет роль в возникновении обструкции выходного тракта левого желудочка. Общепринято, что длительный септальный контакт (более трети систолы) является признаком высокой степени обструкции.

Двумерная ЭхоКГ тоже позволяет выявить переднее систолическое движение митрального клапана в сторону межжелудочковой перегородки и частичное средне-систолическое прикрытие створок аортального клапа-

на (рис. 9.1.12). В месте контакта возможна визуализация утолщения межжелудочковой перегородки.

Появление доплер-ЭхоКГ исследования расширило возможности определения обструкции при ГКМП (Feigenbaum H. 1999). Для выявления обструкции выходного тракта методом доплер-ЭхоКГ большое значение имеет направление луча. Угол между осью потока и лучом должен быть минимальным. Исследование проводится в постоянно-волновом доплеровском режиме из позиции, дающей максимальное значение сигнала (рис. 9.1.13). Наиболее часто используется апикальная четырехкамерная позиция.

При обструкции выходного тракта левого желудочка у больных ГКМП постоянно-волновой доплеровский сигнал имеет свои особенности: относительно медленное увеличение скорости кровотока в начале систолы и резкое повышение скорости с достижением максимума к концу систолы. Если обструкция становится более голосистолической, то форма скорости кривой становится более симметричной.

Постоянно-волновая доплер-ЭхоКГ позволяет не только выявить обструкцию выходного тракта левого желудочка, но и рассчитать градиент давления в выходном тракте.

При ЭхоКГ-исследовании принято выделять 3 группы больных ГКМП:

- Обструктивная форма – градиент давления в покое превышает 25 мм рт. ст.
- Латентная обструкция – превышение градиента давления 25 мм рт. ст. после провокационных проб.
- Необструктивная форма – нет обструкции в покое и не удается её спровоцировать.

Отсутствие обструкции выходного тракта затрудняет диагностику ГКМП. Для выявления скрытых градиентов, исследуемых постоянно-

волновой доплер-ЭхоКГ и катетеризацией ЛЖ, применяются проба Вальсальвы, физическая нагрузка, быстрая смена положения тела, медикаментозные провокации нитроглицерином, амилнитритом, добутамином. Самым физиологичным и предпочтительным считается тредмил-тест в сочетании с доплер-ЭхоКГ при условии, что симптомы ГКМП появляются при нагрузке. Внутривенное введение добутамина нежелательно, так как появление обструкции, вызванное этим препаратом, общепризнано нефизиологичным (Maron BJ, McKenna WJ, 2003). Каждому пациенту, у которого нет градиента покоя или он не превышает 30-40 мм рт. ст., следует делать пробу Вальсальвы. Провокационные пробы проводятся тем пациентам, у которых симптомы возникают только при нагрузке и нет значительного градиента в покое. По максимальной скорости кровотока можно рассчитать максимальный градиент давления. В основу расчета клапанного градиента давления положено упрощенное уравнение Бернулли (Penn I.M. 1988), согласно которому  $\Delta P = 4V^2$ .

Импульсная доплер-ЭхоКГ позволяет пространственно локализовать место максимальной динамической обструкции в полости ЛЖ, особенно у больных с верхушечной гипертрофией и гипертрофией средних отделов ЛЖ. Средне-желудочковая обструкция возникает при локализации гипертрофии в средней трети МЖП. Возможно сочетание гипертрофии стенки ЛЖ и папиллярных мышц (рис. 9.1.14).

В систолу эти структуры движутся навстречу друг другу и формируют туннель, к которому стремятся створки митрального клапана. При этом форма полости ЛЖ похожа на песочные часы (рис. 9.1.15). Уровень обструкции можно определить, перемещая контрольный объем импульсно-волнового доплера от верхушки к выходному тракту.

Градиент давления в покое более 30 мм рт. ст. – выраженный независимый показатель, связанный с усугублением симптомов и смертью.

Морфологическими признаками заболевания являются уменьшение полости ЛЖ и расширение полости левого предсердия (рис. 9.1.16).

Расширению левого предсердия способствует не только нарушение диастолической функции, но и недостаточность митрального клапана, которая при ГКМП встречается от 40 до 100%. Митральная регургитация при обструкции выходного тракта у больных ГКМП имеет свои особенности. Струя митральной регургитации направлена в заднюю половину левого предсердия.

Показатели сократимости миокарда у больных ГКМП повышены. Систолическая функция при любой локализации гипертрофии миокарда оставалась в пределах нормы. Хотя у части больных при длительном течении заболевания отмечалось снижение сократительной способности миокарда с развитием хронической сердечной недостаточности.

Как это не парадоксально, в небольшом проценте случаев (2%) в терминальной стадии заболевания возможно истончение стенок ЛЖ с расширением его полости и систолической дисфункцией (Коровина Е.П., Моисеев В.С. 1997, Maron BJ. 2002, Maron BJ, McKenna WJ, 2003, Harris KM, 2003). Эта картина напоминает дилатационную кардиомиопатию. Такие изменения вероятнее всего связаны с миокардиальным фиброзом вследствие поражения мелких коронарных сосудов.

В заключение следует отметить, что при ГКМП обнаружен ряд ЭхоКГ признаков, ни один из которых не является строго специфичным. Однако, именно комплекс ЭхоКГ изменений наиболее важен и информативен для диагностики заболевания.

### **Стратификация риска при ГКМП**

Внезапная сердечная смерть – самое опасное осложнение ГКМП. Оценка факторов риска возникновения внезапной сердечной смерти имеет большое значение как для больного ГКМП, так и в семьях с наследственной предрасположенностью. Важно выявить генетические мутации, по-

скольку они определяют различный прогноз, хотя этот подход остается мало распространенным ввиду технических сложностей.

*Маркеры риска внезапной смерти:*

- Детский и молодой возраст.
- Случаи внезапной смерти в семье.
- Частые синкопальные состояния.
- Аномальная реакция АД на физическую нагрузку в возрасте до 40 лет.
- Уменьшение полости левого желудочка.
- Толщина стенки левого желудочка более 3 см.
- Нарушение коронарного кровотока при введении дипиридамола.

Два наиболее значимых фактора риска внезапной смерти - выраженность гипертрофии миокарда и тяжесть обструкции (рис. 9.1.17).

На рис. 9.1.17 показана зависимость частоты внезапной смерти (на 1 тысячу человек в год) от толщины стенки ЛЖ. С увеличением гипертрофии миокарда возрастает вероятность внезапной смерти. При толщине стенки более 30 мм вероятность внезапной смерти за 1 год возрастает до 18,2 на 1000 больных.

### **Лечение**

Правильно проведенная ЭхоКГ является ведущим в комплексном исследовании и ведении больного с ГКМП. Она может дать оптимальные подходы для лечения симптоматической ГКМП. Лечение ГКМП направлено на улучшение диастолической функции, устранение обструкции выходного тракта и предупреждение угрожающих жизни желудочковых тахикардий.

**Тактика при выраженных симптомах ГКМП, неподдающихся медикаментозной терапии (рис. 9.1.18)**

Если пациент с ГКМП имеет выраженные симптомы, несмотря на проводимую медикаментозную терапию, необходимо выявить обструкцию

и переднее-систолическое движение. Затем надо оценить анатомическое строение клапанов и всего сердца. Если есть изменение митрального клапана и субаортальный стеноз, то в этом случае проводится миозектомия. При диффузной и выраженной среднежелудочковой обструкции показано хирургическое лечение для устранения анатомических дефектов. При обструкции выходного тракта левого желудочка с гипертрофией базального отдела и переднее-систолическим движением могут проводиться как миозектомия, так и абляция. В каждом конкретном случае необходимо оценить риск и пользу.

### Литература

1. *Коровина Е.П.* Гипертрофическая кардиомиопатия (клинико-патогенетические и терапевтические аспекты): Дис... д-ра мед. наук. - М., 1999. - 291 с.
2. *Коровина Е.П., Моисеев В.С.* Недостаточность кровообращения при гипертрофической кардиомиопатии // Кардиология. -1997. -N 12. -С 31-35.
3. *Миррахимов М.М., Руденко Р.И., Мейманалиев Т.С.* Правосторонние гипертрофические кардиомиопатии // Тер. арх. -1988. -N 7. -С 20-25.
4. *Моисеев В.С., Сумароков А.В.* Болезни сердца. -М., 2001.
5. *Мякоткин В.А., Финогенова С.А., Крылов М.Ю., Мошнина М.А., Коровина Е.П., Моисеев В.С.* Анализ сцепления гипертрофической кардиомиопатии и локуса дельта цепи Т- клеточного рецептора (TCRD) в семье П. // Терапевтический архив. -1999. -N 5. -С 67-70.
6. *Руденко Р.И.* «Клинико-функциональная характеристика преимущественно правосторонней гипертрофической кардиомиопатии»: Дис... д-ра мед. наук. – г. Алматы, 2008.
7. *Сумароков А.В., Моисеев В.С.* Болезни миокарда. –М: "Медицина". -1978. -224 С.

8. *Фейгенбаум Г.* Эхокардиография. 5-е издание (перевод с английского под редакцией В.В. Митькова).- М.,1999.
9. American Heart Association. Wallet card page. (Accessed September 13, 2004, at <http://www.americanheart.org/downloadable/heart/1023826501754/walletcard.pdf>).
10. *Ackerman MJ, Van Driest SL, Ommen SR et al.* Prevalence and age-dependence of malignant mutations in the beta-myosin heavy chain and troponin T genes in hypertrophic cardiomyopathy. A comprehensive outpatient perspective. /Am Coll Cardiol 2002; 39: 2042-8.
11. *Fay WP, Taliencio CP, Ilstrup DM et al.* Natural history of hypertrophic cardiomyopathy in the elderly. / Am Coll Cardiol 1990; 16:821-6.
12. *Goodwin J.F.* Congestive and hypertrophic cardiomyopathies. A decade of study // Lancet. -1970. -i. -P 731-739.
13. *Harris KM, Zenovich AG, Casey SA, Wilson J, Maron BJ.* Significance and clinical profile of the end-stage phase in a large hypertrophic cardiomyopathy cohort [abstract].// Circulation 2003; 108: IV-626.
14. *Maron B.J.* Asymmetry in hypertrophic cardiomyopathy: the septal to free wall thickness ratio revisited // Am. J. Cardiol. -1985. -Vol 55. -N 6. -P 835-838.
15. *Maron BJ.* Hypertrophic cardiomyopathy: A systematic review.// JAMA 2002; 287: 1308-20.
16. *Maron B.J., Gottdiener J.S., Epstein S.E.* Patterns and significance of the distribution of left ventricular hypertrophy in hypertrophic cardiomyopathy: a wide-angle, two-dimensional echocardiographic study of 125 patients // Am. J. Cardiol. -1981.- Vol 48. -N 3. -P 418-428.
17. *Maron BJ, McKenna WJ, Danielson GK et al.* American College of Cardiology/European Society of Cardiology Clinical Expert Consensus Document on Hypertrophic Cardiomyopathy. A Report of the American College of Cardiology Task Force on Clinical Phenotypic Expression and Clinical Course 29.

Expert Consensus Documents and the European Society of Cardiology Committee for Practice Guidelines and Policy Conferences. // J Am Coll Cardiol 2003; 42:1587-713.

18. *Panza JA, Maris TJ, Maron BJ.* Development and determinants of dynamic obstruction to left ventricular outflow in young patients with hypertrophic cardiomyopathy. //Circulation 1992; 85:1398-405.

19. *Penn I.M. and Dumesnil, J.G.:* A new and simple method to measure maximal aortic valve pressure gradients by Doppler echocardiography Am. J. Cardiol., 1988; 61:382.

20. *Shah PM, Taylor RD, Wong M.* Abnormal mitral valve coaptation in hypertrophic obstructive cardiomyopathy: Proposed role in systolic anterior motion of mitral valve. //Am J Cardiol 1981; 48:258-62.

21. *Van Driest SL, Ackerman MJ, Ommen SR et al.* Prevalence and severity of 'benign' mutations in the beta-myosin heavy chain, cardiac troponin T, and alpha-tropomyosin genes in hypertrophic cardiomyopathy.// Circulation 2002; 106: 3085-90.

22. *Watkins H, McKenna WJ, Thierfelder L et al.* The role of cardiac troponin T and -tropomyosin mutations in hypertrophic cardiomyopathy.// N Engl J Med 1995; 332:1058-64.

## **9.2. Дилатационная кардиомиопатия**

Дилатационная кардиомиопатия - тяжелое заболевание миокарда, характеризующееся расширением полостей сердца, снижением его сократительной способности, развитием сердечной недостаточности, нарушением ритма сердца, тромбоэмболиями, сопровождающееся высокой смертностью.

Первичная или идиопатическая дилатационная кардиомиопатия диагностируется в тех случаях, когда не удается выявить никаких предраспо-



лагающих факторов для возникновения дилатации камер сердца. Значительно чаще во врачебной практике приходится сталкиваться с ситуацией, когда дилатация возникает на фоне ИБС, артериальной гипертонии, приобретенных пороках сердца, метаболических, инфекционных, лекарственных и других воздействиях на миокард. Уточнение этиологического фактора во многих случаях возможно лишь предположительно. Поэтому, когда имеются соответствующие проявления кардиомиопатии, сохраняется термин вторичная кардиомиопатия с указанием предполагаемого этиологического фактора.

### **ЭхоКГ**

Пациенты с дилатационной кардиомиопатией характеризуются расширенным, плохо сокращающимся левым желудочком, ЭхоКГ признаками низкого сердечного выброса и высокого внутрисердечного давления (Сумароков А.В., Моисеев В.С. 1978, Shah, P.M. 1988). Двумерная ЭхоКГ и М-режим дают большую информацию при исследовании больных дилатационной кардиомиопатией.

**Дилатация полостей.** При прогрессировании заболевания развивается дилатация левого желудочка. Из-за роста диастолического давления в левом желудочке уменьшается экскурсия движения митральных створок, возникает дилатация левого предсердия (рис. 9.2.1). В результате легочной гипертензии увеличивается правый желудочек.

Увеличение правых отделов сердца может быть не только вторичным, но и первичным (из-за вовлечения миокарда правого желудочка в патологический процесс). Таким образом, иногда значительно увеличиваются все четыре камеры сердца, а также конечно-диастолический и конечно-систолический объемы левого желудочка. Объем левого желудочка часто превышает 250 мл, а левого предсердия — 125 мл (рис. 9.2.2).

Существует форма кардиомиопатии, когда в первую очередь изменен правый желудочек (Foale, R.A. 1986). При этом выявляются типичные

ЭхоКГ- признаки объемной перегрузки правого желудочка. У этих пациентов может определяться диастолическое открытие клапана легочной артерии или позднее закрытие трикуспидального клапана (Higuchi, S. 1984).

**Снижение фракции выброса до 20-30%.** Помимо расширения полостей у больных с дилатационной кардиомиопатией уменьшается амплитуда систолического движения миокарда, а конечно-диастолический и конечно-систолический размеры левого желудочка почти совпадают (рис. 9.2.3).

Все систолические индексы (фракция передне-заднего укорочения левого желудочка, фракция изменения площади и фракция выброса) у этих пациентов снижены. Фракция выброса левого желудочка чаще составляет 20—30%. Возможны и более низкие значения. Прогностически наиболее неблагоприятным признаком считается показатель фракции выброса левого желудочка ниже 25% (Gavazzi A. 1993).

Ударный объем сердца часто снижается, но может поддерживаться в покое нормальным за счет преимущественного увеличения диастолического диаметра желудочков. Таким образом, сердечный выброс может быть нормальным или почти нормальным. Вторым фактором, поддерживающим сердечный выброс на должном уровне, является синусовая тахикардия, сопровождающая дилатационную кардиомиопатию.

**Снижение амплитуды движения стенок.** Нарушение глобальной сократимости миокарда при дилатационной кардиомиопатии обычно носит генерализованный характер. Но могут встречаться и региональные нарушения сократимости. Вследствие роста давления в правом желудочке движение межжелудочковой перегородки становится аномальным, что можно зарегистрировать в 2Д и М-режиме (Gavazzi A. 1993).

**Нормальная или уменьшенная толщина стенок.** При дилатационной кардиомиопатии толщина миокарда обычно в пределах нормы, но масса миокарда увеличивается из-за больших размеров сердца.

**Левый желудочек сферической формы.** Двумерное ЭхоКГ исследование в парастернальном и верхушечном сечениях обнаруживает характерную форму левого желудочка у пациентов с дилатационной кардиомиопатией. Дилатация происходит больше по короткой оси, чем по длинной. Таким образом, левый желудочек приобретает сферическую форму (D'Cruz, I.A. 1991, Douglas, P.S. 1989). В норме левый желудочек имеет вытянутую форму. Мерой сферичности служит отношение размеров левого желудочка по короткой и длинной осям (рис. 9.2.4 слева). В норме индекс сферичности меньше 0,76. При дилатационной кардиомиопатии это отношение приближается к 1 (рис. 9.2.4 справа).

**Смещение митрального кольца вниз к задней стенке левого желудочка.** Изменение формы и дилатация левого желудочка приводят к смещению митрального кольца вниз в сторону задней стенке левого желудочка (рис. 9.2.5).

При исследовании корня аорты в М-режиме удается выявить уменьшение экскурсии корня аорты, раннее закрытие створок аортального клапана в начале систолы (в результате падения скорости опорожнения левого желудочка) и их флаттер.

**Наличие внутрисполостных тромбов.** Патологические потоки нередко появляются в дилатированном и гипокинетичном левом желудочке (Duffosse, H. 1992, D'Cruz, L.A. 1991). При двумерном ЭхоКГ исследовании можно обнаружить спонтанное контрастирование полости левого желудочка, особенно в апикальной области. У этих пациентов имеется высокая вероятность образования пристеночных тромбов (Falk, R.H. 1992). Спонтанное контрастирование и тромбоз левого предсердия часто встре-

чаются у пациентов с идиопатической дилатационной кардиомиопатией (Siostrzonek, P. 1993).

### **Допплер-ЭхоКГ**

Методы Допплер ЭхоКГ и цветное доплеровское картирование играют исключительно важную роль при проведении комплексной ЭхоКГ оценки тяжести больного дилатационной кардиомиопатией.

### **Снижение скорости и ускорения кровотока в восходящей аорте**

При доплеровском исследовании обнаруживается снижение скорости и ускорения кровотока в восходящей аорте и уменьшение интеграла линейной скорости кровотока в выносящем тракте левого желудочка и легочном стволе. В норме скорость кровотока в выносящем тракте левого желудочка составляет около 1 м/с.

### **Диастолическая дисфункция**

При дилатационной кардиомиопатии нарушается не только систолическая, но и диастолическая функция миокарда. У этих пациентов с выраженной миокардиальной дисфункцией всегда выявляется патологический диастолический митральный поток различных типов диастолической дисфункции (типы диастолической дисфункции см. в главе 6) (Lavine, S.J. 1991, St. Goar, F.G. 1991). В конечной стадии заболевания формируется рестриктивный тип диастолической дисфункции (Acquatella H. 1990, Shen, W.F. 1992). Практика показала, что смертность за один год наблюдения у больных с рестриктивным типом наполнения левого желудочка в десять раз превышает количество летальных исходов у пациентов с нерестриктивным митральным диастолическим кровотоком (Абдуллаев Р.Я. 1998).

**Недостаточность клапанов.** Вследствие дилатации левого и правого желудочков при дилатационной кардиомиопатии постепенно происходит расширение митрального и трикуспидального колец, сопровождающееся несмыканием створок клапанов и их недостаточностью, что также выявляется методом доплер-ЭхоКГ.

При развитии тяжелой формы митральной регургитации клинические проявления дилатационной кардиомиопатии, ответная реакция больных на лечение и прогноз заболевания ухудшаются

Диагностировать дилатационную кардиомиопатию, особенно сопровождающуюся тяжелой сердечной недостаточностью, не составляет большого труда. Однако ЭхоКГ дает очень мало возможностей судить о природе кардиомиопатии.

Повторные ЭхоКГ- исследования состояния камер сердца, клапанного аппарата и центральной гемодинамики сегодня все более широко применяют для выбора оптимальных препаратов, проведения контроля эффективности лечения и оценки прогноза у больных с дилатационной кардиомиопатией (DeMarco T. 1996).

## Литература

1. *Абдуллаев Р.Я., Соболев Ю.С., Шиллер Н.Б., Фостер Э.* Современная эхокардиография.- Харьков, 1998.
2. *Мусеев В.С., Сумароков А.В.* Болезни сердца. -М., 2001.
3. *Acquatella H., Rodriguez-Salas L.A., Gomez-Mancebo J.R.* Doppler echocardiography in dilated and restrictive cardiomyopathies. //Cardiol. Clin. 1990:349.
4. *D'Cruz, I.A., Daly, D.P., and Shroff, S.G.:* Left ventricular shape and size in dilated cardiomyopathy: Quantitative echocardiographic assessment.// Echocardiography, 1991; 8:187.
5. *D'Cruz, I.A. and Sharaf, I.S.:* Patterns of flow within the dilated cardiomyopathic left ventricle: Color flow Doppler observations.// Echocardiography, 1991; 8:227.
6. *DeMarco T, Chatterjee K.* Refractory heart failure: a therapeutic approach.// J. Intensive Care Med. 1996; 11: 121-148.

7. Douglas, P.S., Morrow, R., Ioli, A., and Reichek, N.: Left ventricular shape, afterload and survival in idiopathic dilated cardiomyopathy.// J. Am. Coll. Cardiol., 1989; 13:311.
8. Foale, R.A., Nihoyannopoulos, P., Ribeiro, P., McKenna, W.J., Oakley, C.M., Krikler, D.M., and Rowland, E.: Right ventricular abnormalities in ventricular tachycardia of right ventricular origin: Relation to electrophysiological abnormalities.// Br. Heart J., 1986; 56:45.
9. Falk, R.H., Foster, E., and Coats, M.H.: Ventricular thrombi and thromboembolism in dilated cardiomyopathy: A prospective follow-up study.// Am. Heart J., 1992; 123:136.
10. Gavazzi A., DeMaria R., Renosto G. et al: The spectrum of left ventricular size and function in dilated cardiomyopathy: Clinical correlates and prognostic implications. //Am. Heart J. 1993; 125:410-422.
11. Higuchi, S., Caglar, N.M., Shimada, R., Yamada, A., Takesh. and Nakamura, M.: Sixteen-year follow-up of arrhythmogenic right ventricular dysplasia. //Am. Heart. J., 1984; 108:1363.
12. Lavine, S.J.: Left ventricular diastolic function in idiopathic cardiomyopathy: Doppler hemodynamic corrections. // Echocardiography, 1991; 8:151.
13. Shah, P.M.: Echocardiography in congestive or dilated cardiomyopathy.// J. Am. Soc. Echocardiogr., 1988; 1:20.
14. Shen, W.F., Tribouilloy, C, Rey, J.-L., Baudhuin, J.-J., Boey, S., Dufosse, H., and Lesbre, J.-P.: Prognostic significance of Doppler- derived left ventricular diastolic filling variables in dilated cardiomyopathy. //Am. Heart J., 1992; 124:1524.
15. Siostrzonek, P., Kuppensteiner, R., Gossinger, H., Zangeneh, M., Heinz, G., Kreiner, G., Stumpflen, A., Buxbaum, P., Ehringer, H., and Mossbacher, H.: Hemodynamic and hemorheologic determinants of left atrial spontaneous echo contrast and thrombus formation in patients with idiopathic dilated cardiomyopathy. //Am. Heart J., 1993; 125:430.

16. *St. Goar, F.G., Masuyama, T., Alderman, E.L., and Popp, R.L.:* Left ventricular diastolic dysfunction in end-stage dilated cardiomyopathy: Simultaneous Doppler echocardiography and hemodynamic evaluation.// *J. Am. Soc. Echocardiogr.*, 1991; 4:349.

### **9.3. Рестриктивная кардиомиопатия**

Рестриктивные поражения миокарда — это группа заболеваний, характеризующихся патологическим расслаблением левого желудочка с уменьшением времени раннего диастолического наполнения и резким прекращением потока в раннюю диастолу (Моисеев В.С. 1999, Izumi, S.1990, Vaitkus, P.T. 1991, Hirota, Y. 1990).

Среди кардиомиопатий чаще встречаются гипертрофическая и дилатационная формы. В отличие от гипертрофической и дилатационной, рестриктивную кардиомиопатию с самого начала описывали у больных с системными заболеваниями, что, фактически, заставляет относить эту патологию к специфическим поражениям миокарда. Их общей особенностью являются инфильтративные изменения сердечной мышцы (патологический белок при амилоидозе, эпителиоидно-клеточные гранулемы при саркоидозе, отложения железа при наследственном гемохроматозе, эозинофильные инфильтраты при эозинофильном васкулите).

Относительно недавно появились описания групп больных с так называемой первичной рестриктивной кардиомиопатией, когда у больных с характерными гемодинамическими нарушениями не обнаруживали каких-либо специфических изменений при морфологическом исследовании (Hirota Y. et al, 1990, Cetta F. et al 1995). Идиопатическая рестриктивная кардиомиопатия изучена хуже дилатационной и гипертрофической. При обсуждении диагноза рестриктивной кардиомиопатии у конкретного больного следует помнить, что идиопатическая форма болезни встречается ис-

ключительно редко, а под этой маской значительно чаще скрываются конкретные заболевания. Вторичные формы болезни остаются наиболее распространенными в клинической практике.

*Таблица 9.3.1.*

### **Причины рестриктивной кардиомиопатия**

Рестриктивная кардиомиопатия		
первичная	вторичная	
эндомиокардиальный фиброз	Инфильтративные заболевания	Болезни накопления
кардиомиопатия Леффлера	амилоидоз	гемохроматоз
идиопатическая кардиомиопатия	саркоидоз	гликогеноз
	Пострадиационное поражение	болезнь Фабри

Основное проявление рестриктивного поражения сердца - застойная сердечная недостаточность. Обычно преобладают признаки нарушения кровообращения по большому кругу (набухшие яремные вены, выраженные периферические отеки, асцит). Подозревать эту патологию следует в том случае, если одновременно отсутствует выраженная дилатация камер сердца. Полагают, что фиброз миокарда любой природы может приводить к рестрикции, которая наблюдалась иногда и у больных атеросклеротической ИБС.

#### **Амилоидоз сердца**

Классический и наиболее изученный пример рестриктивной (инфильтративной) кардиомиопатии - амилоидоз, возникающий в результате отложения амилоида в сердечной мышце. Это заболевание имеет ряд характерных ЭхоКГ признаков (Simons M. 1992, Picano E. 1991).

#### **ЭхоКГ**

Методу ЭхоКГ принадлежит исключительная роль в неинвазивной диагностике рестриктивной кардиомиопатии. Данные ЭхоКГ отражают патофизиологию рестриктивной кардиомиопатии. На ранних стадиях заболе-



вания обычно не происходит изменения гемодинамики. По мере прогрессирования процесса миокард постепенно гипертрофируется. При амилоидозе сердца миокард левого желудочка гипертрофируется в большей степени, чем при других инфильтративных поражениях (в ряде случаев гипертрофия может отсутствовать). Выраженность гипертрофии является важным диагностическим параметром. Так, продолжительность жизни при гипертрофии миокарда менее 12 мм составляет в среднем около двух с половиной лет, тогда как при толщине более 15 мм - менее полугода (Абдулов Р.Я. 1998).

При отложении амилоида в структуре стенки иногда можно заметить специфический блеск и прогрессирование «зернистости» (рис. 9.3.1). Возникновение «зернистости» вызвано различной плотностью собственно миокарда и отложения амилоида. Этот признак может возникать при отложении не только амилоида, но и при гликогенозах сердца, у больных с почечной недостаточностью.

На рис. 9.3.1 видна гипертрофия стенок левого желудочка, «зернистость» миокарда и жидкость в полости перикарда, визуализирующаяся при присоединении недостаточности кровообращения у больного с амилоидозом сердца.

Важно оценить размеры левого желудочка и его сократительную функцию. Обычно объемом полости левого желудочка нормальный. Повышенная жесткость миокарда приводит к значительному повышению давления в левом желудочке в момент наполнения (давление в левом предсердии обычно больше 12 мм рт. ст.). Хроническое повышение давления способствует расширению обоих предсердий. Сократительная функция левого желудочка обычно сохраняется нормальной до финальной стадии заболевания (рис. 9.3.2).

Возможно выявление однородного утолщения створок аортального, митрального и трикуспидального клапанов (рисунок 9.3.3).

Инфильтрация клапанов амилоидом приводит к митральной и аортальной регургитации. ЭхоКГ позволяет оценить не только степень утолщения клапанов и диагностировать их регургитацию, но также и определить выраженность регургитации. Вовлечение клапанов в процесс инфильтрации значительно ускоряет развитие сердечной недостаточности.

Сердечная недостаточность с одышкой в значительной степени развивается на фоне диастолической дисфункции левого желудочка. Допплер-ЭхоКГ-исследование с оценкой диастолы является решающей в случае амилоидоза сердца. Не только утолщение стенок, но и диастолические индексы левого желудочка, полученные исследованием трансмитрального потока в импульсно-волновом доплер-ЭхоКГ-режиме, служат предикторами выживаемости при амилоидозе сердца (см. главу 6). Помимо диастолической дисфункции на этой стадии начинает проявляться и систолическая дисфункция левого желудочка даже на фоне нормального сердечного выброса (см. главу 5).

В конечной стадии амилоидоза сердца выявляется типичный рестриктивный рисунок (III тип диастолической дисфункции). В раннюю диастолу происходит быстрое наполнение левого желудочка (увеличение максимальной скорости раннего трансмитрального потока) с внезапной остановкой наполнения в позднюю диастолу (резкое снижение кровотока во время систолы предсердий) в результате сниженной эластичности миокарда. В середине диастолы может произойти реверсия потока, что обуславливает диастолическую митральную регургитацию. Уменьшается время изоволюмического расслабления левого желудочка и время замедления раннего диастолического наполнения. С выявлением этих параметров прогноз значительно ухудшается. При уменьшении времени замедления раннего диастолического наполнения менее 150 мс средняя продолжительность жизни больных амилоидозом сердца около года (Klein A.L. 1991).

Импульсно-волновое доплер-ЭхоКГ-исследование транстрикуспидального потока позволяет выявить у больных амилоидозом сердца нарушение наполнения и правого желудочка (Klein, A.L. 1990). При толщине стенки правого желудочка менее 7 мм возрастает амплитуда волны предсердного трикуспидального потока. По мере прогрессирования гипертрофии миокарда происходит «псевдонормализация» потока, а затем появляется типичная рестриктивная кривая, характерная для очень высокого диастолического давления в желудочке. Изменение скоростей как митрального, так и трикуспидального потоков в зависимости от фазы дыхания минимально. В этом состоит отличительная особенность рестриктивной кардиомиопатии от констриктивного перикардита.

ЭхоКГ позволяет выявить и другие проявления повышенного давления в предсердиях: расширение печеночных вен, верхней и нижней полых вен и легочных вен.

Таким образом роль ЭхоКГ важна не только в диагностике амилоидоза, но и в оценке прогноза при этой патологии.

## Литература

1. *Абдуллаев Р.Я., Соболев Ю.С., Шиллер Н.Б., Фостер Э.* Современная эхокардиография. -Харьков, 1998.
2. *Мусеев С.В.* Инфильтративные поражения миокарда. Рестриктивная кардиомиопатия. - М., 1999.
3. *Cetta F., O'Leary P., Seward J. et al.* Idiopathic restrictive cardiomyopathy in childhood. Mayo Clin. Proc. 1995; 70, 634-638.
4. *Hirota Y., Shimizu G., Kita J. et al.* Spectrum of restrictive cardiomyopathy: national survey in Japan. //Am. Heart J. 1990: 120, 188-194.
5. *Hirota Y, Shimizu, G., Kita, Y, Nakayama. Y. Suwa, Kawamura, K., Nagata, S., Sawayama, T., Izumi. T.,Toshima, H., and Sekiguchi, M.:* Spectrum

of restrictive cardiomyopathy: Report of the national survey in Japan.// *Am. Heart J.* 1990; 120:188.

6. Izumi, S., Miyatake, K., Beppu, S., Yamagishi, M., Akiyama, T., Hiroaka, H., Yamamoto, K., Suzuki, S., Nagata, S., Sakakibara, H., and Nimura, Y: Doppler echocardiographic features of the atrial and ventricular filling modes and their significance in restrictive myocardial diseases.// *J. Cardiol.* 1990; 20:311.

7. *Izumi, S., Miyatake, K., Beppu, S., Yamagishi, M., Akiyama, T., Hiroaka, H., Yamamoto, K., Suzuki, S., Nagata, S., Sakakibara, H., and Nimura, Y:* Doppler echocardiographic features of the atrial and ventricular filling modes and their significance in restrictive myocardial diseases.// *J. Cardiol.*, 1990; 20:311.

8. *Klein, A.L., Hatle, L.K., Burstow, D.J., Taliercio, CP., Seward, J.B., Kyle, R.A., Bailey, K.R., Gertz, M.A., and Tajik, A.J.:* Comprehensive Doppler assessment of right ventricular diastolic function in cardiac amyloidosis.// *J. Am. Coll. Cardiol.* 1990; 15:99.

9. *Klein A.L. et al:* Prognostic significance of Doppler measurements of diastolic function in cardiac amyloidosis: a Doppler echocardiography study.// *Circulation.* 1991; 83:808-816.

10. *Picano, E., Pinamonti, B., Ferdeghini, E.M., Landini, L., Slavich, G., Orlandini, A., Marini, C, Lattanzi, F., and Camerini, F:* Two-dimensional echocardiography in myocardial amyloidosis.// *Echocardiography.* 1991; 8:253.

11. *Simons, M. and Isner, J.M.:* Assessment of relative sensitivities of noninvasive tests for cardiac amyloidosis in documented cardiac amyloidosis. *Am. J. Cardiol.* 1992; 69:425.

12. *Vaitkus, P.T. and Kussmaul, W.G.:* Constrictive pericarditis WSB restrictive cardiomyopathy: A reappraisal and update of diagnostic criteria. *Am. Heart J.* 1991; 122:1431.

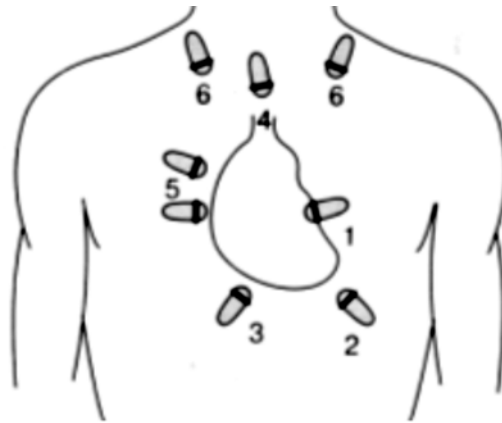

Рисунок 1. Схема локализации датчика для ЭхоКГ исследований.  
 1 – левая парастеральная, 2 – верхушечная, 3 – субкостальная, 4 – супрастеральная, 5 – правая парастеральная, 6 – надключичные позиции

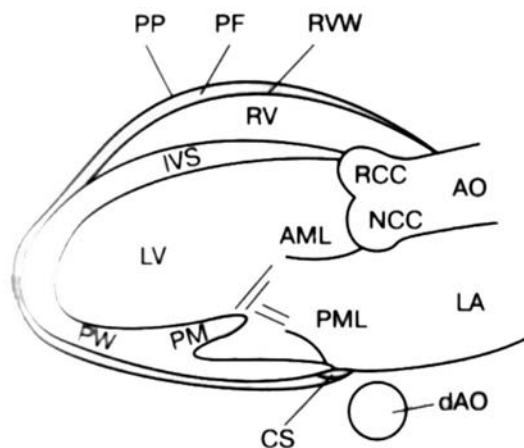


Рисунок 1.1.1. Схема. Парастеральная позиция по длинной оси левого желудочка для митрального и аортального клапанов.  
 LV – левый желудочек, RV – правый желудочек, LA – левое предсердие, IVS – межжелудочковая перегородка, PW – задняя стенка, AO – корень аорты и восходящая аорта, RCC – правая коронарная створка аортального клапана, NCC – некоронарная створка аортального клапана, AML – передняя створка митрального клапана, PML – задняя створка митрального клапана, CS – коронарный синус, dAo – нисходящая аорта, PM - задняя папиллярная мышца.

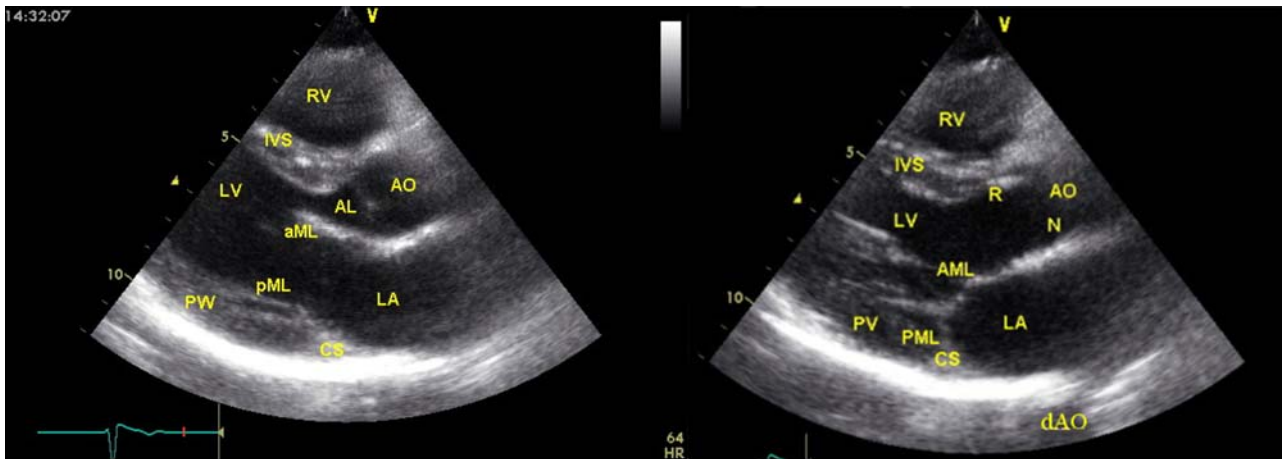


Рисунок 1.1.2. Парастеральная позиция по длинной оси левого желудочка для митрального и аортального клапанов в диастолу (слева) и в систолу (справа). LV – левый желудочек, RV – правый желудочек, LA – левое предсердие, IVS – межжелудочковая перегородка, PW – задняя стенка, AO – корень аорты и восходящая аорта, R – правая коронарная створка аортального клапана, N – некоронарная створка аортального клапана, aML – передняя створка митрального клапана, pML – задняя створка митрального клапана, AL – створки аортального клапана, CS – коронарный синус, dAo – нисходящая аорта.

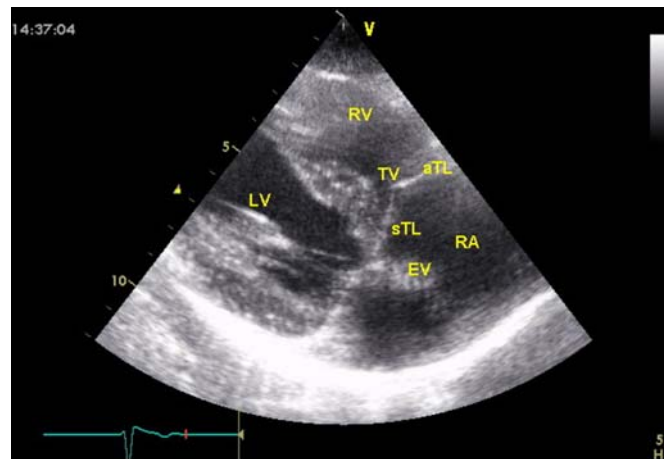


Рисунок 1.1.3. Парастеральная позиция по длинной оси правого желудочка для трикуспидального клапана. aTL – передняя створка трехстворчатого клапана, sTL – перегородочная створка трехстворчатого клапана, TV – трикуспидальный клапан, RV – правый желудочек, RA – правое предсердие, EV – евстахийев клапан, LV – левый желудочек.

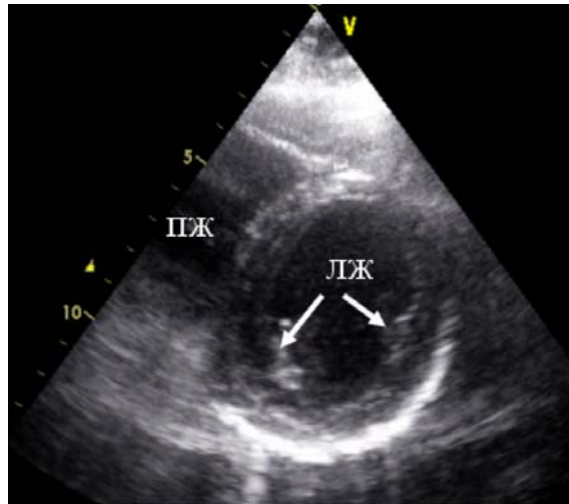


Рисунок 1.1.4. Парастеральная позиция по короткой оси на уровне папиллярных мышц. Передне-латеральная сосочковая мышца – стрелка справа, ниже-медиальная сосочковая мышца – стрелка слева. ЛЖ – левый желудочек, ПЖ – правый желудочек.

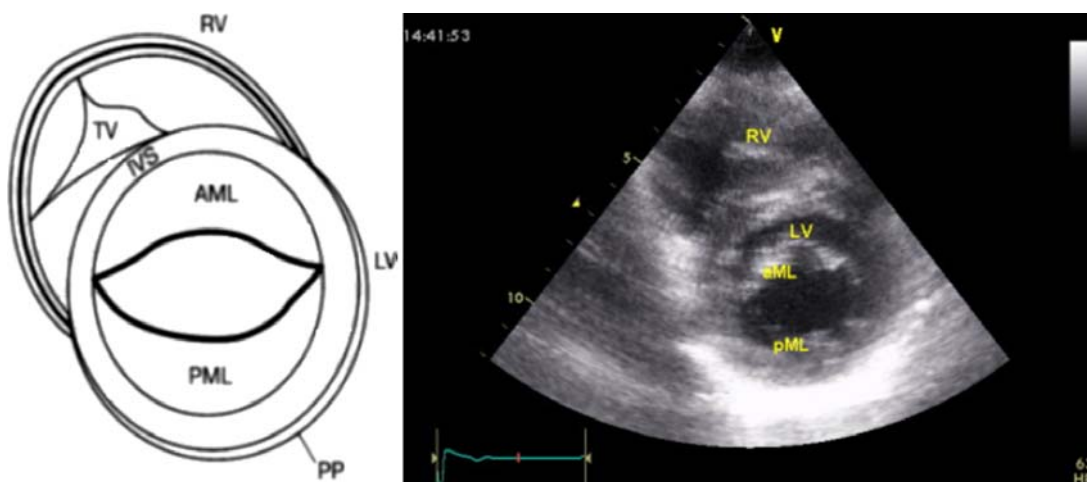


Рисунок 1.1.5. Схема и ЭхоКГ. Парастеральная позиция по короткой оси на уровне митрального клапана. Клапан полностью открыт. LV – левый желудочек, RV – правый желудочек, AML – передняя створка митрального клапана, PML – задняя створка митрального клапана, TV – трикуспидальный клапан, IVS – межжелудочковая перегородка, PP - перикард.



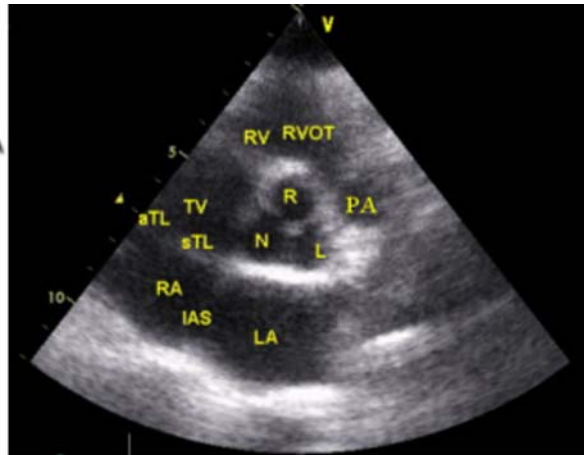
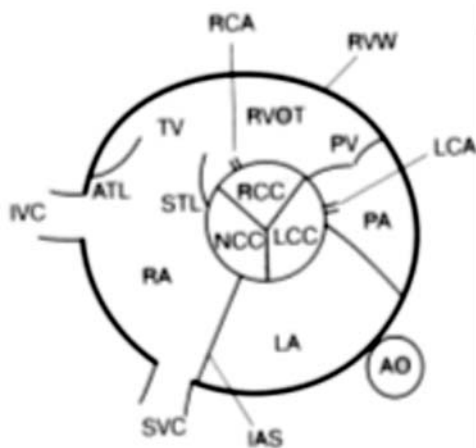


Рисунок 1.1.6. Схема и ЭхоКГ. Парастеральная позиция по короткой оси аортального клапана. LA – левое предсердие, RA – правое предсердие, RCC (R) – правая коронарная створка аортального клапана, NCC (N) – некоронарная створка аортального клапана, LCC (L) – левая коронарная створка аортального клапана, PA – легочная артерия, TV – трикуспидальный клапан, ATL – передняя створка трехстворчатого клапана, STL – перегородочная створка трехстворчатого клапана, PV – клапан легочной артерии, IAS – межпредсердная перегородка, RCA – правая коронарная артерия, LCA – левая коронарная артерия, IVC – нижняя полая вена, RVOT – выносящий тракт правого желудочка.

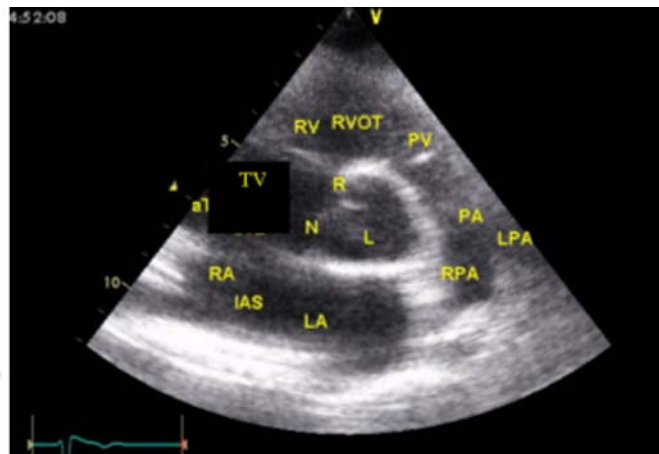
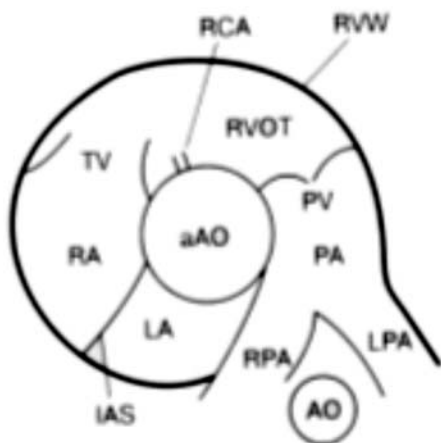


Рисунок 1.1.7. Схема и ЭхоКГ. Парастеральная позиция по короткой оси на уровне легочного ствола. Ao – корень аорты, RVOT – выносящий тракт правого желудочка, PV – клапан легочной артерии, PA – легочный ствол, RPA – правая легочная артерия, LPA – левая легочная артерия, Ao – нисходящая аорта, LA – левое предсердие, RA – правое предсердие, TV – трикуспидальный клапан, IAS – межпредсердная перегородка, RCA – правая коронарная артерия, IAS – межпредсердная перегородка, RV – правый желудочек, R – правая коронарная створка аортального клапана, N – некоронарная створка аортального клапана, L – левая коронарная створка аортального клапана.



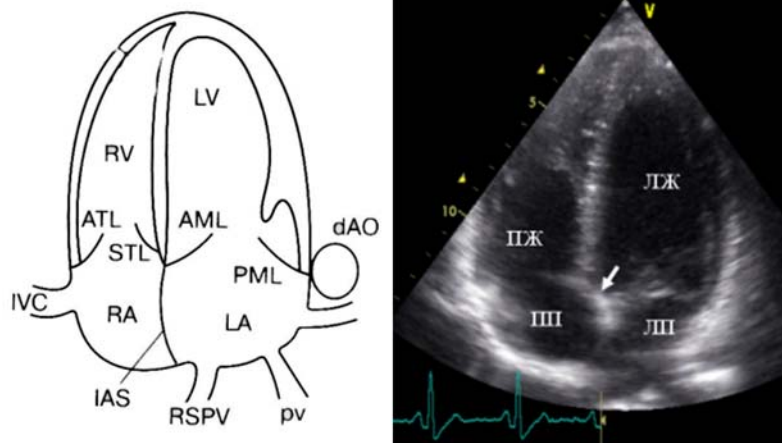


Рисунок 1.1.8. Схема и ЭхоКГ. Апикальная четырехкамерная позиция. Стрелка - предсердно-желудочковая перегородка, отделяющая левый желудочек от правого предсердия. LV (ЛЖ) – левый желудочек, RV (ПЖ) – правый желудочек, LA (ЛП) – левое предсердие, RA (ПП) – правое предсердие, AML – передняя створка митрального клапана, PML – задняя створка митрального клапана, STL – перегородочная створка трехстворчатого клапана, PTL – задняя створка трикуспидального клапана, IAS – межпредсердная перегородка, dAo – нисходящая аорта, IVC – нижняя полая вена.

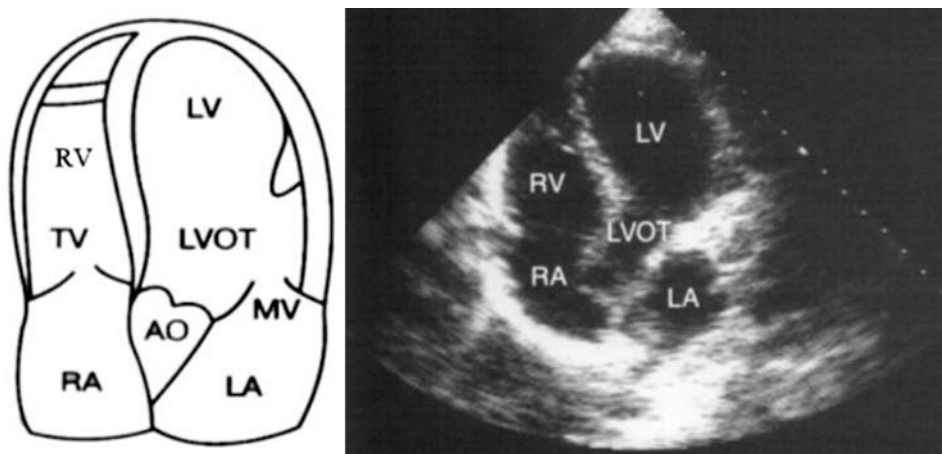


Рисунок 1.1.9. Схема и ЭхоКГ. Апикальная пятикамерная позиция. LV – левый желудочек, RV – правый желудочек, LA – левое предсердие, RA – правое предсердие, MV – митральный клапан, AO – аорта, LOVT – выносящий тракт левого желудочка, TV – трикуспидальный клапан.

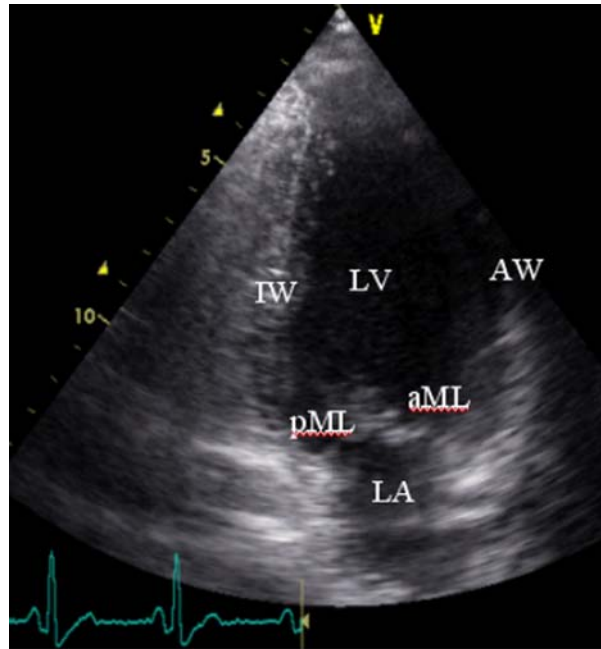


Рисунок 1.1.10. Апикальная двухкамерная позиция. LV – левый желудочек, LA – левое предсердие, RV – правый желудочек, IW – нижняя стенка, AW – передняя стенка.

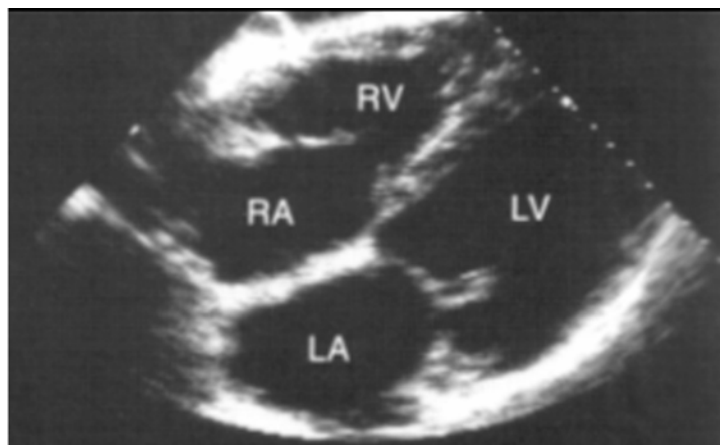
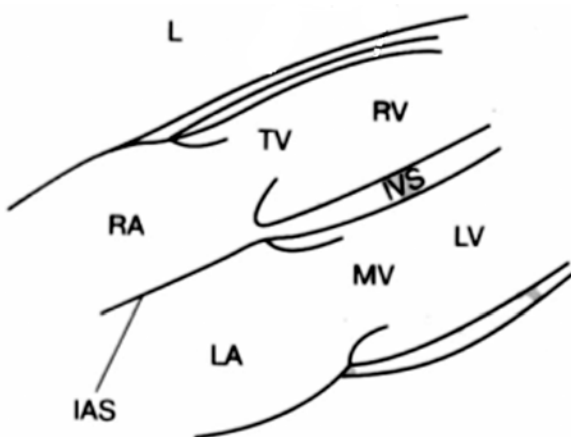


Рисунок 1.1.11. Схема и ЭхоКГ. Субкостальная четырехкамерная позиция. LV – левый желудочек, RV – правый желудочек, LA – левое предсердие, RA – правое предсердие, IAS – межпредсердная перегородка, IVS – межжелудочковая перегородка, L - печень, MV – митральный клапан, TV – трикуспидальный клапан.

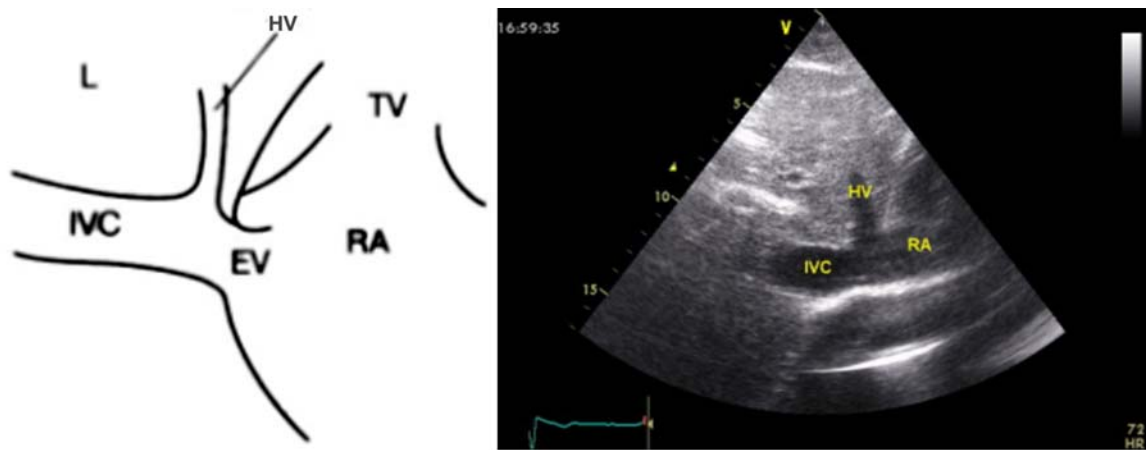


Рисунок 1.1.12. Схема и ЭхоКГ. Субкостальная позиция по длинной оси нижней полой вены. RA – правое предсердие, IVC – нижняя полая вена, HV – средняя печеночная вена, RA – правое предсердие, TV – трикуспидальный клапан, EV – евстахийев клапан, L - печень.

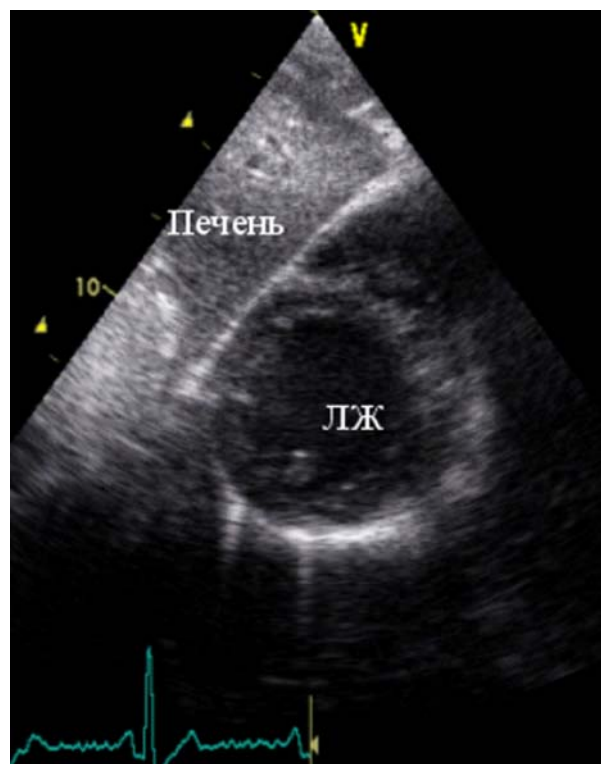


Рисунок 1.1.13. Двумерная ЭхоКГ, субкостальная позиция по короткой оси левого желудочка на уровне верхушки.

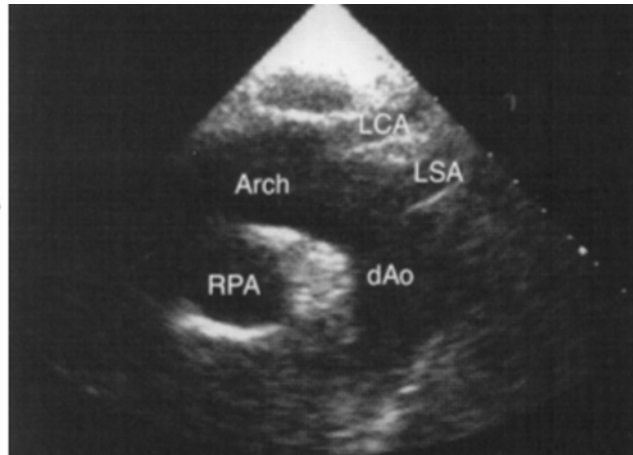
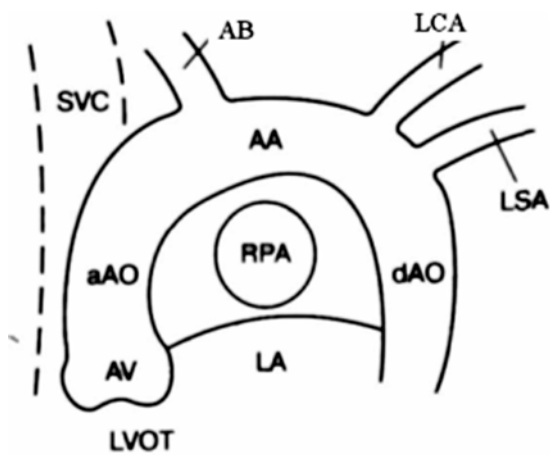


Рисунок 1.1.14. Схема и ЭхоКГ. Супрастернальная позиция по длинной оси дуги аорты. AA (Arch) – дуга аорты, dAo – нисходящая аорта, LOVT – выносящий тракт левого желудочка, LCA – левая сонная артерия, LSA – левая подключичная артерия, RPA – правая легочная артерия, AB – плечеголовная артерия, LA – левое предсердие, SVC – верхняя полая вена.

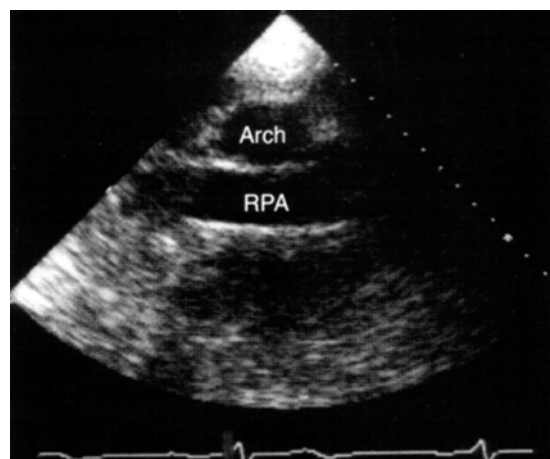


Рисунок 1.1.15. Супрастернальная позиция по короткой оси дуги аорты. Arch – дуга аорты, RPA – правая легочная артерия.

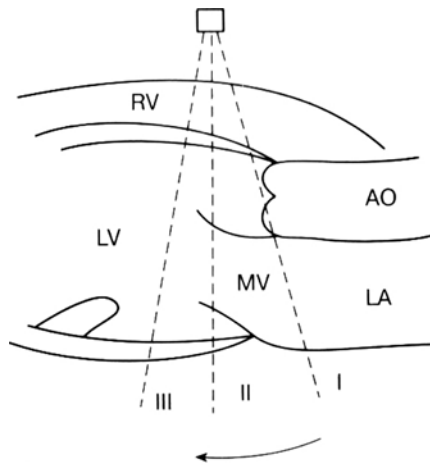


Рисунок 1.2.1. Схема порядка проведения исследования в М-режиме. LV – левый желудочек, RV – правый желудочек, AO – аорта, MV – митральный клапан, LA – левое предсердие.

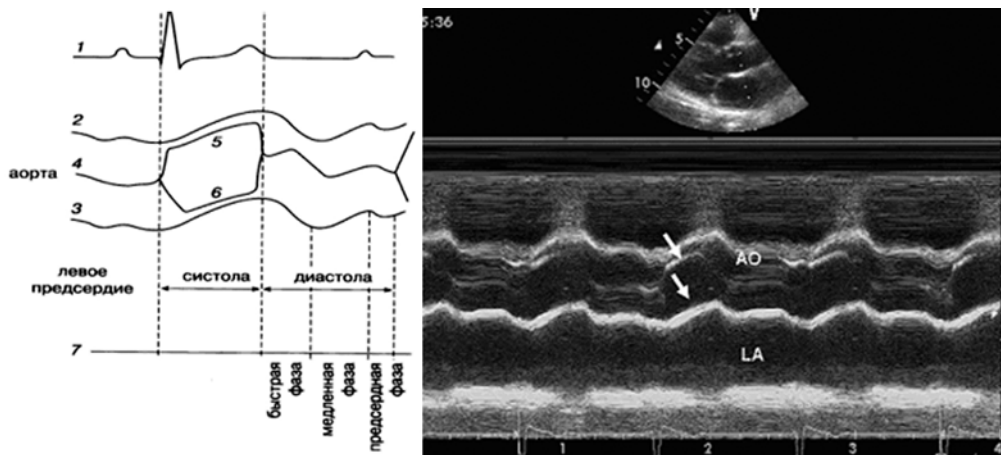


Рисунок 1.2.2. Схема и эхокардиограмма. М-режим, парастернальная позиция по короткой оси на уровне створок аортального клапана. 1 – ЭКГ, 2 и 3 – передняя и задняя стенка аорты, 4 – закрытые створки аортального клапана в диастолу, 5 – правая коронарная створка, 6 – некоронарная створка. АО – аорта, LA – левое предсердие. Правая коронарная створка аортального клапана - стрелка вверх, некоронарная – стрелка вниз.

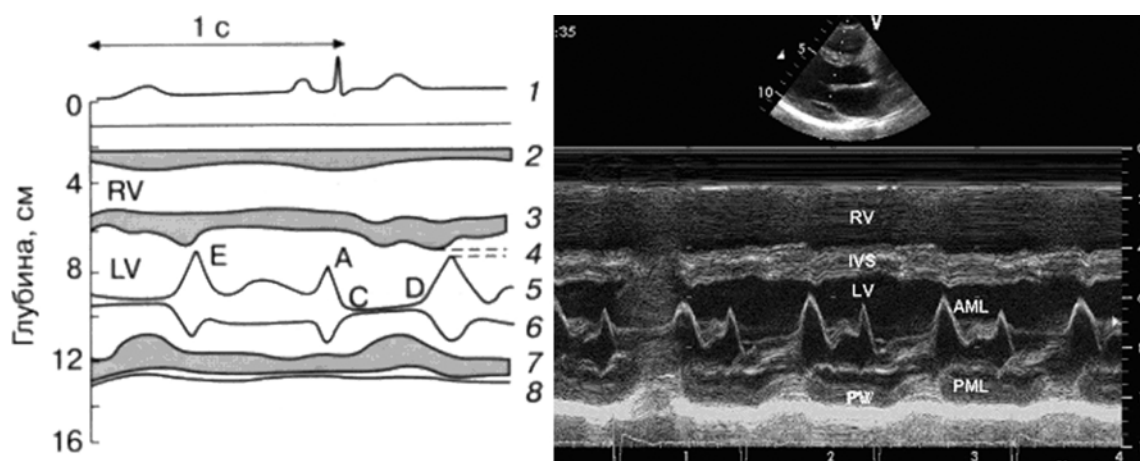


Рисунок 1.2.3. Схема и эхокардиограмма. М-режим, парастернальная позиция по длинной оси на уровне краев створок митрального клапана.

1 – ЭКГ, 2 - стенка правого желудочка, 3 – межжелудочковая перегородка, 4 - расстояние от точки максимального открытия передней створки митрального клапана (E) до межжелудочковой перегородки, 5 – передняя и 6 – задняя створки митрального клапана, 7 - задняя стенка левого желудочка. LV – левый желудочек, RV – правый желудочек, PW – задняя стенка левого желудочка, AML – передняя створка митрального клапана, PML – задняя створка митрального клапана.

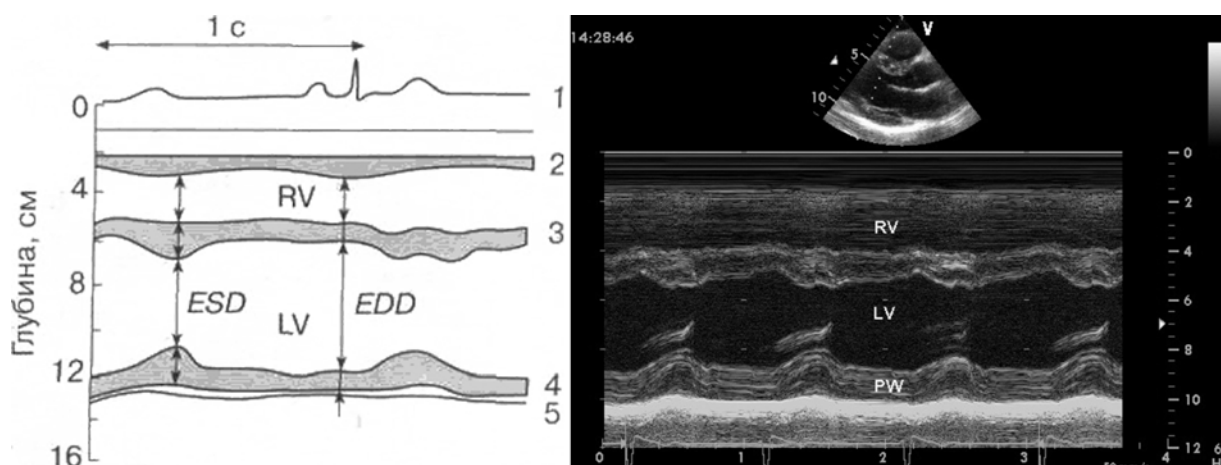


Рисунок 1.2.4. Схема и эхокардиограмма. М-режим, парастернальная позиция по короткой оси. 1- ЭКГ, 2 - стенка правого желудочка, 3 – межжелудочковая перегородка, 4 - задняя стенка левого желудочка, 5 – перикард, RV – правый желудочек, LV – левый желудочек, ESD – конечный систолический диаметр, EDD – конечный диастолический диаметр, PW – задняя стенка левого желудочка.



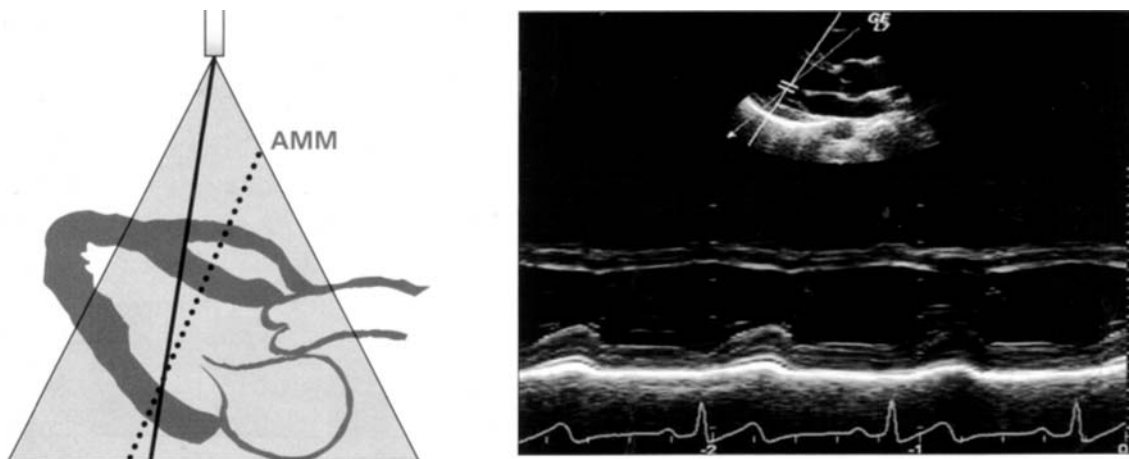


Рисунок 1.2.5. Схема и эхокардиограмма демонстрируют возможности анатомического М-режима. АММ – анатомический М-режим.

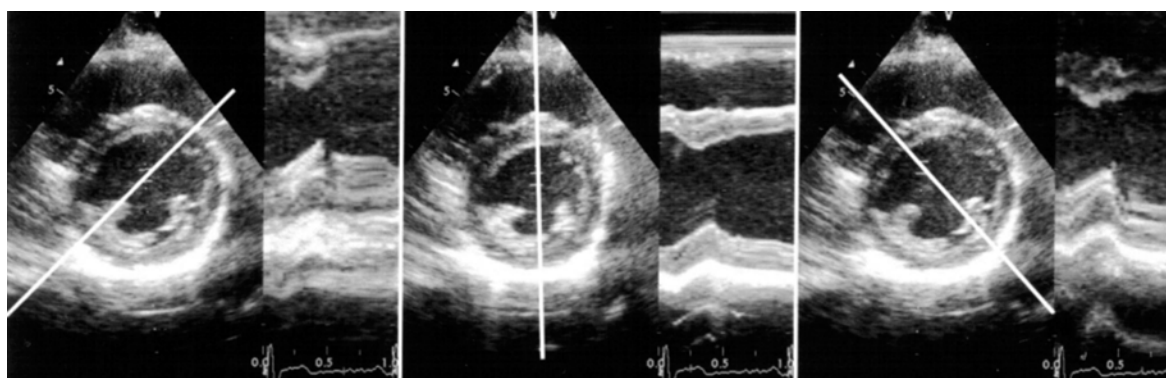


Рисунок 1.2.6. Анатомический М-режим ЭхоКГ одного и того же цикла в разных местах левого желудочка.

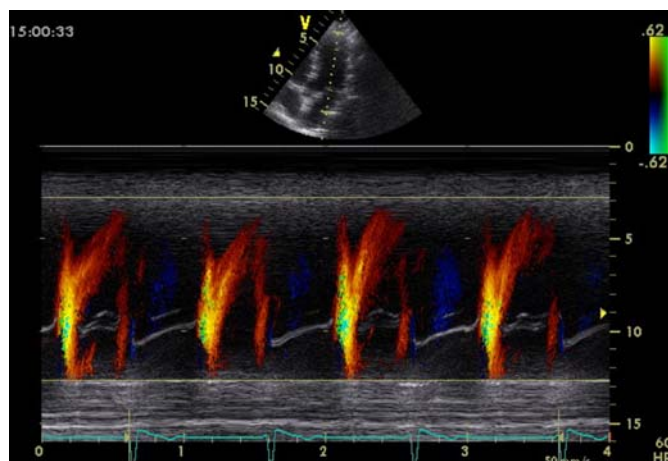


Рисунок 1.2.7. Цветовой М-режим ЭхоКГ.  
Поток наполнения левого желудочка.

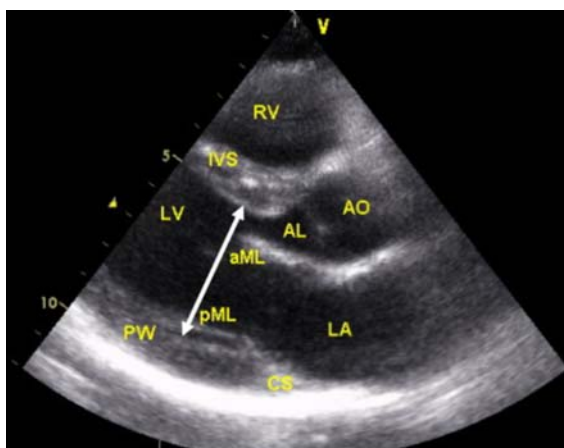


Рисунок 2.1.1. Парастеральная позиция по длинной оси левого желудочка для митрального и аортального клапанов (диастола). Измерение передне-заднего размера левого желудочка (стрелка). LV – левый желудочек, RV – правый желудочек, LA – левое предсердие, IVS – межжелудочковая перегородка, PW – задняя стенка, АО – корень аорты и восходящая аорта, aML – передняя створка митрального клапана, pML – задняя створка митрального клапана, AL – створки аортального клапана, CS – коронарный синус.



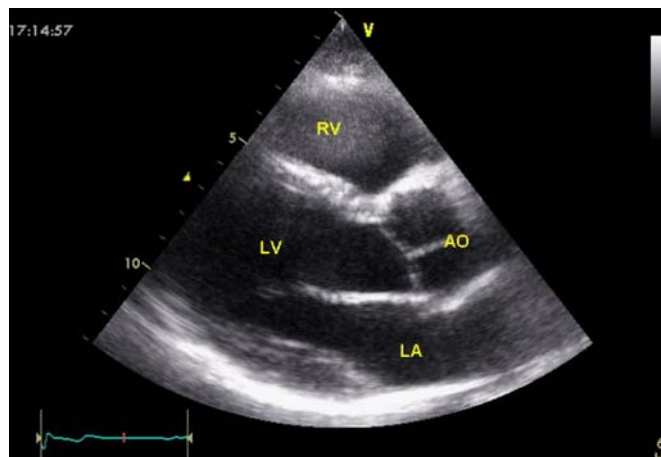


Рисунок 2.1.2. Парастеральная позиция по длинной оси левого желудочка для митрального и аортального клапанов (диастола). Створки аортального клапана не должны пролабировать в выходной тракт левого желудочка. Ao – аорта, LV – левый желудочек, RV – правый желудочек, LA – левое предсердие.

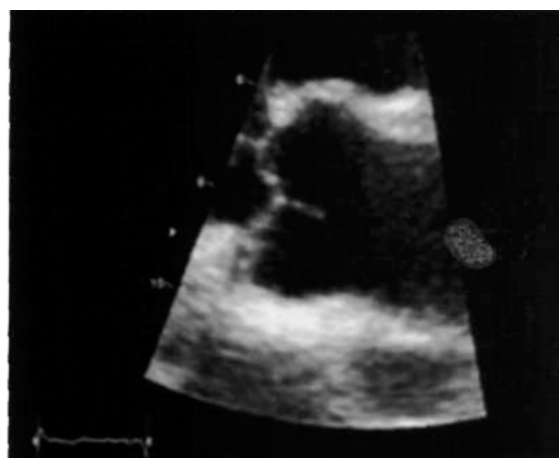
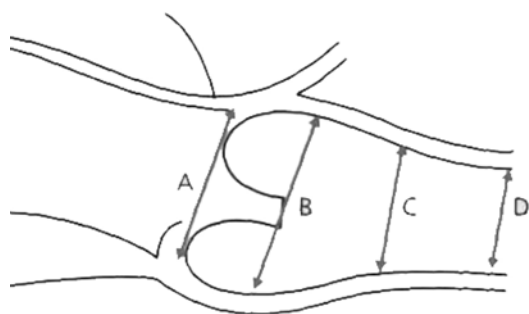


Рисунок 2.1.3. Схема и ЭхоКГ. Измерение корня аорты на уровне выходного тракта левого желудочка (A), синусов Вальсальвы (B), сино-тубулярного соединения (C), проксимальной восходящей аорты (D).

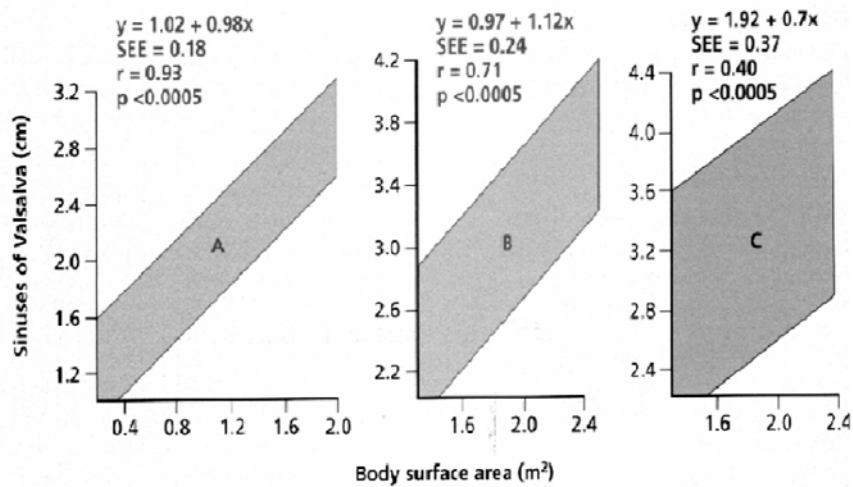


Рисунок 2.1.4. 95% доверительный интервал для диаметра корня аорты на уровне синусов Вальсальвы по отношению к площади поверхности тела у юношей и детей (А), у взрослых моложе 40 лет (В) и старше 40 лет (С).

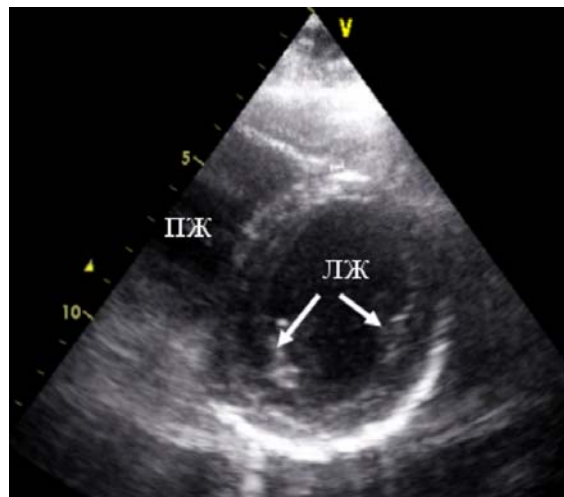


Рисунок 2.1.5. Парастеральная позиция по короткой оси на уровне папиллярных мышц. Передне-латеральная сосочковая мышца – стрелка справа, нижне-медиальная сосочковая мышца – стрелка слева. ЛЖ – левый желудочек, ПЖ – правый желудочек.

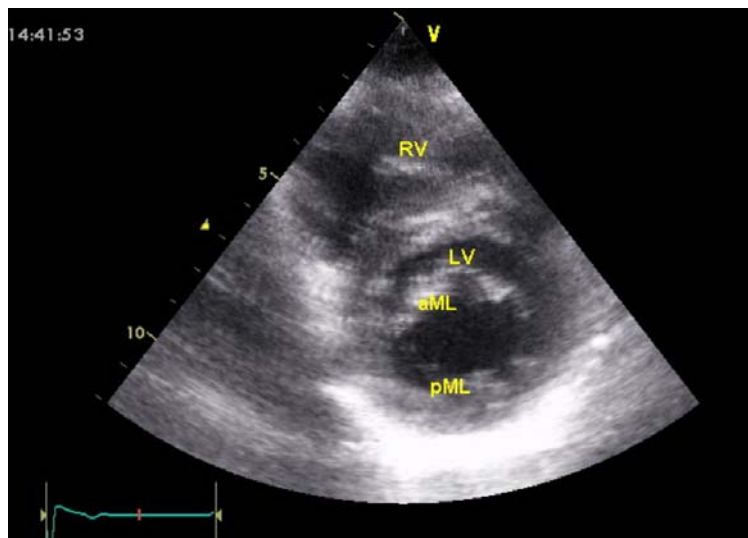


Рисунок 2.1.6. Парастеральная позиция по короткой оси на уровне митрального клапана: клапан полностью открыт. LV – левый желудочек, RV – правый желудочек, aML – передняя створка митрального клапана, pML – задняя створка митрального клапана.

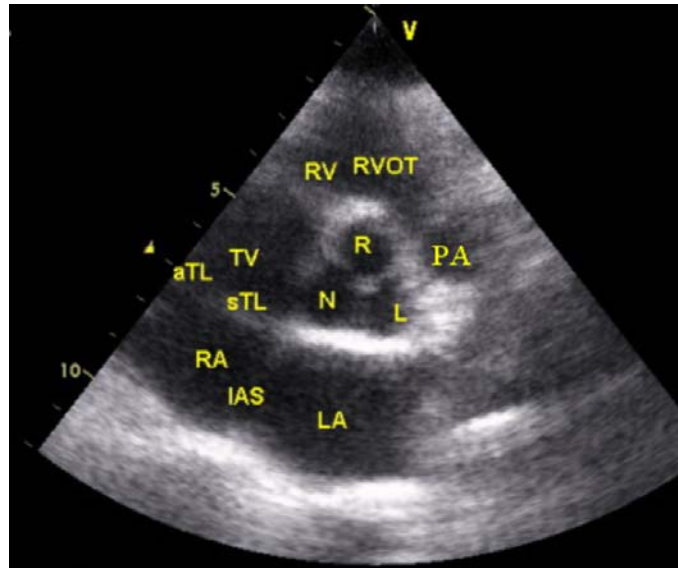


Рисунок 2.1.7. Парастернальная позиция по короткой оси на уровне аортального клапана. LA – левое предсердие, RA – правое предсердие, IAS – межпредсердная перегородка, RV – правый желудочек, R – правая коронарная створка аортального клапана, N – некоронарная створка аортального клапана, L – левая коронарная створка аортального клапана, TV – трикуспидальный клапан, aTL – передняя створка трехстворчатого клапана, sTL – перегородочная створка трехстворчатого клапана, RVOT – выносящий тракт правого желудочка, PA – легочный ствол.

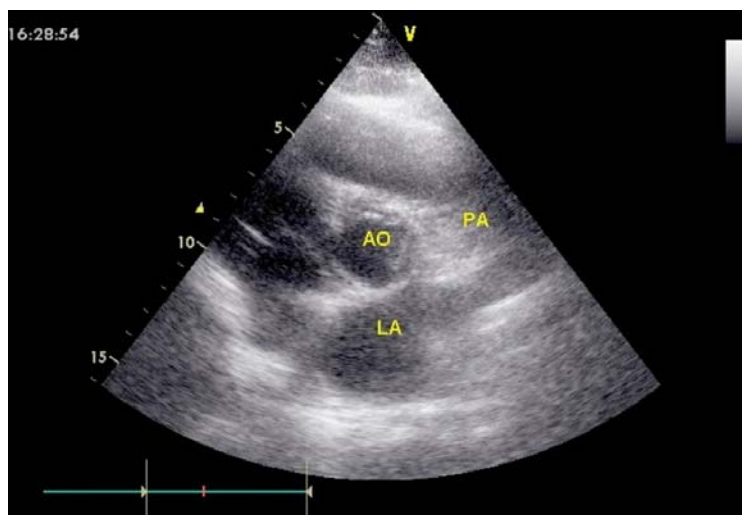


Рисунок 2.1.8. Парастеральная позиция по короткой оси на уровне аортального клапана. Створки аортального клапана в систолу формируют треугольное отверстие. АО – аорта, LA – левое предсердие, PA – легочный ствол.

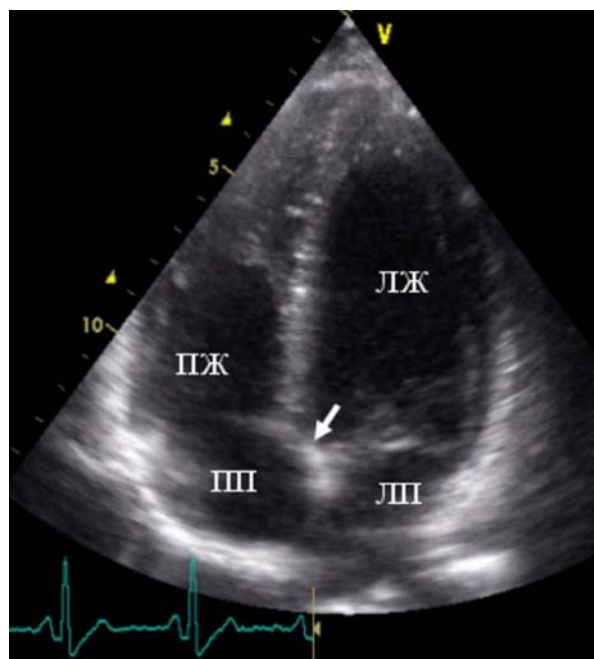


Рисунок 2.1.9. Апикальная четырехкамерная позиция. ЛЖ – левый желудочек, ПЖ – правый желудочек, ЛП – левое предсердие, ПП – правое предсердие. Стрелка - предсердно-желудочковая перегородка, отделяющая левый желудочек от правого предсердия.

Апикальная четырехкамерная позиция. ЛЖ – левый желудочек, ПЖ – правый желудочек, ЛП – левое предсердие, ПП – правое предсердие. Стрелка - предсердно-желудочковая перегородка, отделяющая левый желудочек от правого предсердия.

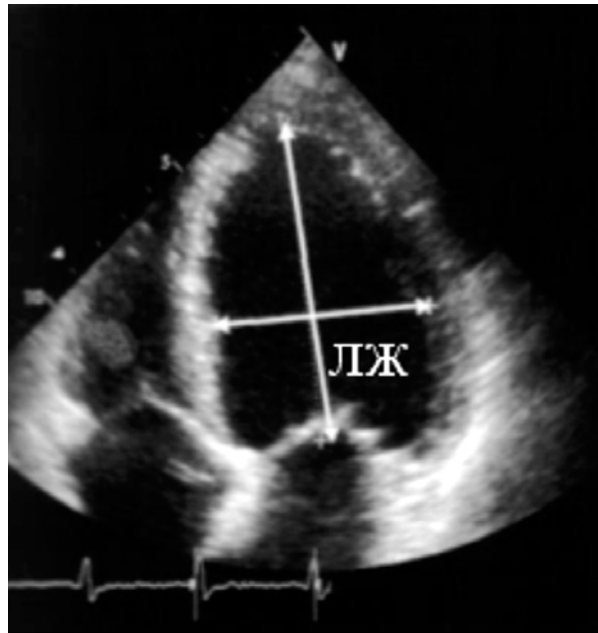


Рисунок 2.1.10. Апикальная четырехкамерная позиция. Индекс сферичности (отношение размеров левого желудочка по короткой и длинной осям) в норме меньше 0,76. ЛЖ – левый желудочек.

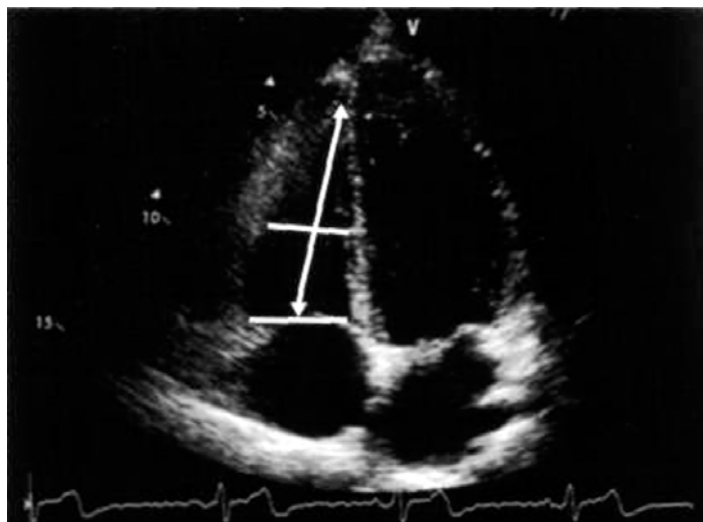
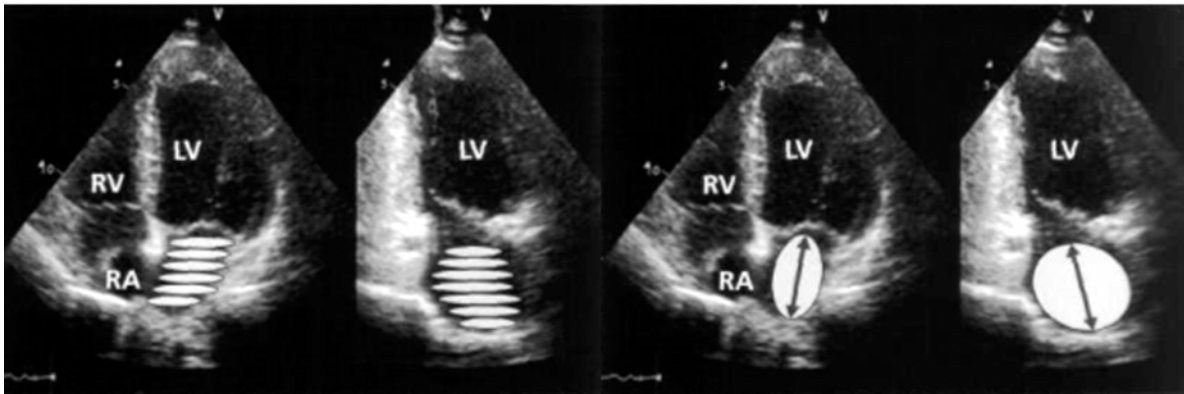


Рисунок 2.1.11. Измерение полости правого желудочка из четырехкамерной верхушечной позиции.



Метод Симпсона

2D биплановый метод площадь-длина



Объем =  $\pi/4 (h) \sum (D1) (D2)$

Объем =  $8 A1 \times A2/3 \pi(L)$

Рисунок 2.1.12. Вычисление объема левого предсердия по методу Симпсона и биплановым методом.

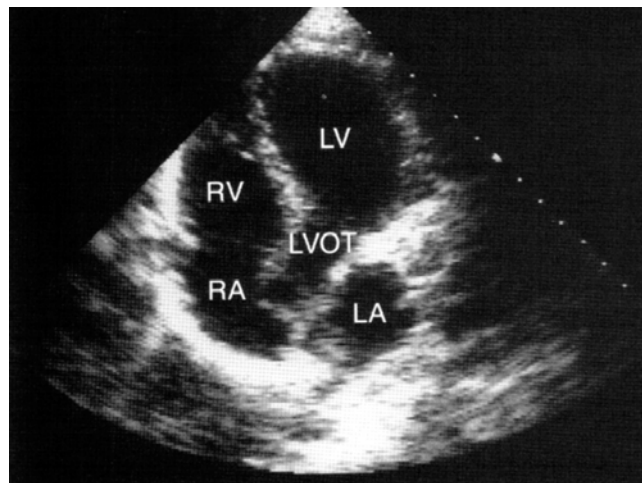


Рисунок 2.1.13. Апикальная четырехкамерная позиция. LV – левый желудочек, RV – правый желудочек, LA – левое предсердие, RA – правое предсердие, LOVT – выносящий тракт левого желудочка.



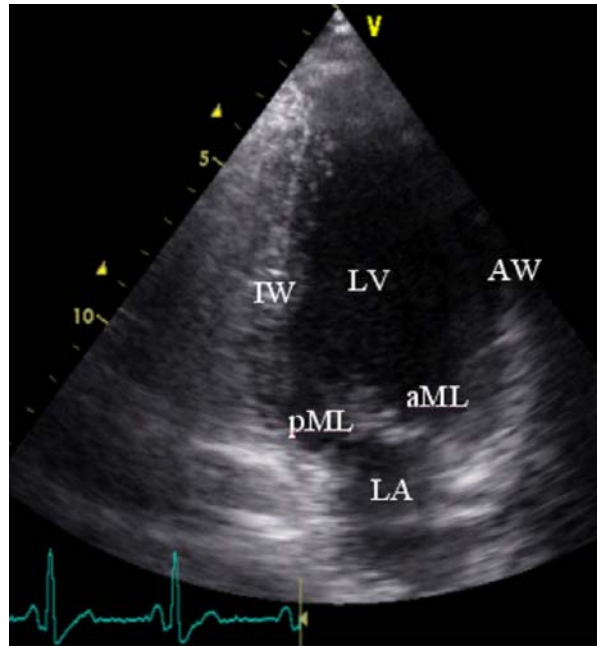


Рисунок 2.1.14. Апикальная двухкамерная позиция. LV – левый желудочек, LA – левое предсердие, IW – нижняя стенка, AW – передняя стенка, aML – передняя створка митрального клапана, pML – задняя створка митрального клапана.

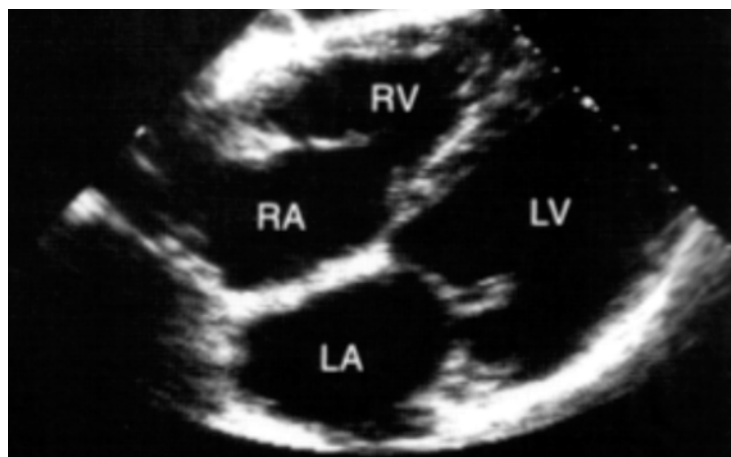


Рисунок 2.1.15. Субкостальная четырехкамерная позиция. LV – левый желудочек, RV – правый желудочек, LA – левое предсердие, RA – правое предсердие.

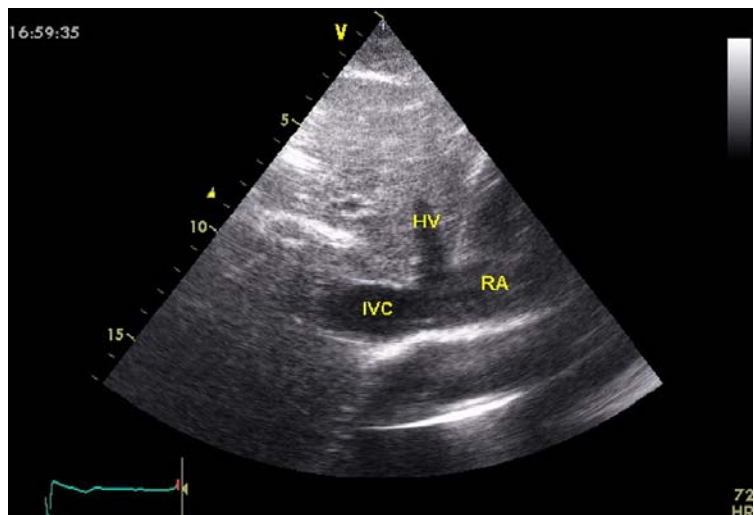


Рисунок 2.1.16. Субкостальная длинная ось нижней полой вены. RA – правое предсердие, IVC – нижняя полая вена, HV – средняя печеночная вена.

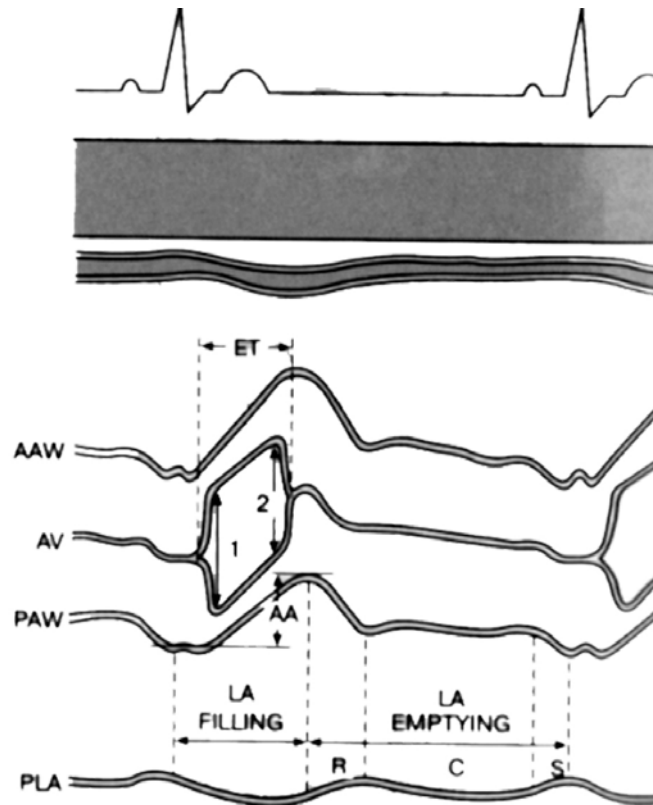


Рисунок 2.2.1. Схема регистрации движения стенок аорты, створок аортального клапана и левого предсердия. AAW – передняя стенка аорты, AV – аортальный клапан, PAW – задняя стенка аорты, PLA – задняя стенка левого предсердия. ET – время выброса, AA – амплитуда движения задней стенки аорты, LA FILLING – фаза наполнения левого предсердия, LA EMPTING – фаза опорожнения левого предсердия (R – фаза быстрого опорожнения, C – фаза медленного опорожнения, S – фаза систолы предсердий). 1 и 2 – место измерения расхождения створок аортального клапана.

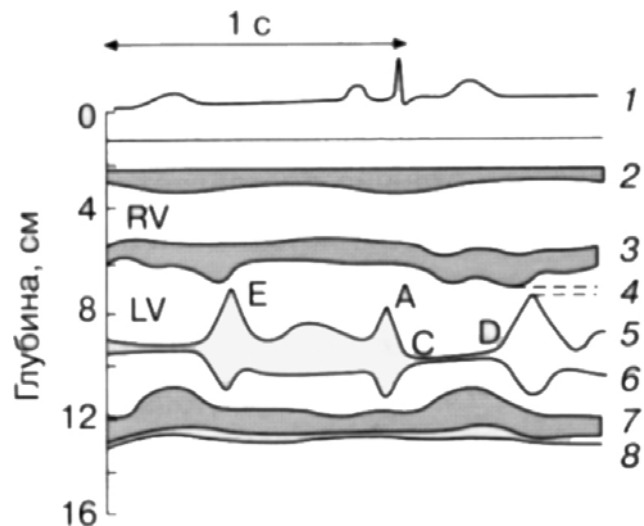


Рисунок 2.2.2. Схема. М-режим, парастернальная позиция по короткой оси на уровне краев створок митрального клапана. 1 - ЭКГ, 2 - стенка правого желудочка, 3 - межжелудочковая перегородка, 4 - расстояние от точки максимального открытия передней створки митрального клапана (E) до межжелудочковой перегородки, 5 - передняя, 6 - задняя створки митрального клапана, 7 - задняя стенка левого желудочка.

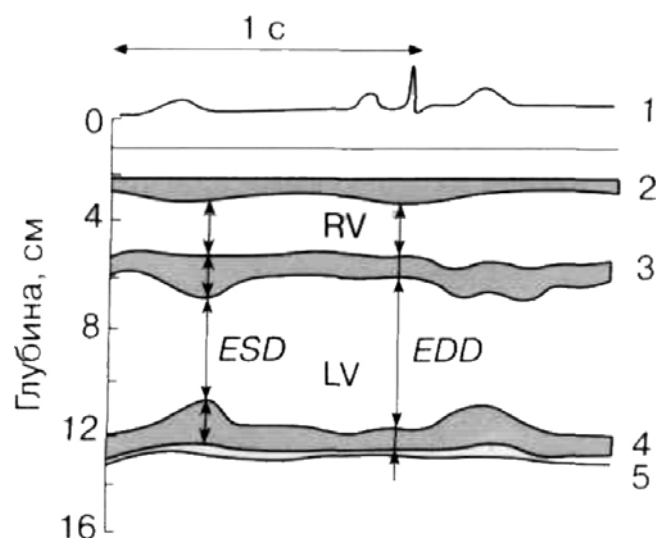


Рисунок 2.2.3. Схема измерений в М-режиме при парастеральной позиции по короткой оси. 1- ЭКГ, 2 - стенка правого желудочка, 3 - межжелудочковая перегородка, 4 - задняя стенка левого желудочка, 5 - перикард, RV - правый желудочек, LV - левый желудочек, ESD - конечный систолический диаметр, EDD – конечный диастолический диаметр.

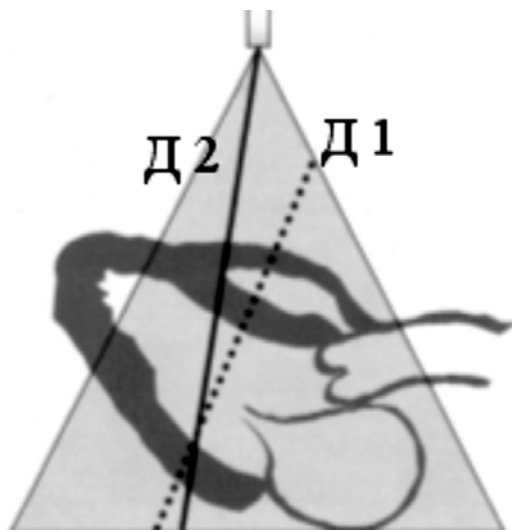


Рисунок 2.2.4. Схема  
двумерного ЭхоКГ  
исследования в  
парастеральной позиции  
по длинной оси. Измерение  
передне-заднего размера  
левого желудочка при  
двумерном исследовании  
(Д1) и при прохождении  
луча в М-режиме (Д2).

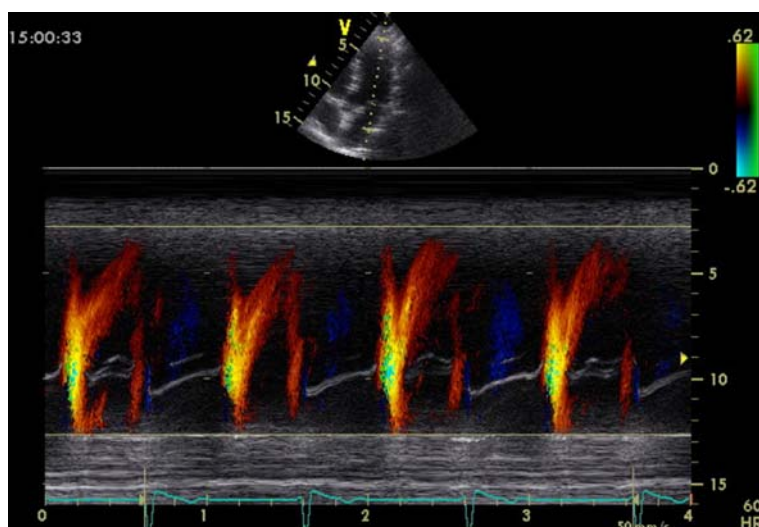


Рисунок 2.3.1. Цветовой М-режим ЭхоКГ. Поток  
наполнения левого желудочка.

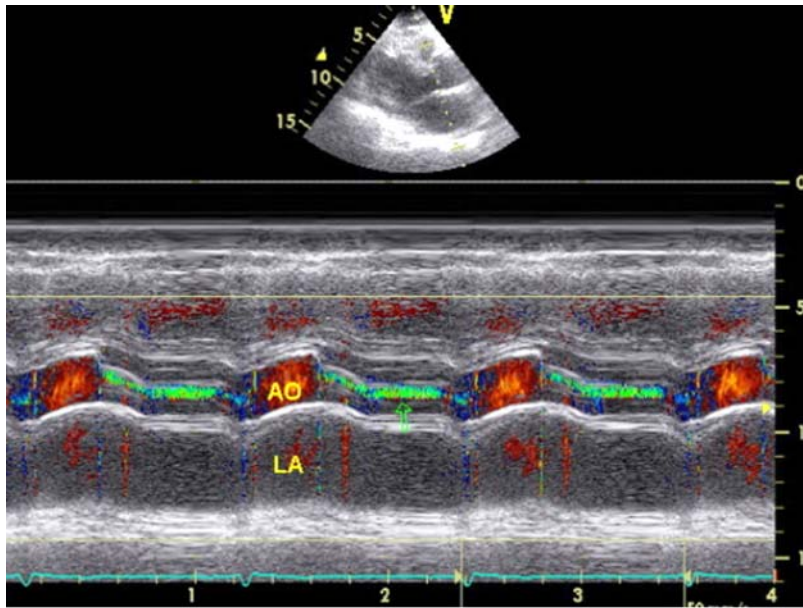


Рисунок 2.3.2. Цветовой М-модальный доплер через выходной тракт левого желудочка. Небольшая аортальная регургитация – зеленый поток в диастолу в нижней части выходного тракта левого желудочка (стрелка). АО – аорта, LA – левое предсердие.

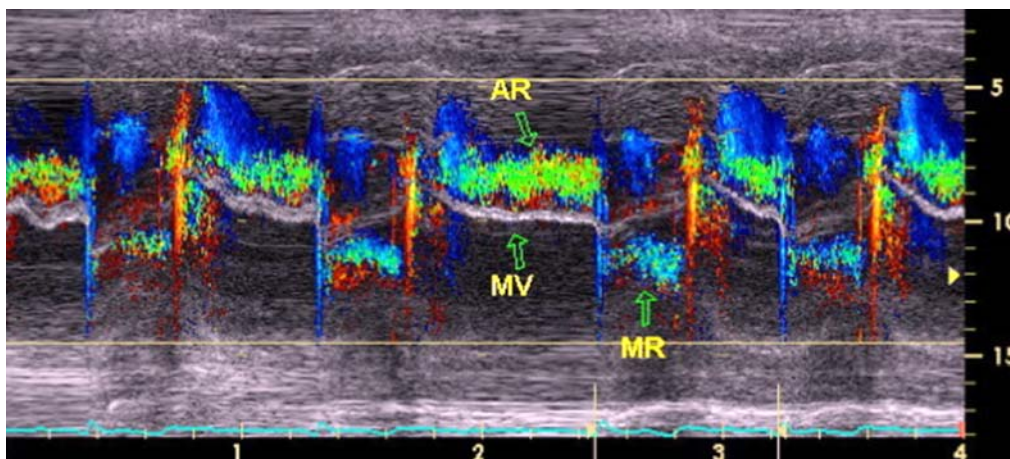


Рисунок 2.3.3. Цветовой М-модальный доплер через выходной тракт левого желудочка. Выраженная аортальная регургитация (AR) – желто-зеленый поток заполняет объем над передней створкой митрального клапана в диастолу (стрелка). Митральная регургитация (MR) заполняет левое предсердие в систолу (стрелка). MV – митральный клапан (стрелка).



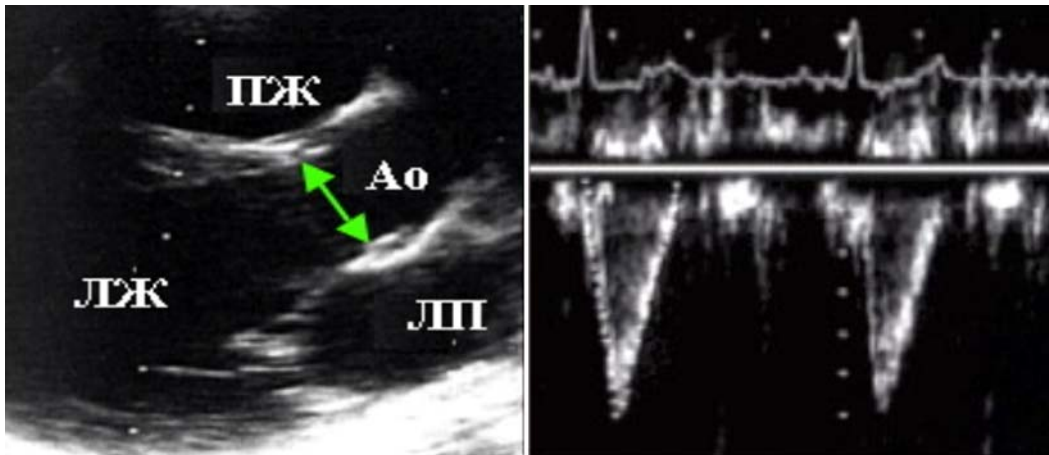


Рисунок 3.1. Парастеральная позиция по длинной оси ЛЖ в систолу. Измерение диаметра выходного тракта левого желудочка. Запись кровотока в режиме импульсного доплера через выходной тракт ЛЖ

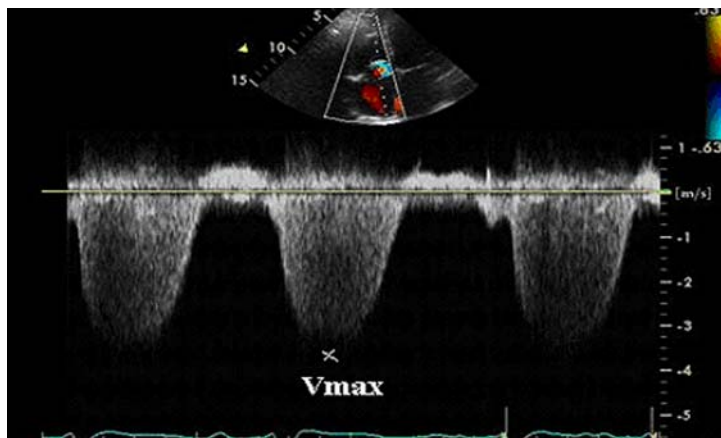


Рисунок 3.2. Запись кровотока через трикуспидальный клапан в постоянно-волновом режиме. Максимальная скорость трикуспидальной регургитации 3,6см/с. Максимальный чресклапанный систолический градиент давления –  $4 \times (3,6)^2 = 51,8$  мм рт ст



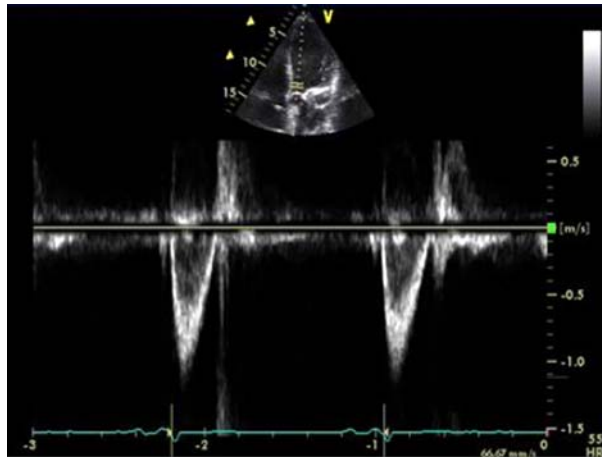


Рисунок 4.1. Исследование кровотока в выносящем тракте левого желудочка в импульсно-волновом режиме.

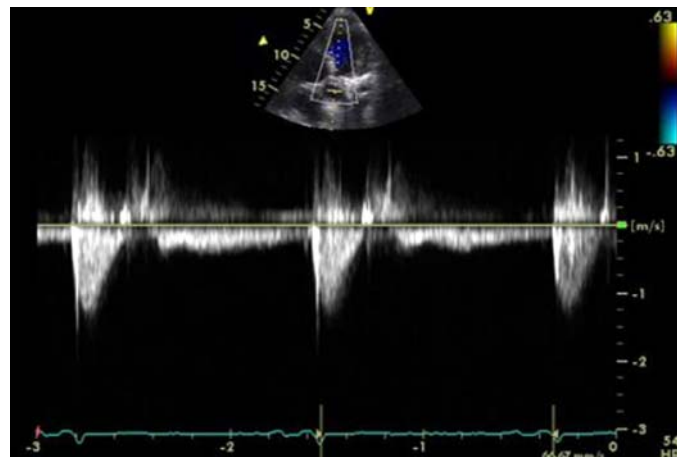


Рисунок 4.2. Исследование аортального кровотока в постоянно-волновом режиме.

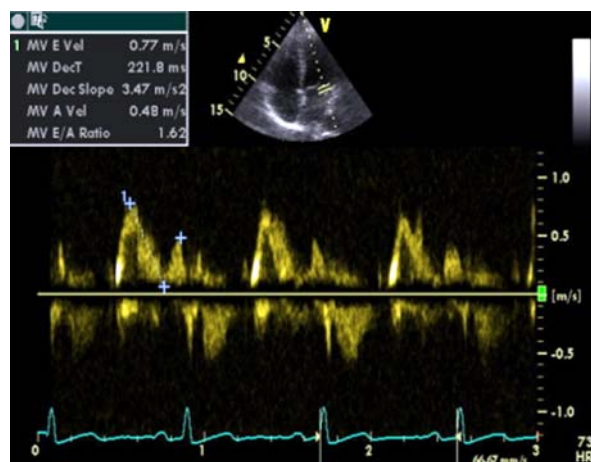


Рисунок 4.3. Исследование митрального кровотока в импульсно-волновом режиме.

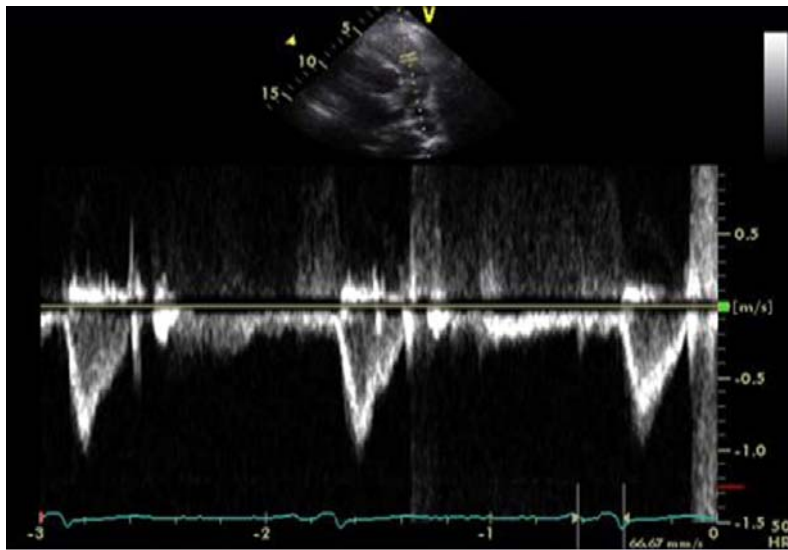


Рисунок 4.4. Исследование кровотока в легочном стволе в импульсно-волновом режиме

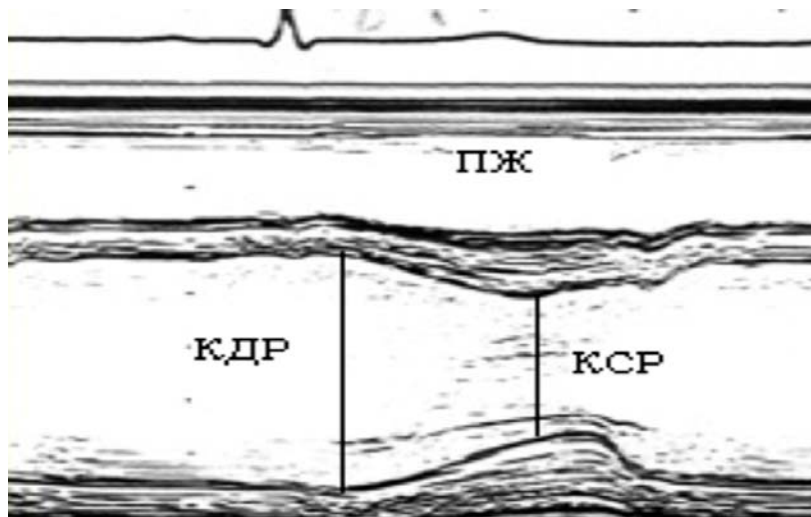


Рисунок 5.1.1 М-эхокардиограмма левого желудочка. Измерения выполнены согласно рекомендациям ASE. Ультразвуковой луч направлен на полость между эхо-сигналами от митрального клапана и папиллярной мышцы.

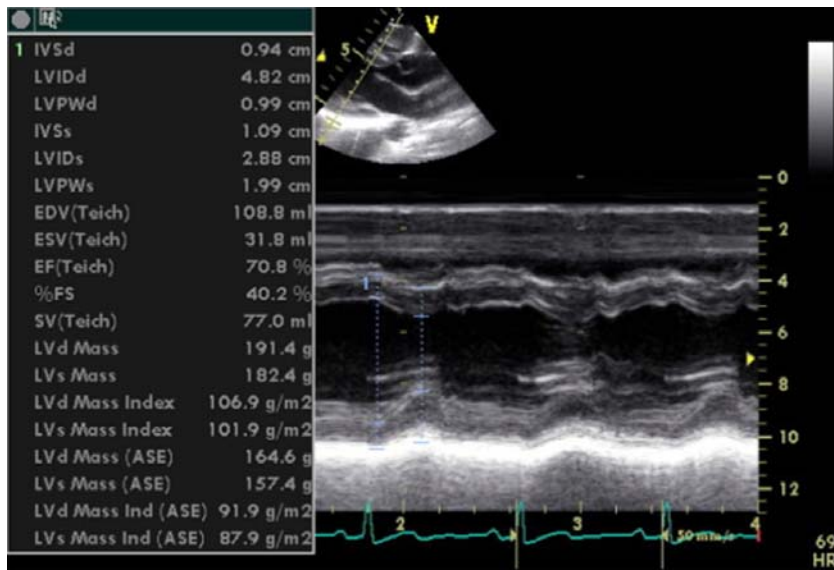


Рисунок 5.1.2. Стандартное исследование ЛЖ в М-режиме. Двухмерное изображение помогает правильно ориентировать ультразвуковой луч для одномерного исследования.

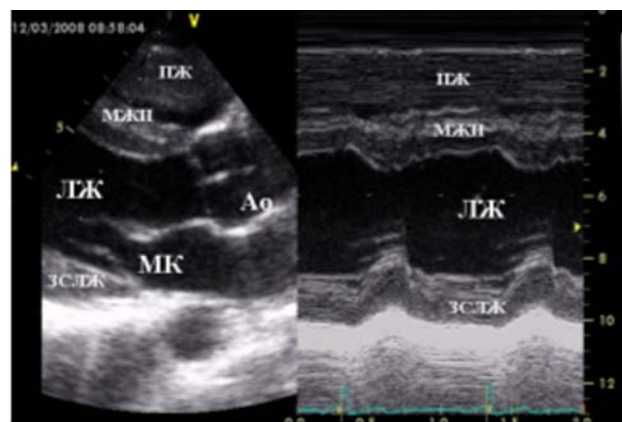
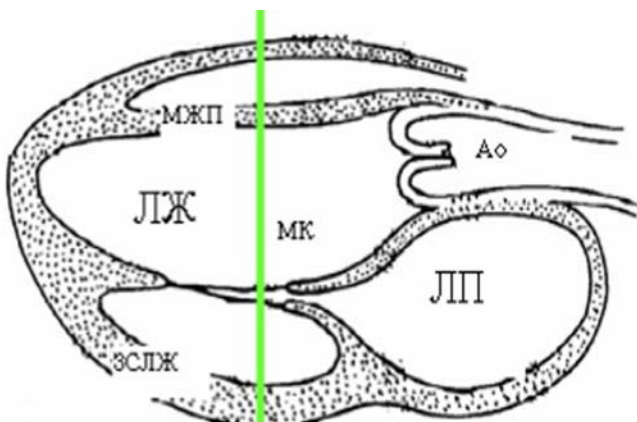


Рисунок 5.1.3. Схема и двухмерный (В - режим). Указано направление ультразвукового луча через стенки левого желудочка

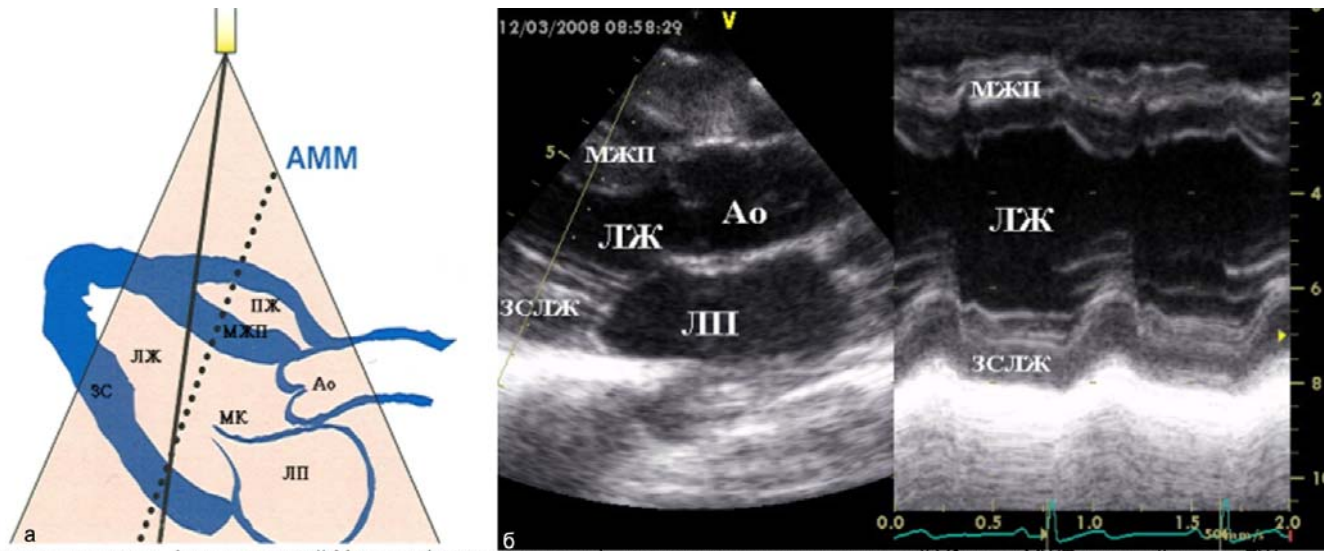


Рисунок 5.1.4. а. Анатомический М-режим (пунктирная линия), перпендикулярно направленный УЗ-луч к МЖП и задней стенке ЛЖ. б. Двумерный и одномерный режимы. Указано направление УЗ-луча через стенки левого желудочка.

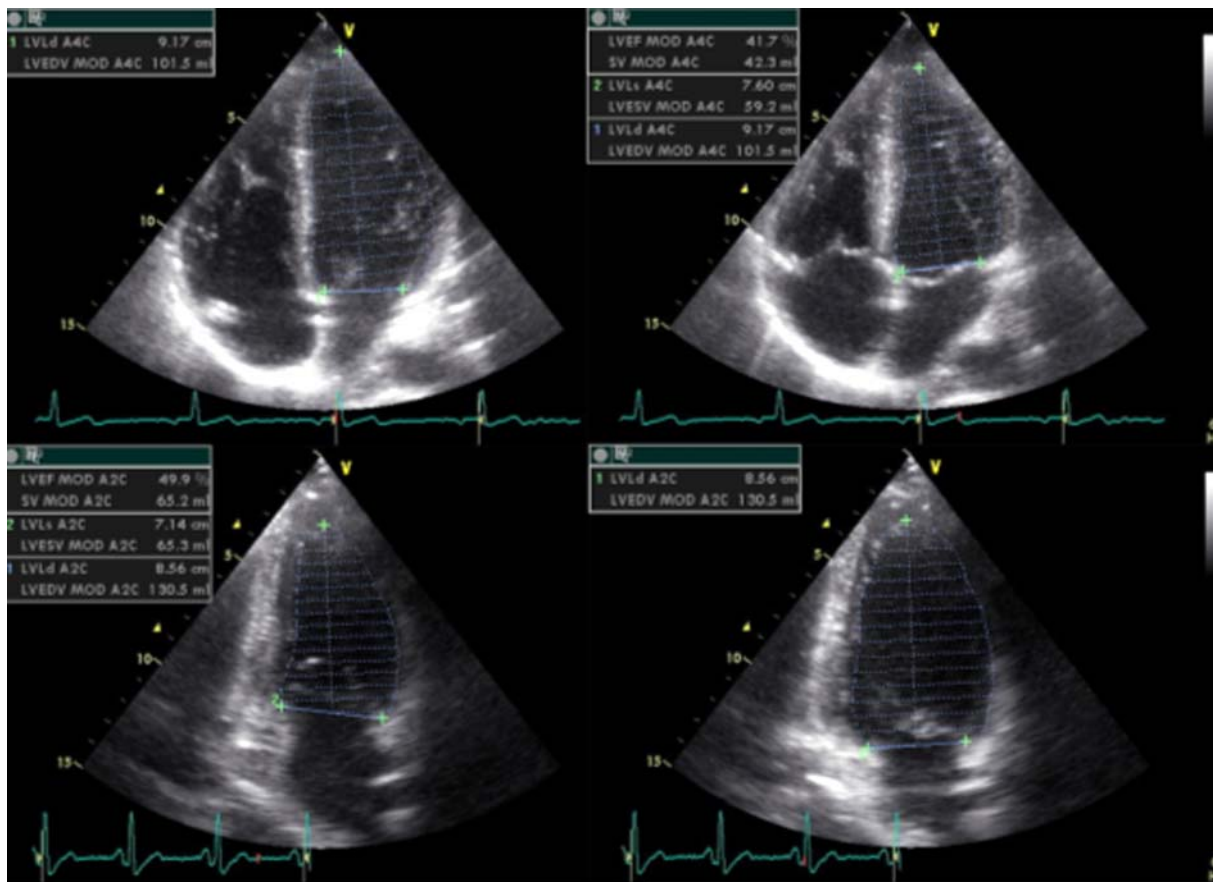
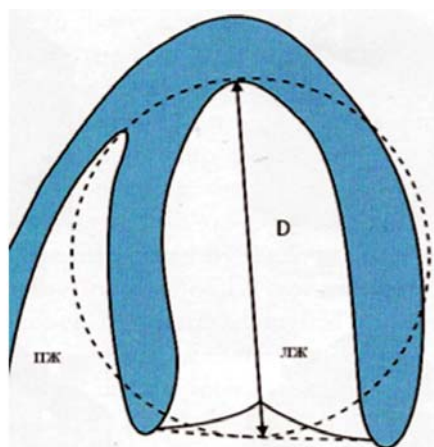


Рисунок 5.1.5 Расчет объемов, ФВ левого желудочка по алгоритму Симпсона из четырех – и двухкамерной позиций





Трёхмерный индекс сферичности >0,25

Рисунок 5.1.6. Индекс сферичности равен отношению конечно-диастолического объема к объему сферы, диаметром которого является длинная ось ЛЖ в диастолу. Этот индекс позволяет предсказать ремоделирование ЛЖ со 100% чувствительностью и 90% специфичностью. (Адаптировано по Mannaerts et al. Eur Heart J 2004; 25:680-7)

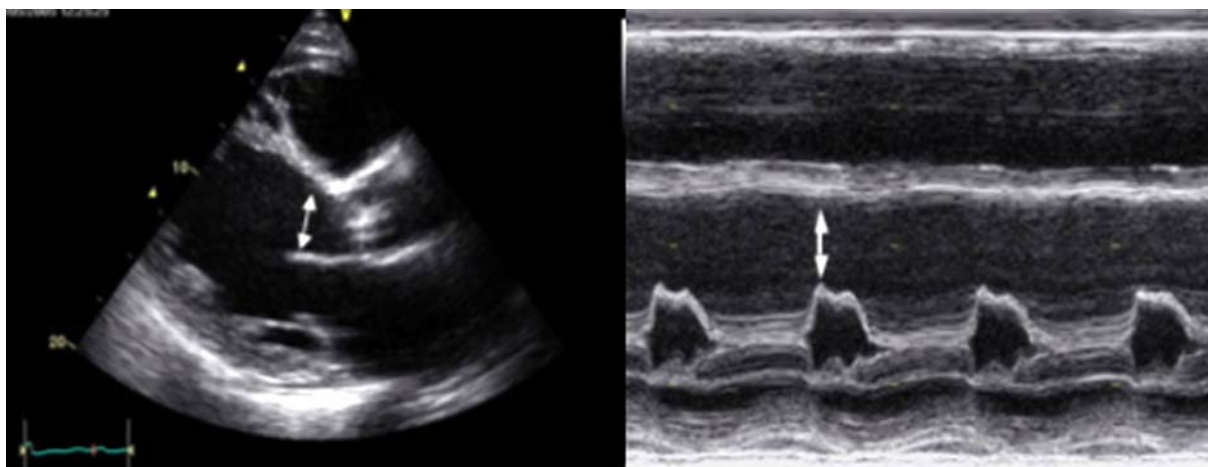


Рисунок 5.1.7. Одномерный и двухмерный режим. Стрелкой обозначено расстояние между передней створкой митрального клапана и МЖП; >10 мм = < 55% ФВ

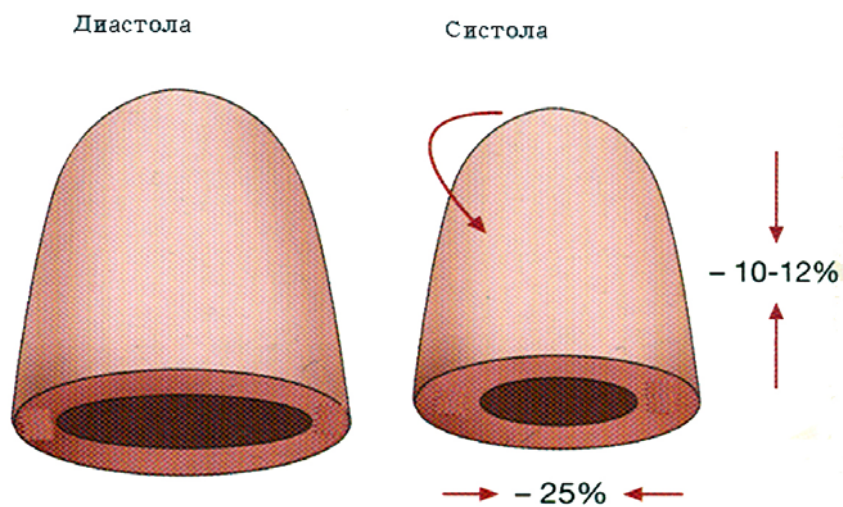


Рисунок 5.1.8 Схема, демонстрирующая геометрическую трансформацию ЛЖ в систолу.

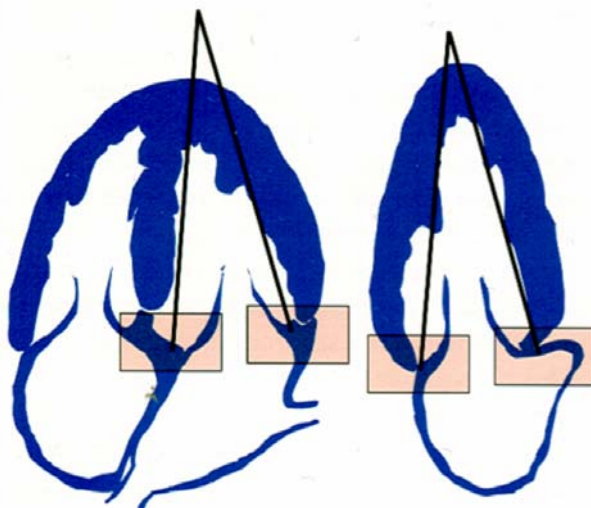


Рисунок 5.1.9. Схема, демонстрирующая, как с помощью анализа экскурсии основания сердца можно оценить региональное и глобальное движение стенок.

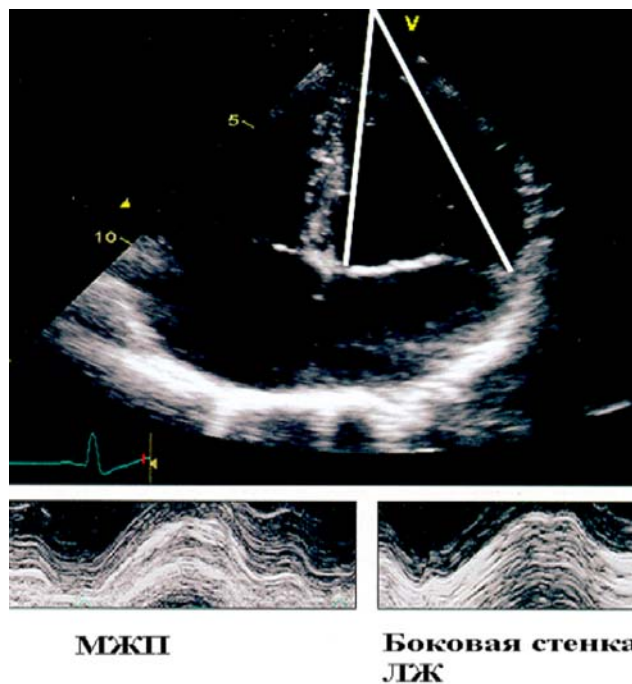


Рисунок 5.1.10 Оценка продольной функции ЛЖ в М – режиме. В двухмерном режиме курсор устанавливают на латеральную и медиальную стенки фиброзного кольца и в М-режиме анализируют движение митрального кольца.

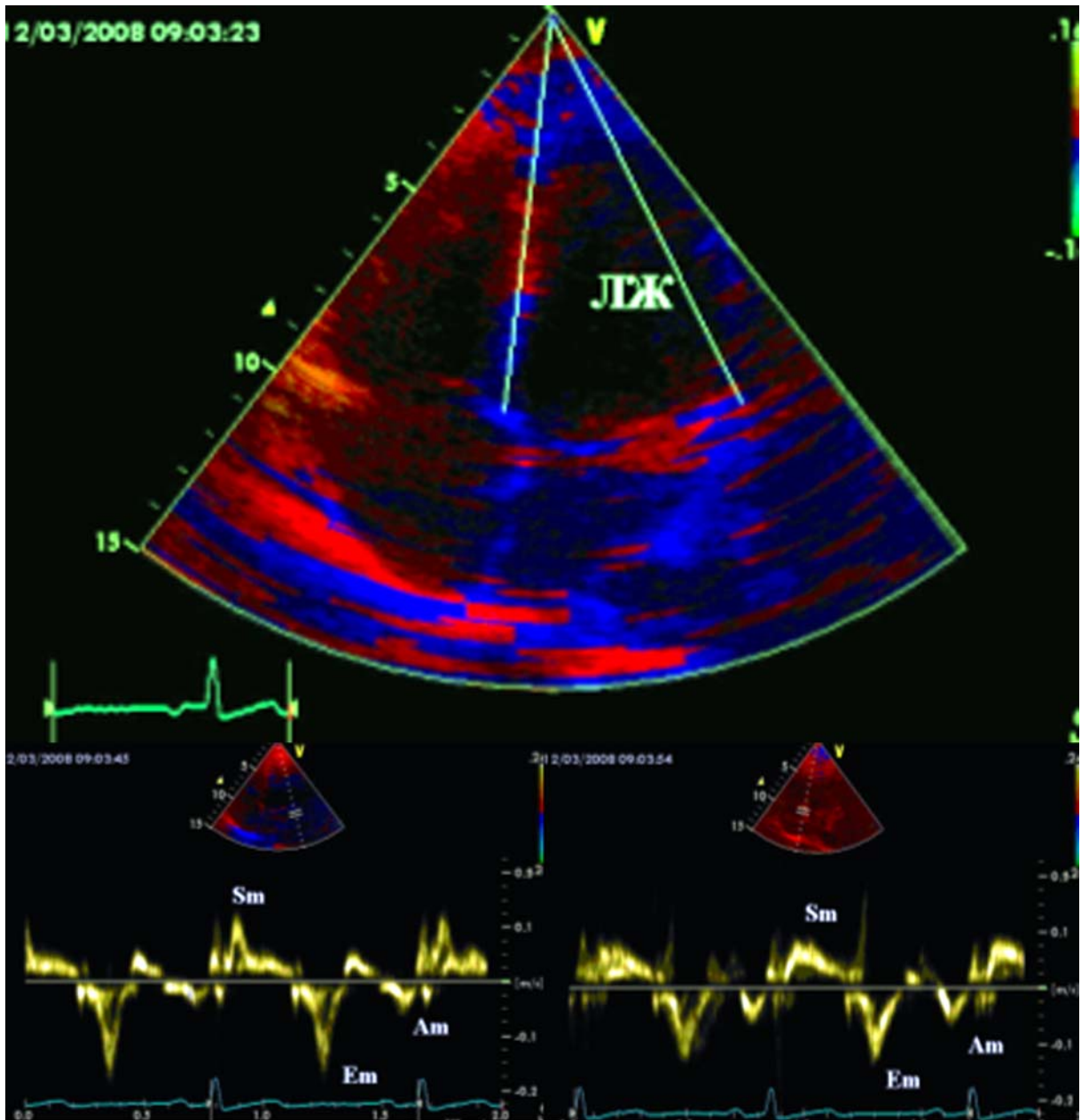


Рисунок 5.1.11. Спектр тканевой ДЭхоКГ, полученный на медиальной и латеральной стороне митрального кольца, Em и Am - диастолические волны, Sm - систолическая волна



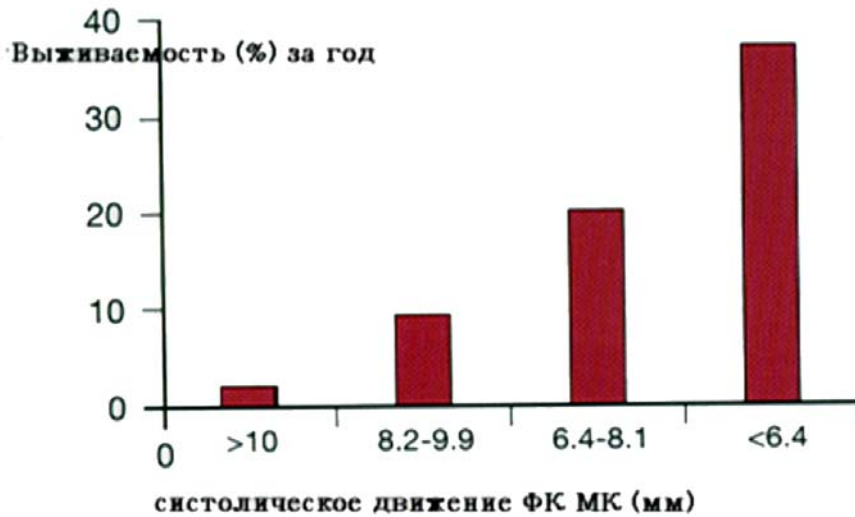


Рисунок 5.1.12. Диаграмма демонстрирует зависимость выживаемости пациентов от систолического движения фиброзного кольца митрального клапана. (Адаптировано по Willenheimer R. Heart 1997)

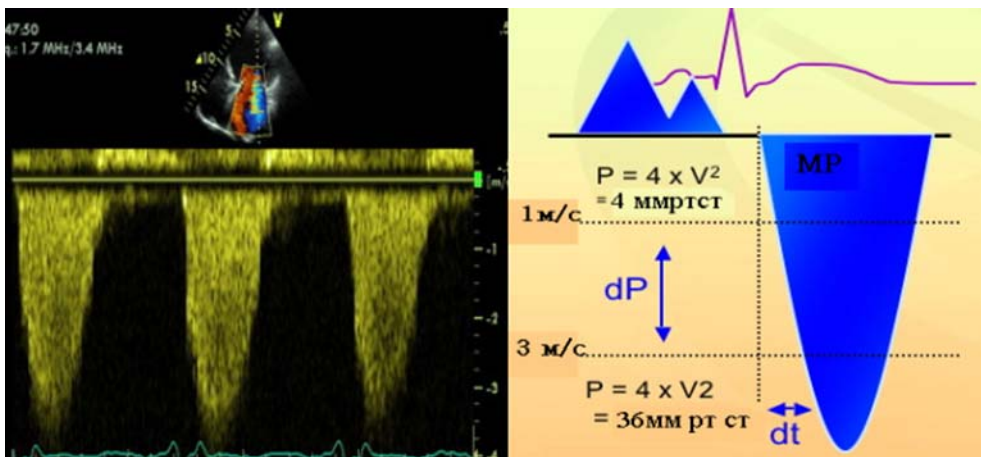


Рисунок 5.1.13. Схема вычисления  $dp/dt$  ЛЖ в режиме постоянно-волнового доплера. Разность давлений между двумя токами (1 м/с и 3 м/с) - 32 мм рт ст.- по уравнению Бернулли:  $dp = 4 (V_1^2 - V_2^2) = 4(32-12) = 32 \text{ мм рт ст}$  (Адаптировано по Pai RC et al. Circulation, 1990)

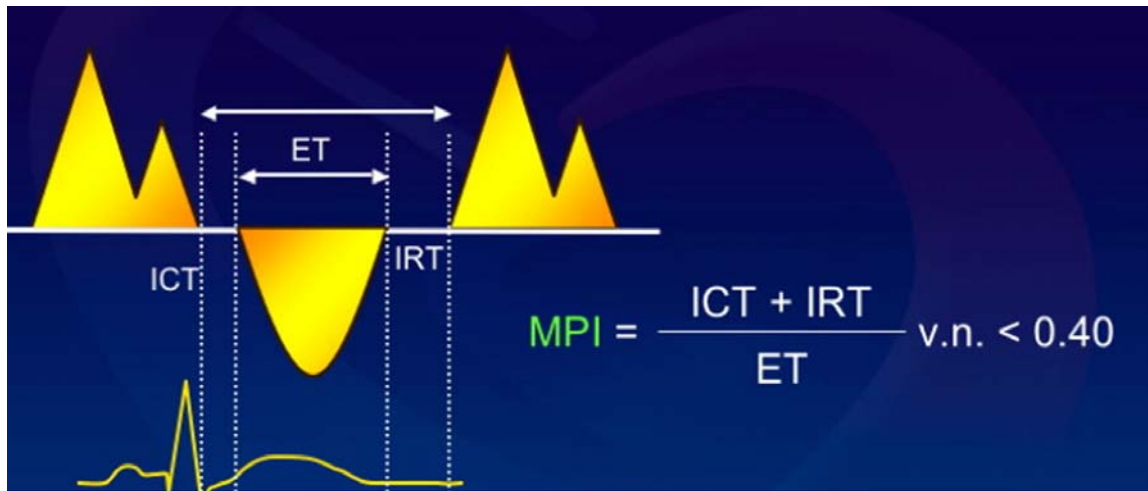


Рисунок 5.1.14. Стандартные спектры транмитрального и аортального потоков в постоянно-волновом доплеровском режиме.

ICT – период изоволюмического сокращения; IVR- период изоволюмического расслабления; ET – время изгнания;

MPI - миокардиальный индекс.

Норма < 0,40

Небольшое нарушение 0,40-0,50

Умеренное нарушение 0,60-0,90

Тяжелое нарушение  $\geq 1,0$

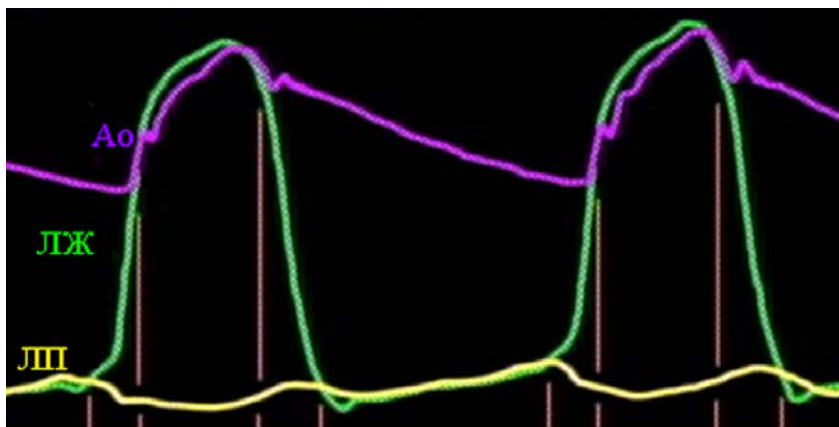


Рисунок 6.1. Кривые градиента давления между левым желудочком и левым предсердием во время диастолы в норме.

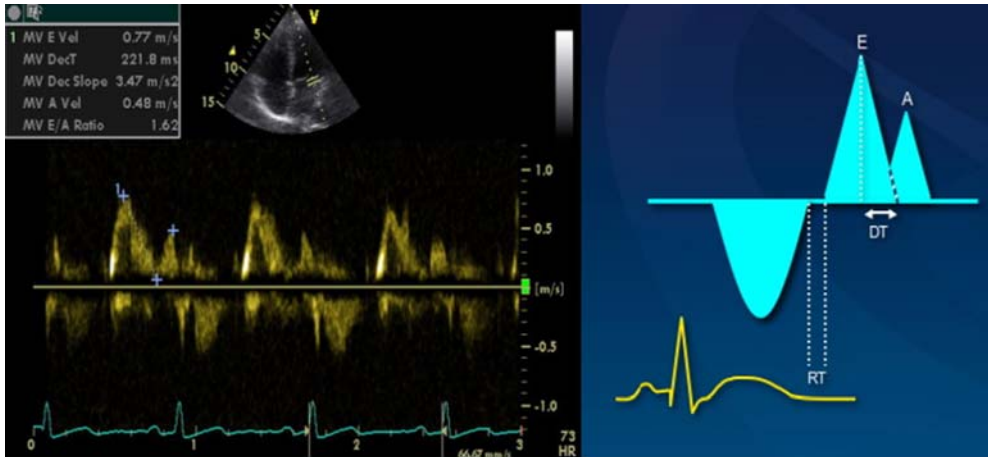


Рисунок 6.2. Измерение доплеровских ндексов трансмитрального потока: пик E (м/с) отражает раннее диастолическое наполнение ЛЖ; пик A (м/с) – сокращение предсердия; их отношение (E/A); DT - время замедления раннего диастолического наполнения, IVRT - время изоволюмического расслабления, т.е время между закрытием створок аортального клапана и открытием митрального клапана.

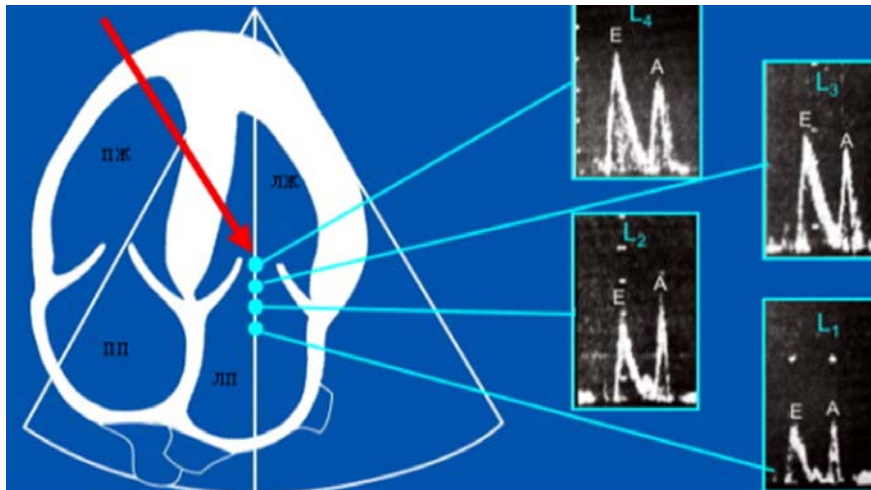


Рисунок 6.1.1 Стандартизованный метод получения доплеровского спектра трансмитрального кровотока для исследования диастолической функции. Правильное расположение контрольного объема – L4 (указано красной стрелкой). (Адаптировано по Labovitz и соавт., Am Heart J, 1987)

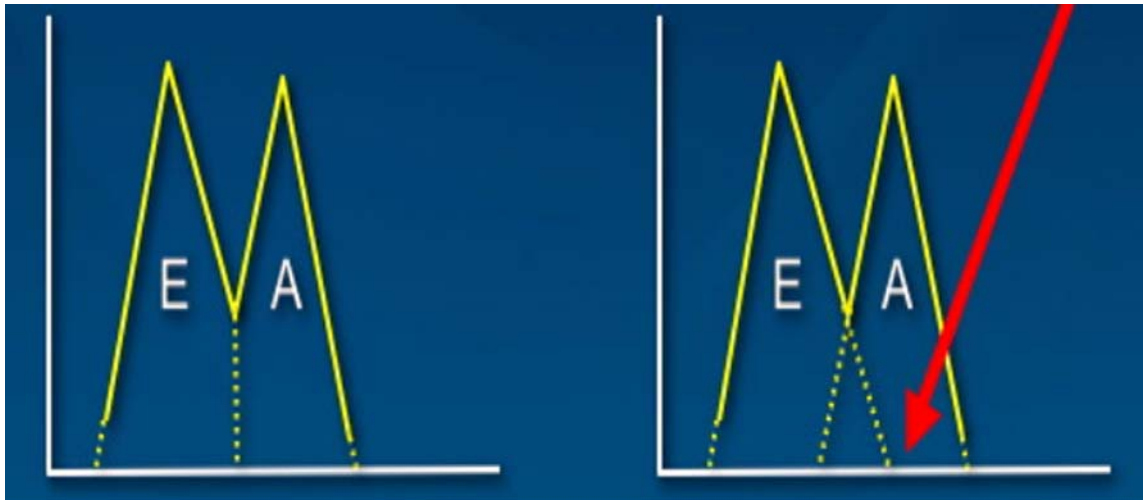


Рисунок 6.1.2 Методология измерения времени замедления раннего диастолического наполнения (DT). При ускоренном сердечном ритме, когда пики E и A сливаются, нужно продолжить пик E до нижней границы в пик A (красная стрелка), чтобы правильно оценить DT.

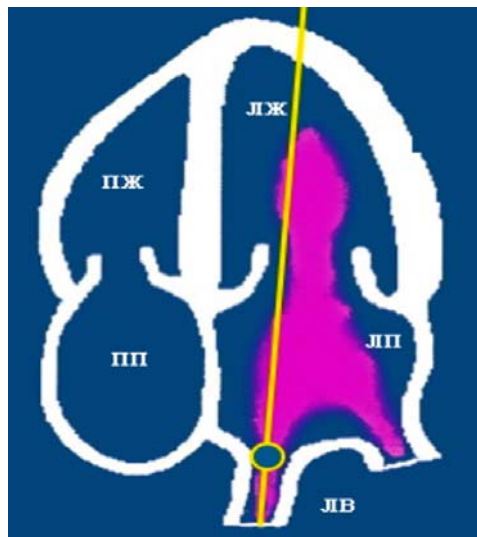


Рисунок 6.1.3 Методология получения легочного кровотока в режиме импульсного доплера.

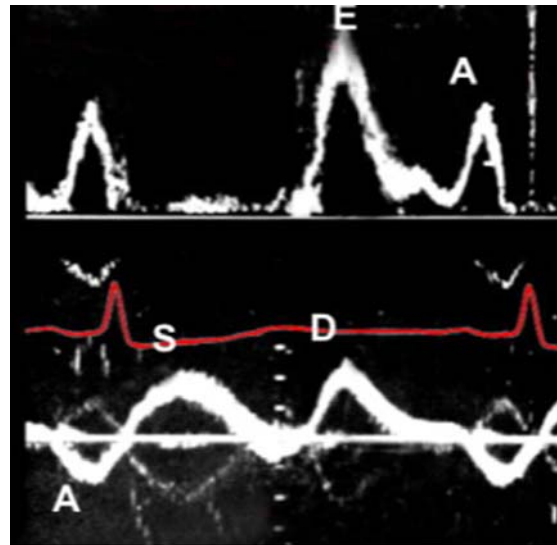


Рисунок 6.1.4. В верхней части рисунка - спектр трансмитрального кровотока. пик E, пик A. В нижней части – спектр легочного кровотока. Антероградные волны S – систолический и D – диастолический и ретроградная волна A - систола левого предсердия. Волна D соответствует пику E трансмитрального потока, а ретроградная волна A – пику A трансмитрального потока.



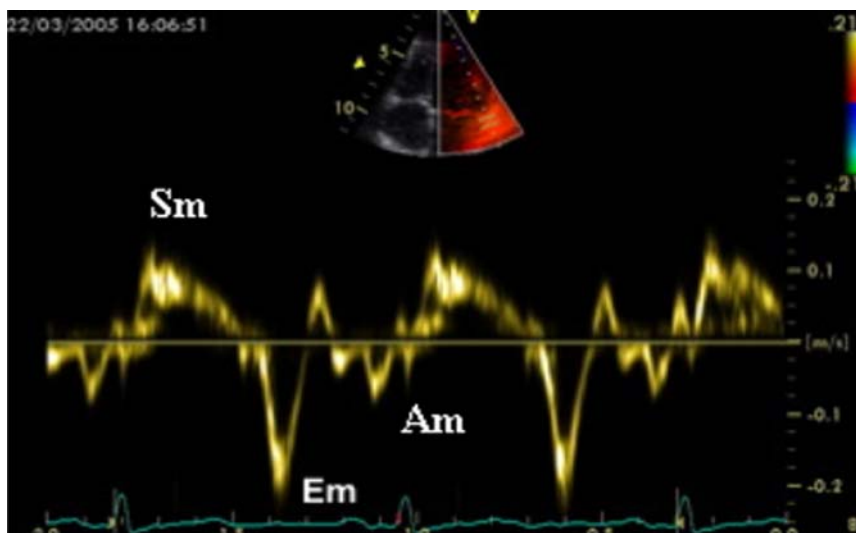


Рисунок 6.1.5 Контрольный объем в режиме тканевого доплеровского исследования установлен на латеральную часть фиброзного кольца митрального клапана из апикальной позиции

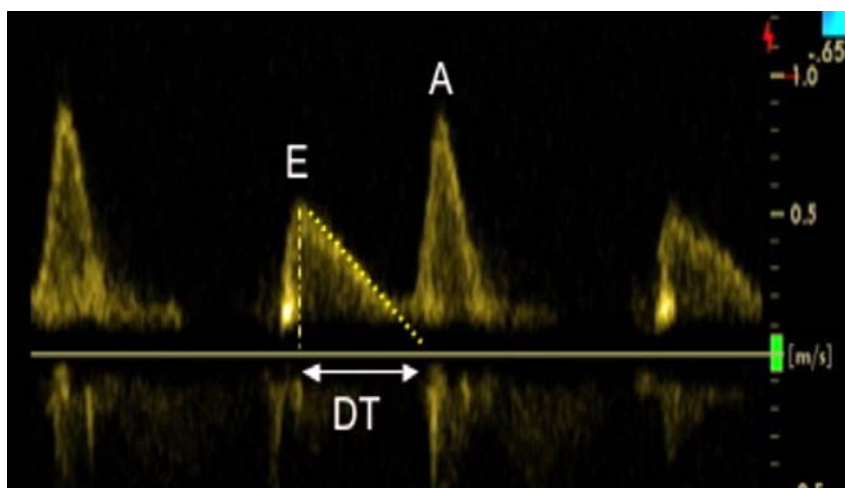


Рисунок 6.2.1. Нарушение диастолической функции 1 типа характеризуется повышением предсердного компонента,  $E/A < 1$ , удлинением времени замедления раннего диастолического наполнения ( $DT > 220$  мс) и времени изоволюмического расслабления ( $IVRT > 90$  мс).

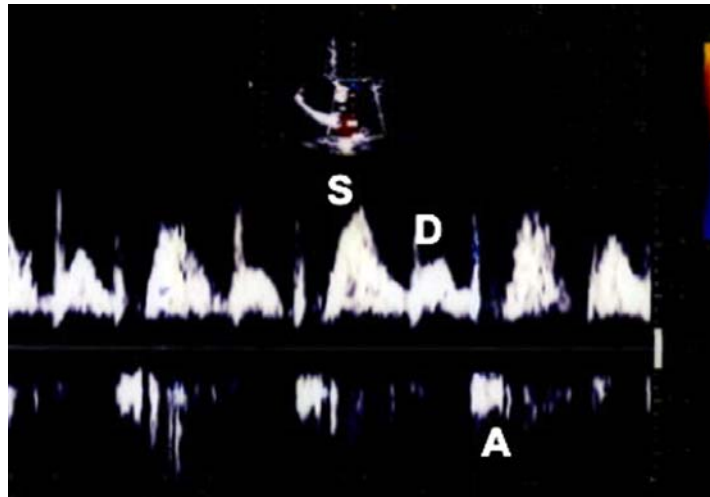


Рисунок 6.2.2. Спектр венозного легочного кровотока, характерный для нарушения диастолического функции первого типа – увеличение отношения S/D и увеличение амплитуды A

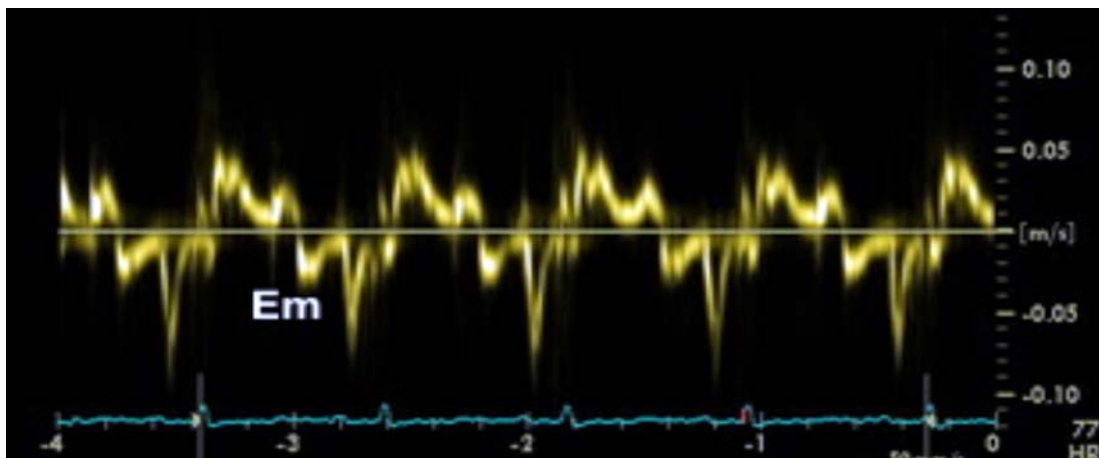


Рисунок 6.2.3. Исследование диастолической функции ЛЖ в режиме тканевого доплера.  $E_m/A_m < 1$

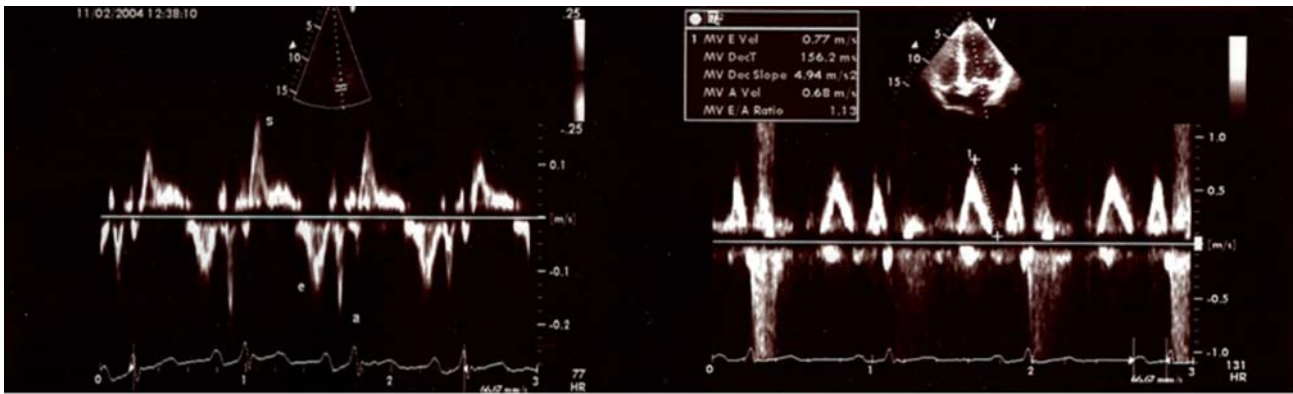


Рисунок 6.2.4. Второй тип нарушения диастолической функции ЛЖ. В верхней части рисунка анализ скорости смещения фиброзного кольца митрального клапана в тканевом режиме:  $E_m < 8$  см/с и  $E_m/A_m < 1$ . В нижней части рисунка доплеровский спектр трансмитрального потока, где  $E/A > 1$ ,  $DT - 156$  мс

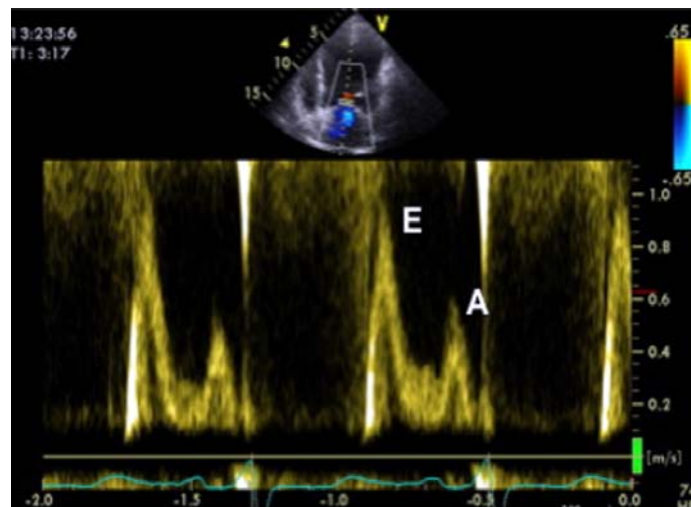


Рисунок 6.2.5. Рестриктивный тип нарушения диастолической функции у больного с постинфарктной аневризмой ЛЖ миокарда ( $E/A = 1,89$ ,  $DT = 124$  мс)



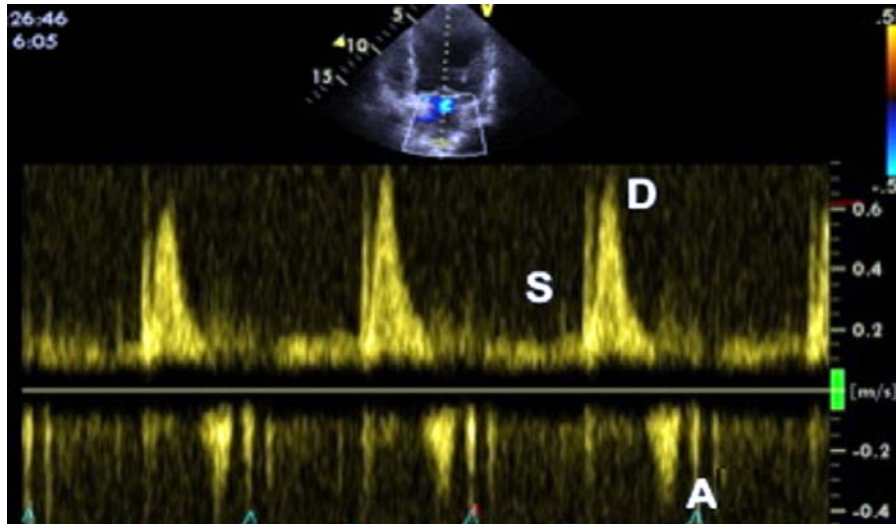


Рисунок 6.2.6. Тот же больной. Исследование кровотока в легочных венах. Реверсия  $S/D = 0,27$ , и  $A = 0,38$  м/с, интервал  $A = 120$  мс

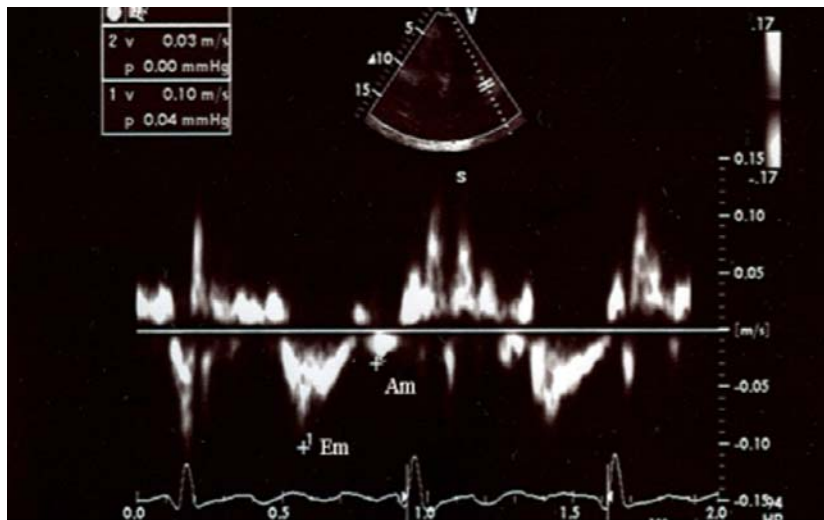


Рисунок 6.2.7. Рестриктивный тип нарушения диастолической функции. Исследование диастолической функции в режиме тканевом доплера.  $E/A > 2$ .

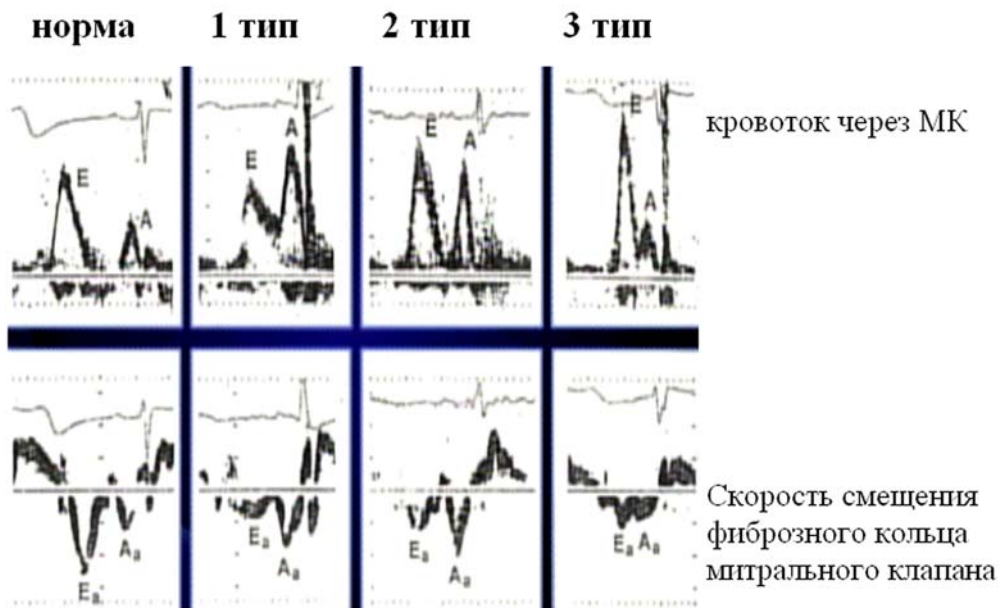


Рисунок 6.2.8 Допплеровский спектр митрального кровотока (в верхней части рисунка). Допплеровский спектр скорости смещения фиброзного кольца митрального клапана

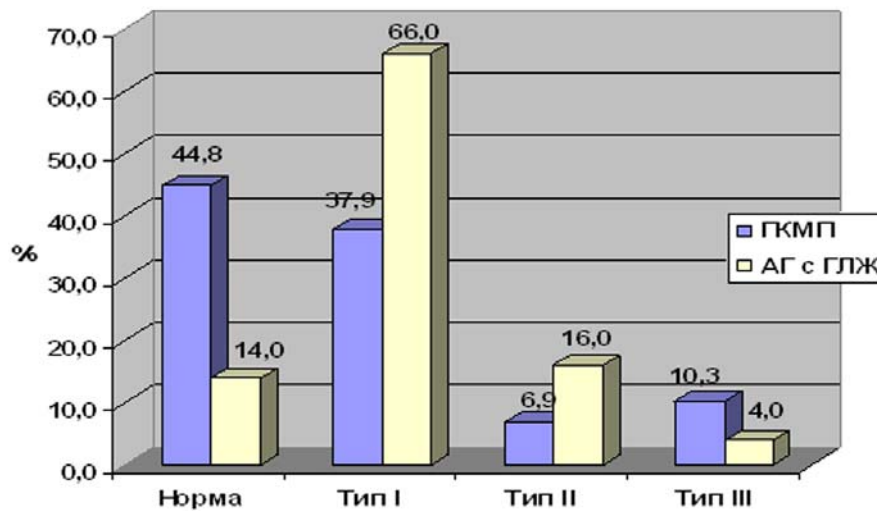


Рисунок 6.2.9 Выявление различных типов ДД по данным ДЭхоКГ у больных с гипертрофией различного генеза.

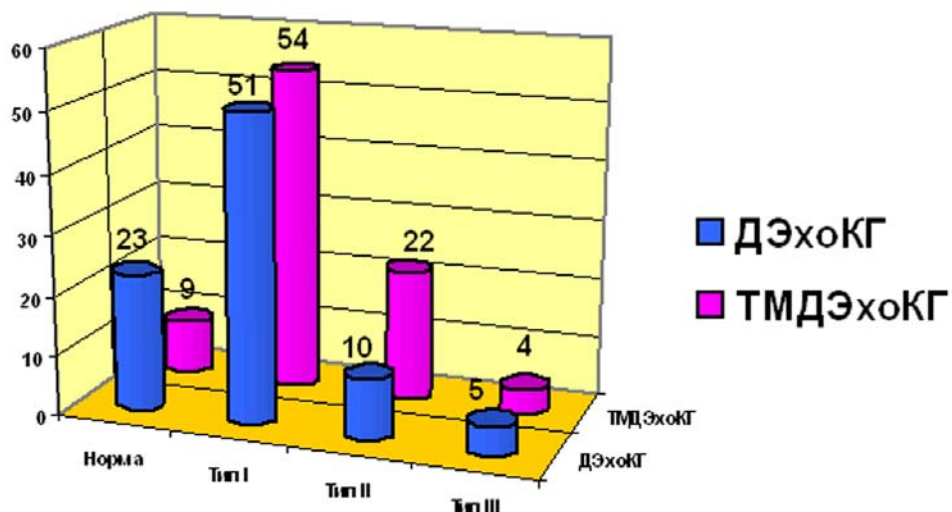


Рисунок 6.2.10 Выявление различных типов ДД по данным доплер-ЭхоКГ и тканевой доплеровской визуализации у больных с ГЛЖ

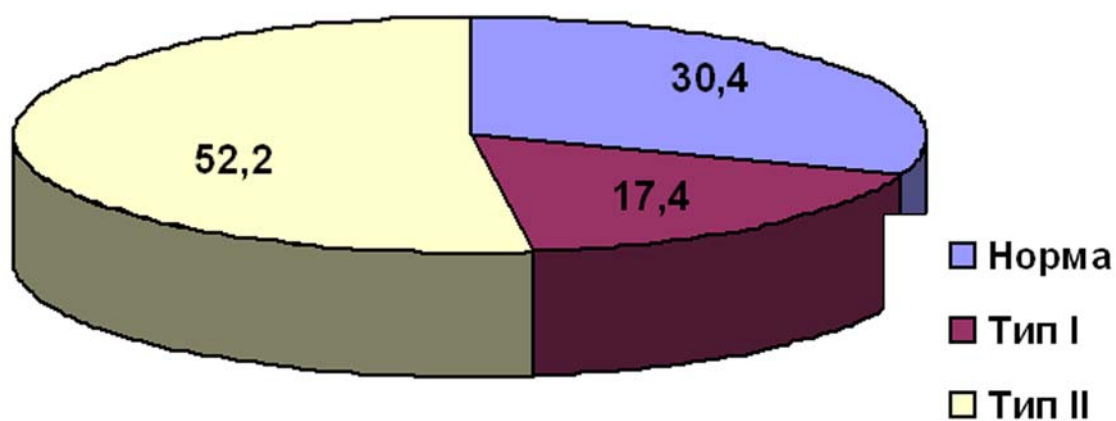


Рисунок 6.2.11 Дифференциальная диагностика типов ДД с помощью ТМДЭхоКГ у больных с «нормой» по данным ДЭхоКГ

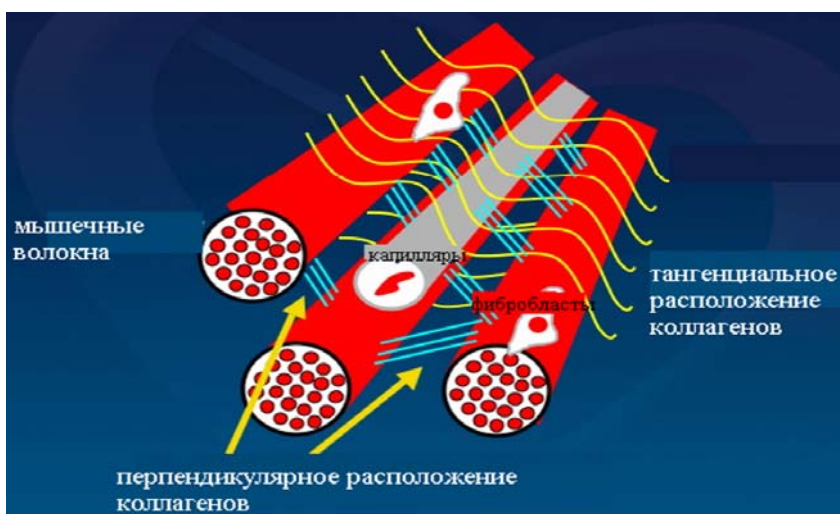
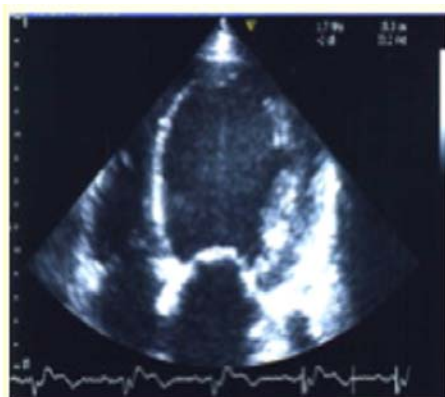

Рисунок 6.3.1. Внеклеточный матрикс, представляющий собой сеть коллагеновых волокон, способствует преобразованию сокращения кардиомиоцитов в сокращение и укорочение мышечных волокон миокарда ЛЖ.



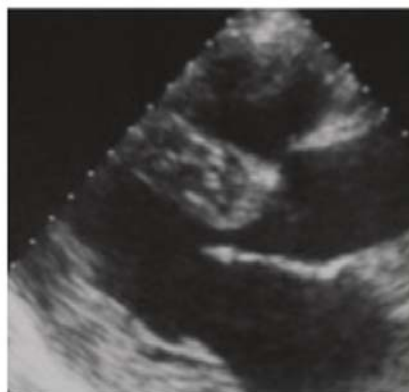Острый инфаркт миокарда



Дилатация ЛЖ



Систолическая СН



Структурные изменения



Концентрическое ремоделирование ЛЖ



Диастолическая СН

Рисунок 6.3.2. Структурные изменения при прогрессировании СН. Параллельно со структурными изменениями клиническое прогрессирование хронической сердечной недостаточности может идти двумя различными путями. В первом случае, дилатация (ремоделирование ЛЖ), развивающаяся после острого инфаркта миокарда, ведет к систолической дисфункции и /или систолической сердечной недостаточности. Во втором случае нарушение в структуре левого желудочка (концентрическое ремоделирование) приводит к нарушению диастолической функции. При появлении симптомов диастолической дисфункции диагностируется диастолическая сердечная недостаточность.



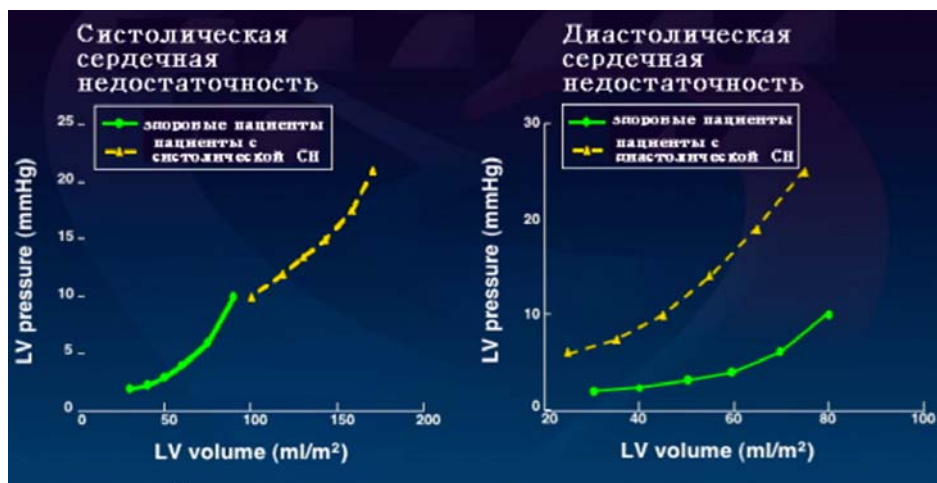


Рисунок 6.3.3. При систолической сердечной недостаточности повышение давления наполнения левого желудочка ассоциируется с увеличением ЛЖ.

При диастолической сердечной недостаточности увеличение давления наполнения ЛЖ происходит при нормальных или даже уменьшенных значениях объема ЛЖ (смещение кривой вверх и влево). В терминальной стадии сердечная недостаточность характеризуется как систолической, так и диастолической дисфункцией.

LV volume – объем ЛЖ (мл/м<sup>2</sup>); LV pressure – давление наполнения ЛЖ (мм рт ст).

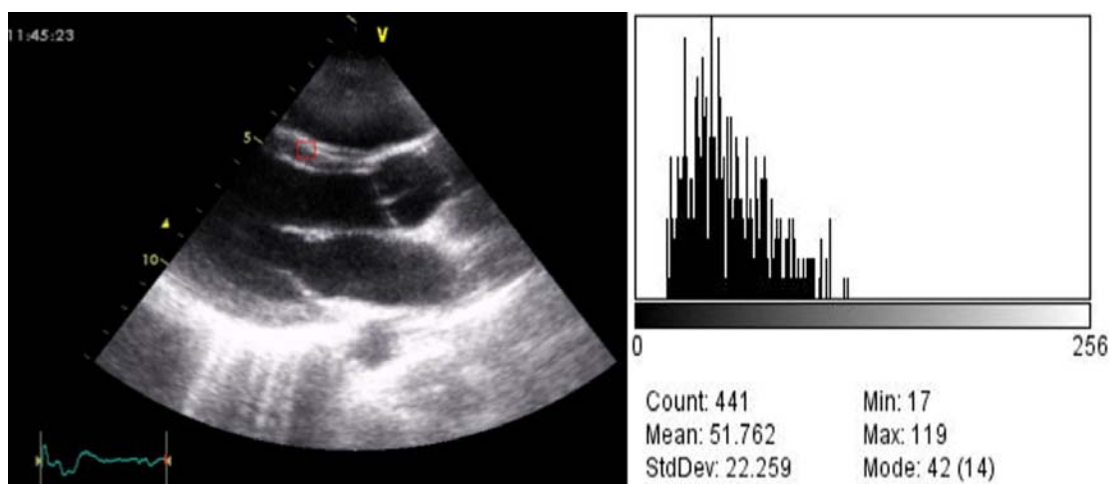


Рисунок 6.3.4. Рисунок, сохраненный в режиме jpeg (парастеральная позиция по длинной оси ЛЖ) переносится на персональный компьютер и с помощью программы NIH Image анализируется гистограмма плотности распределения сигналов (ВВ) и «средний уровень» (MCS) элемента отражения в выделенной области (красный квадрат).

ВВ=max-min = 119-17= 102. MCS= mean= 51,762.

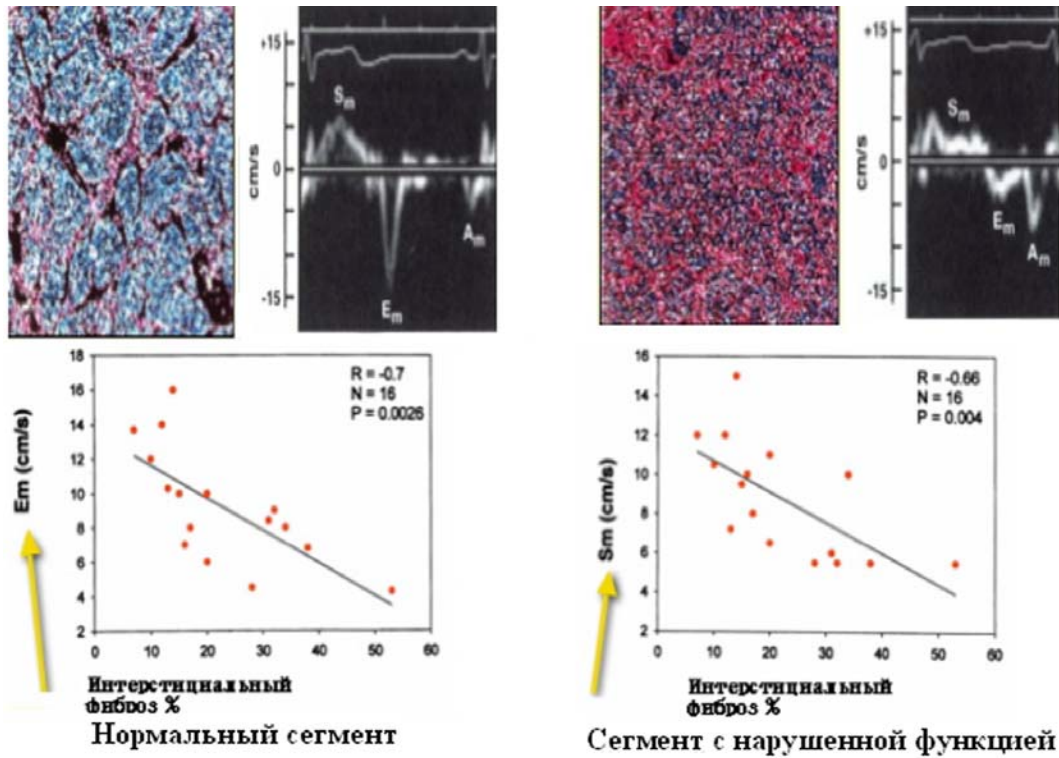


Рисунок 6.3.5 Исследование в режиме импульсно-волнового тканевого доплера миокардиального сегмента. Скорости пиков  $E_m$  и  $S_m$ , характеризующие расслабление и сократимость миокарда соответственно, обратно коррелирует со степенью интерстициального фиброза миокарда, выявленного при биопсии тех же сегментов миокарда.

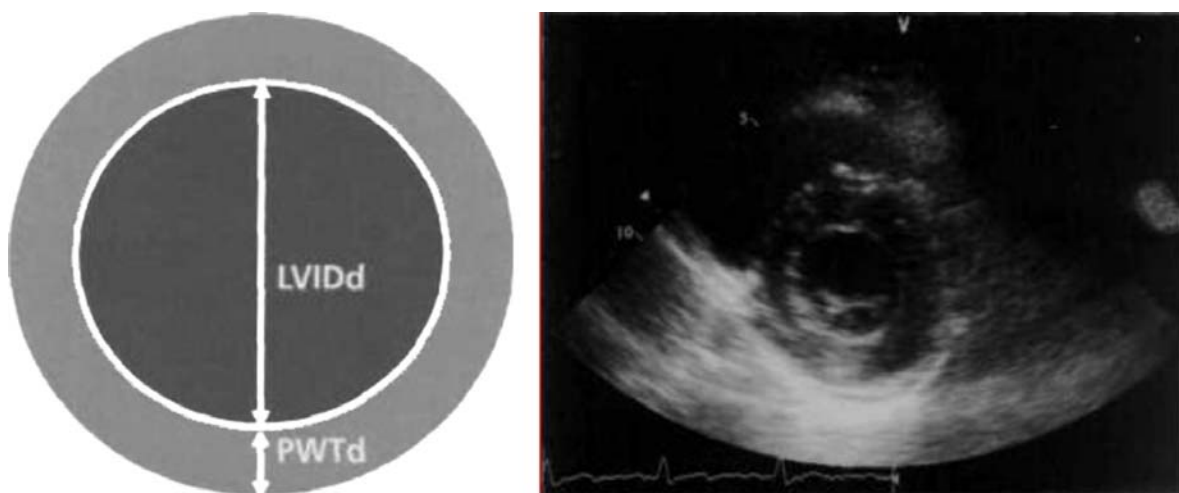


Рисунок 7.1. Метод вычисления массы миокарда левого желудочка.

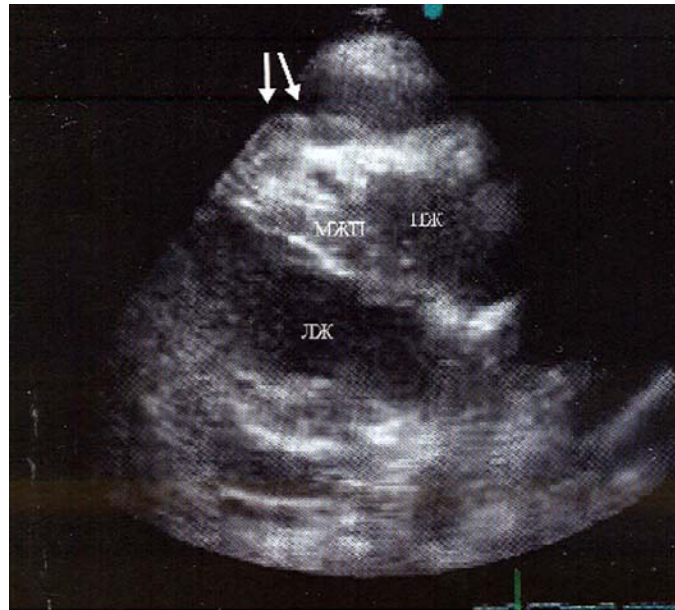


Рисунок 7.1.1. Разрыв сердца:  
перикардальная жидкость с  
включениями эхоплотных структур  
(стрелки)

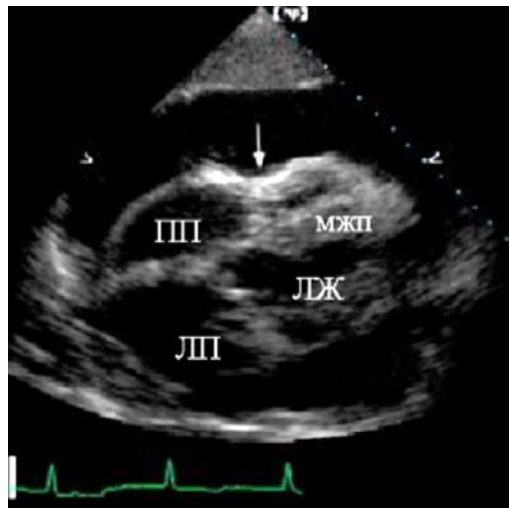


Рисунок 7.1.2. Разрыв  
сердца: значительный  
объем перикардального  
выпота с диастолическим  
коллапсом правого  
желудочка



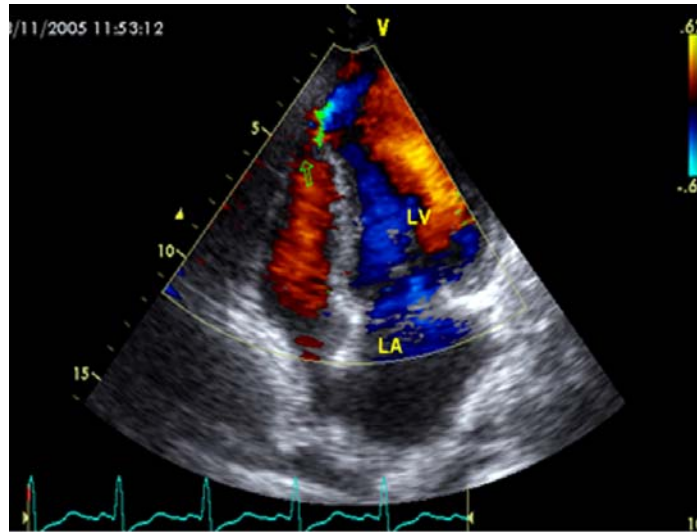


Рисунок 7.1.3. Разрыв МЖП в области верхушки. Апикальный доступ. Четырехкамерная позиция двухмерный режим в режиме цветного доплеровского картирования. Стрелкой указан сброс крови слева-направо.

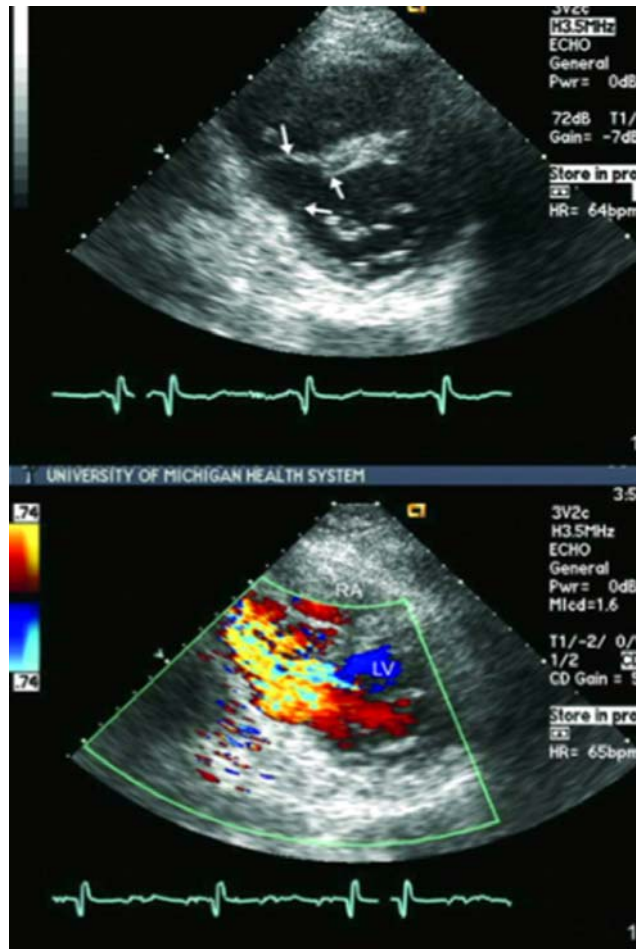


Рисунок 7.1.4. Парастеральная позиция по короткой оси ЛЖ. Разрыв межжелудочковой перегородки у больного с острым инфарктом нижней стенки. Стрелкой, указывающей вниз, обозначена тонкая аневризматическая ткань.

На нижнем рисунке продемонстрирован сброс из ЛЖ через дефект МЖП.

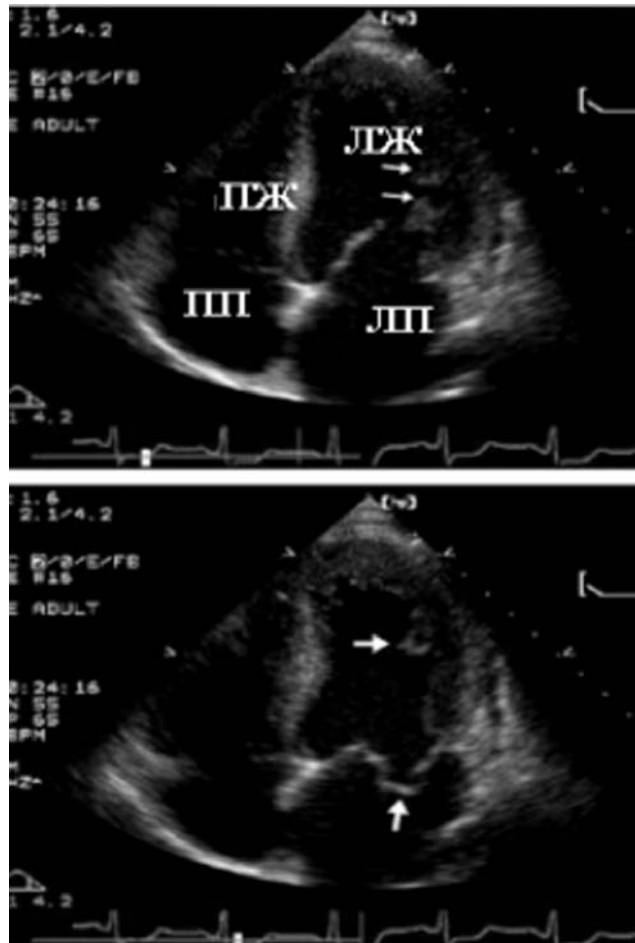


Рисунок. 7.1.5 «Молотящее» движение задней створки митрального клапана при разрыве папиллярной мышцы

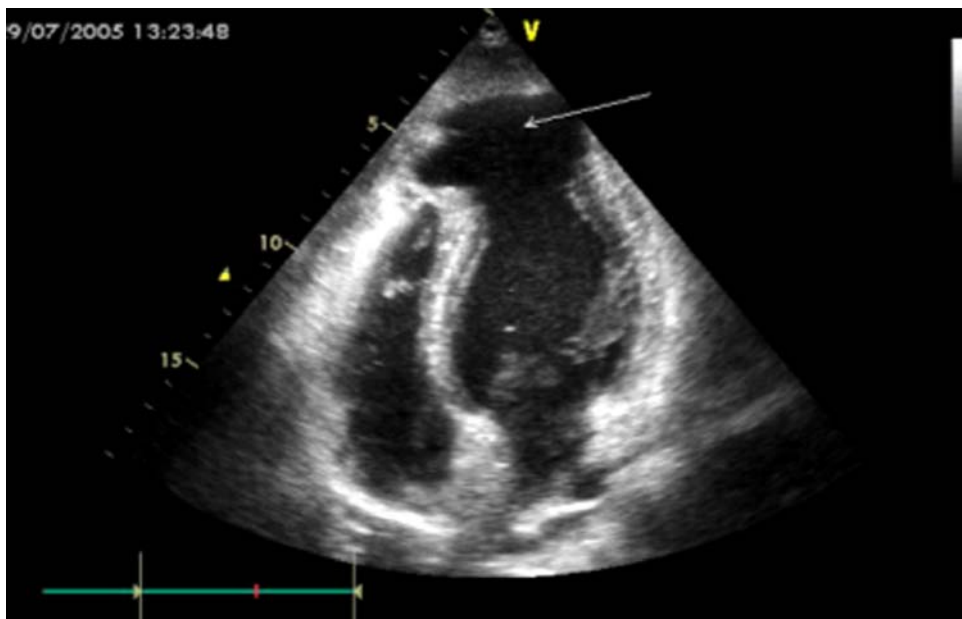


Рисунок 7.1.6. Большая аневризма левого желудочка верхушечной локализации (стрелка).

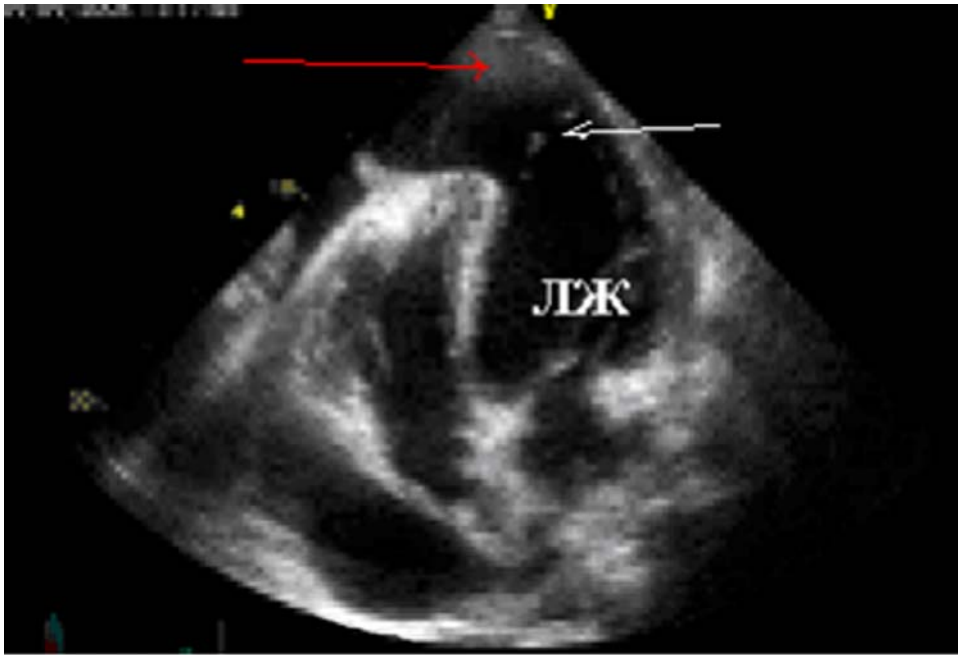


Рисунок 7.1.7. Ложная аневризма ЛЖ (красная стрелка).  
Тонкий перешеек в области вершины ЛЖ  
(белая стрелка).

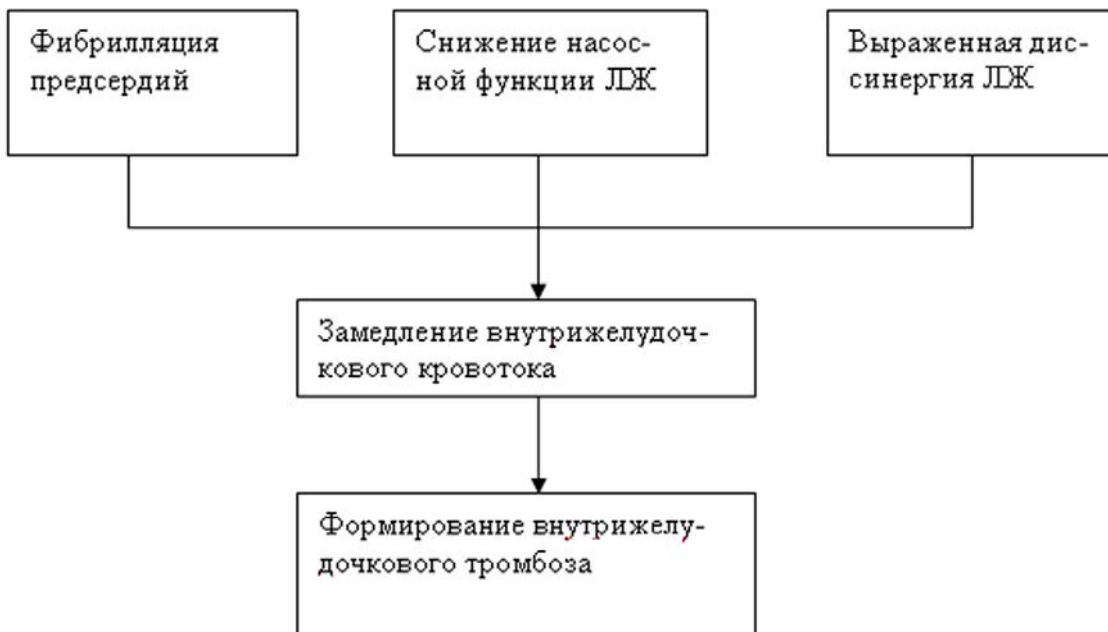

Рисунок 7.1.8 Схема образования тромбов в ЛЖ

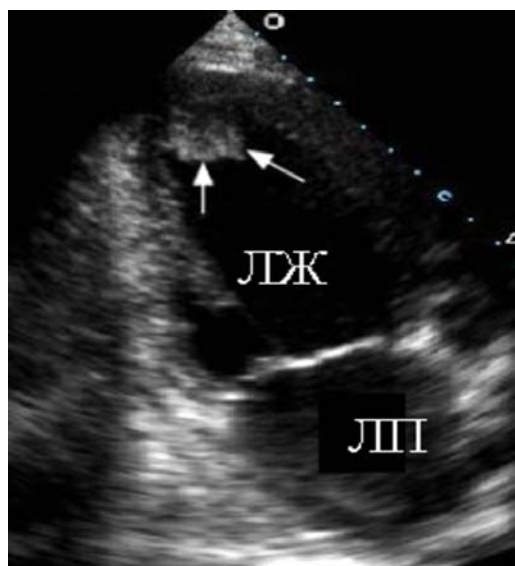


Рисунок 7.1.9 Двухкамерная позиция. Тромб в области верхушки



Рисунок 7.1.10. Примеры тромбообразования в левом желудочке после острого инфаркта миокарда. Тромбы могут образоваться в аневризматических зонах после увеличения инфарктной зоны. Замедление кровотока ("slow flow") в таких областях способствует формированию тромбов.

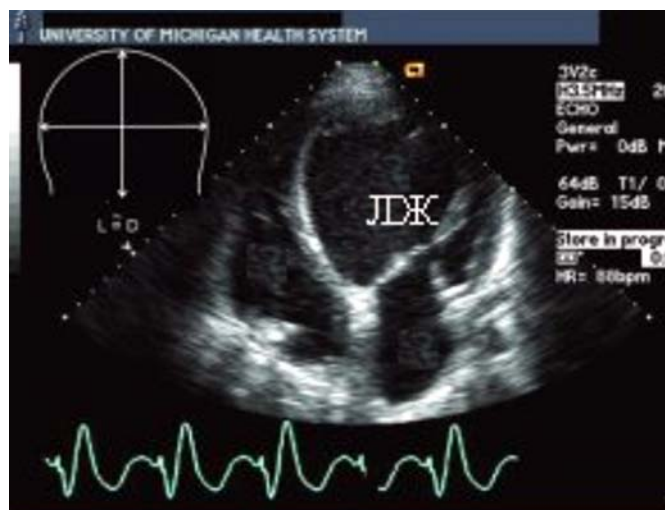


Рисунок. 7. 1.11 Постинфарктное ремоделирование ЛЖ. Дилатация, изменением формы и гипертрофия стенок левого желудочка.

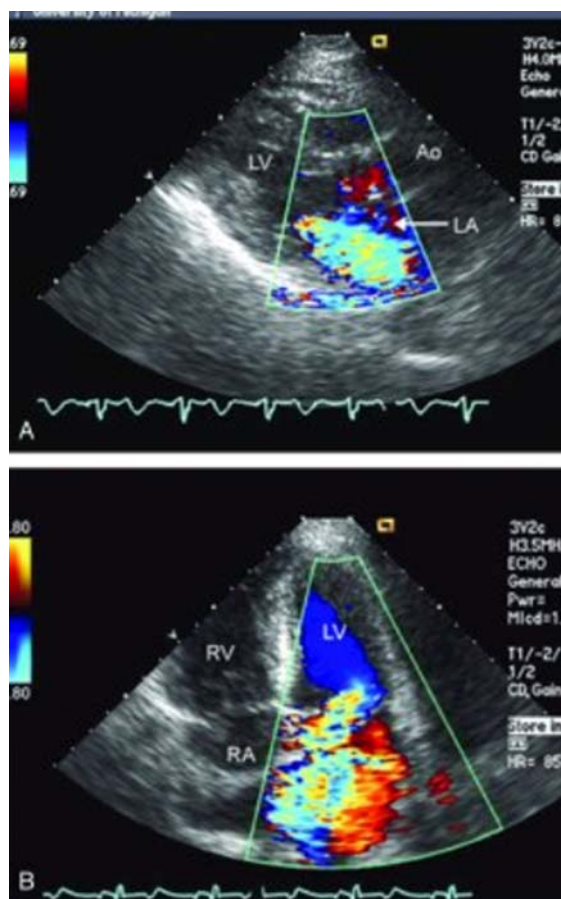


Рисунок 7.1.12 Выраженная митральная недостаточность, вызванная разрывом заднемедиальной папиллярной мышцы. Эксцентричная струя митральной регургитации.



Концентрическое ремоделирование



Норма

Концентрическая гипертрофия



Эксцентрическая гипертрофия



Индекс массы миокарда левого желудочка

Нормальная модель

Нормальная масса ЛЖ + ОТС  $< 0.42$

Концентрическое ремоделирование

Нормальная масса ЛЖ + ОТС  $> 0.42$

Концентрическая гипертрофия

Увеличенная масса ЛЖ + ОТС  $> 0.42$

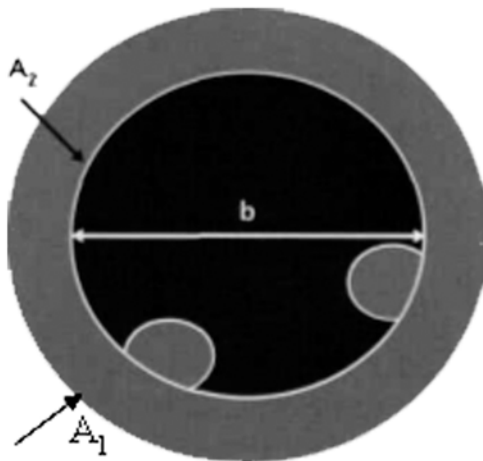
Эксцентрическая гипертрофия

Увеличенная масса ЛЖ + ОТС  $< 0.42$

ОТС – отношение толщины стенок

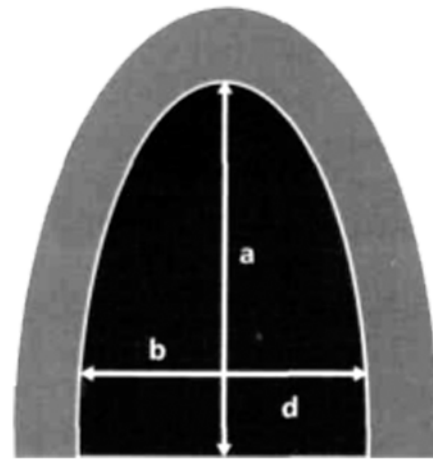
Рисунок 7.2. Модели геометрического ремоделирования левого желудочка.

Короткая ось



$$b = \sqrt{\frac{A_2}{\pi}} \quad t = \sqrt{\frac{A_1}{\pi}} - b$$

Четырехкамерная позиция



Формула площадь/длина  
(двухмерная ЭхоКГ)

Объем ЛЖ = (5/6) (A2) (a + d)

Масса ЛЖ =

1.05 {[5/6 A1 (a + d + t)] - V}

Формула усеченного эллипса  
(двухмерная ЭхоКГ)

Масса ЛЖ =

1.05 {(b + t)<sup>2</sup> [2/3 (a + t) + d -  
d<sup>3</sup>/3/(a + 1)<sup>2</sup>] - b<sup>2</sup>[(2/3 a + d -  
d<sup>3</sup>/3/a<sup>2</sup>]}

Рисунок 7.3. Расчет массы миокарда левого желудочка в 2-D режиме методами площадь-длина и усеченного конуса. A1 - площадь эпикарда; A2 - площадь эндокарда; t - средняя толщина стенки; a - длинная полуось ЛЖ; b - радиус по короткой оси; d - короткая полуось от самого широкого диаметра ЛЖ по короткой оси до уровня митрального кольца, л = 3.14.



- 1 – базальный передний перегородочный
- 2 – базальный передний
- 3 – базальный боковой
- 4 – базальный задний
- 5 – базальный нижний
- 6 – базальный перегородочный
- 7 – средний передний перегородочный
- 8 – средний передний
- 9 – средний боковой
- 10 – средний задний
- 11 – средний нижний
- 12 – средний перегородочный
- 13 – верхушечный перегородочный
- 14 – верхушечный передний
- 15 – верхушечный боковой
- 16 – верхушечный нижний

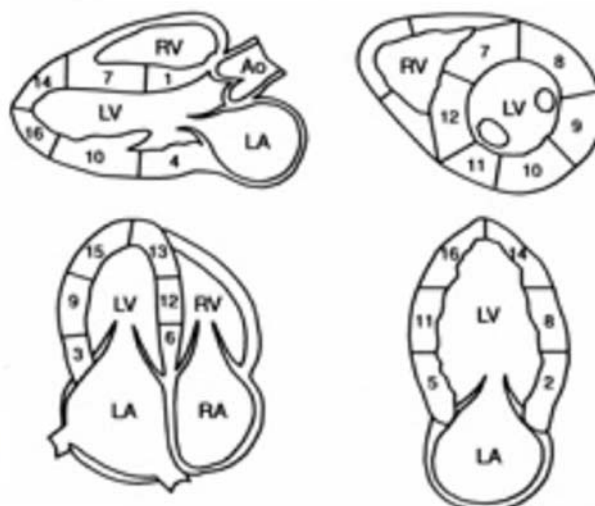


Рисунок 8.1.1. Разделение миокарда левого желудочка на 16 сегментов (по рекомендации ASE)

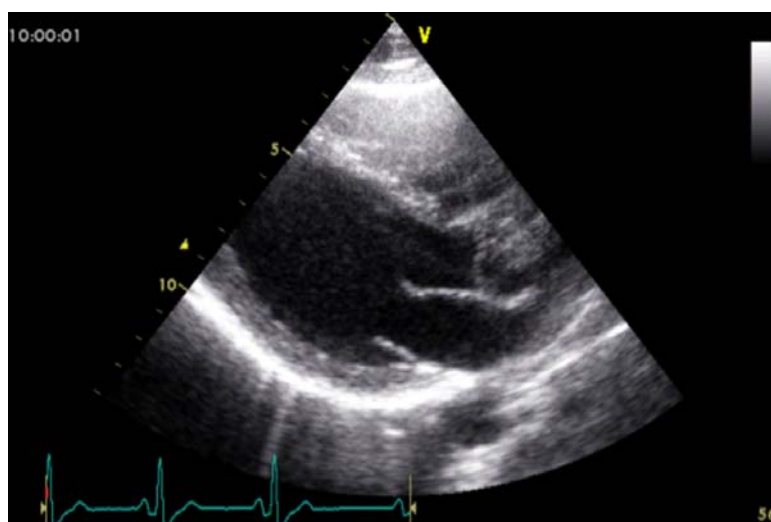


Рисунок 8.1.2. Парастеральная позиция по длинной оси левого желудочка. Двухмерный режим

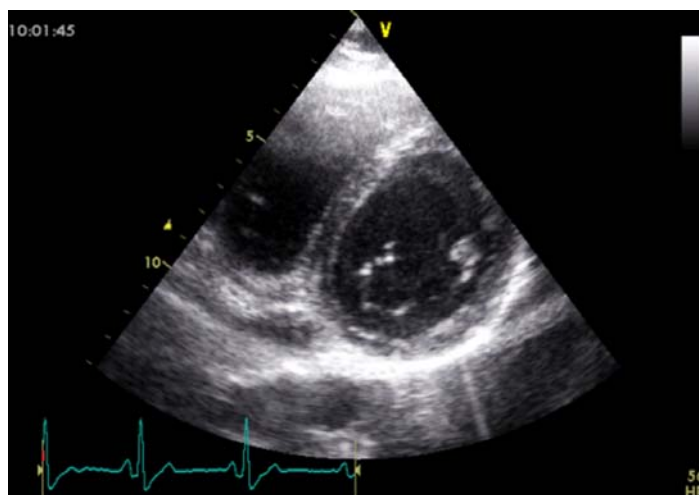


Рисунок 8.1.3. Парастеральная позиция по короткой оси левого желудочка на уровне митрального клапана. Двухмерный режим

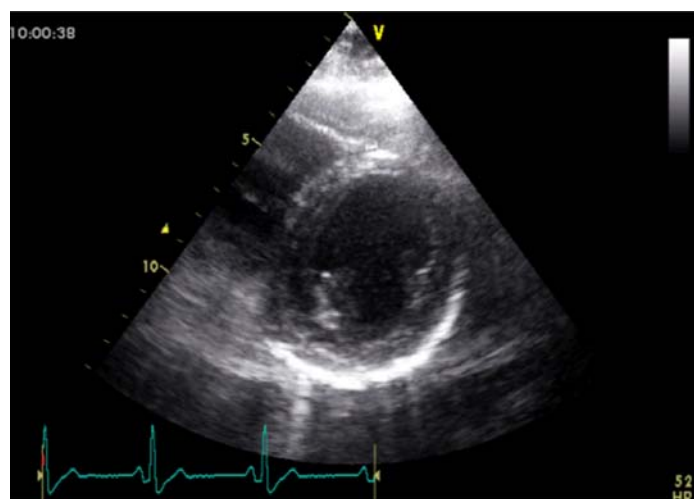


Рисунок 8.1.4. Парастеральная позиция по короткой оси левого желудочка на уровне папиллярных мышц. Двухмерный режим

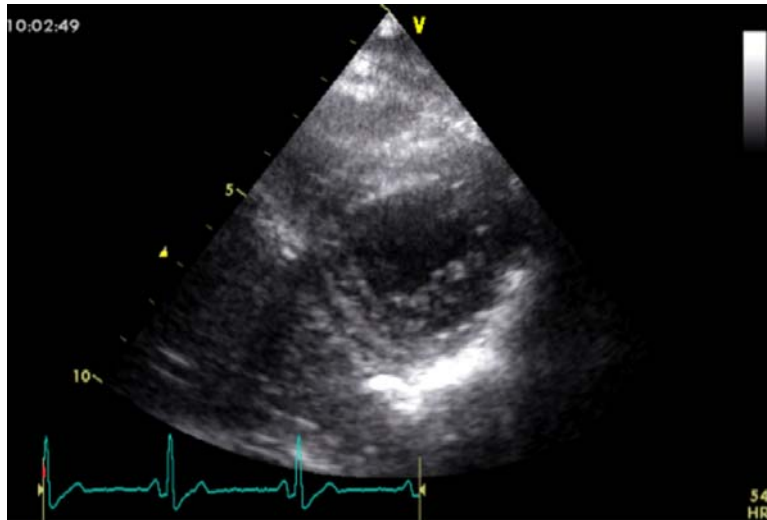


Рисунок 8.1.5. Парастеральная позиция по короткой оси левого желудочка на уровне вершины. Двухмерный режим

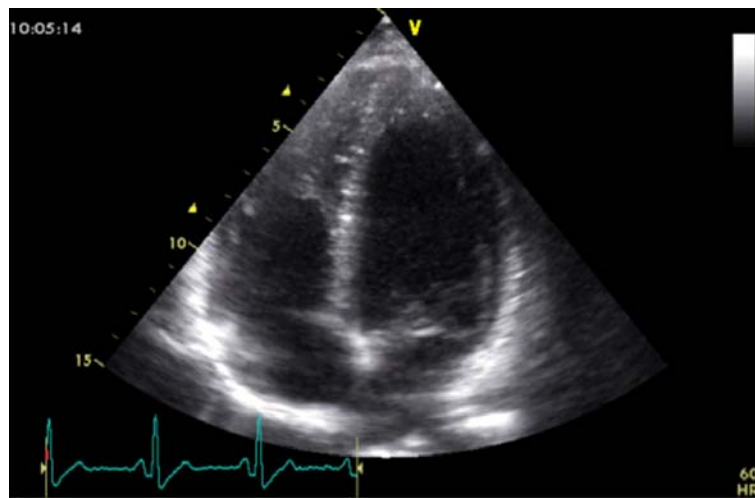


Рисунок 8.1.6 . Апикальный доступ. Четырехкамерная позиция. двухмерный режим

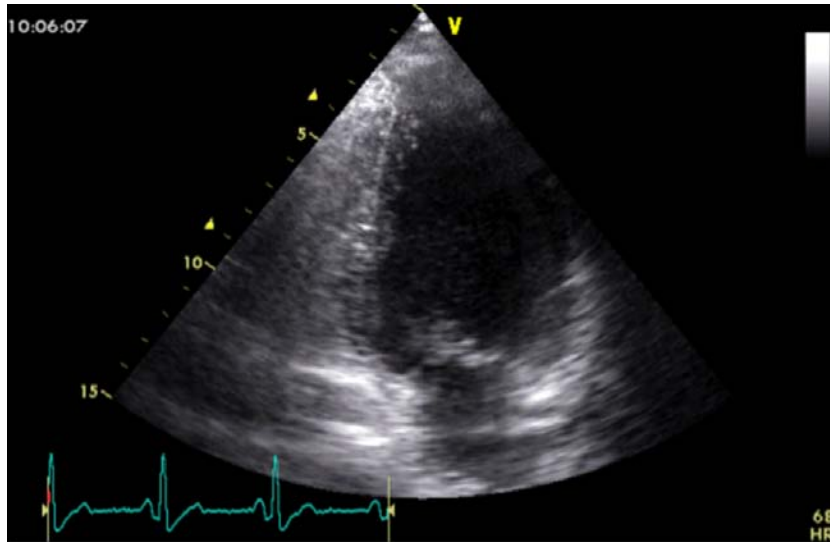


Рисунок 8.1.7. Апикальный доступ.  
Двухкамерная позиция  
двухмерный режим

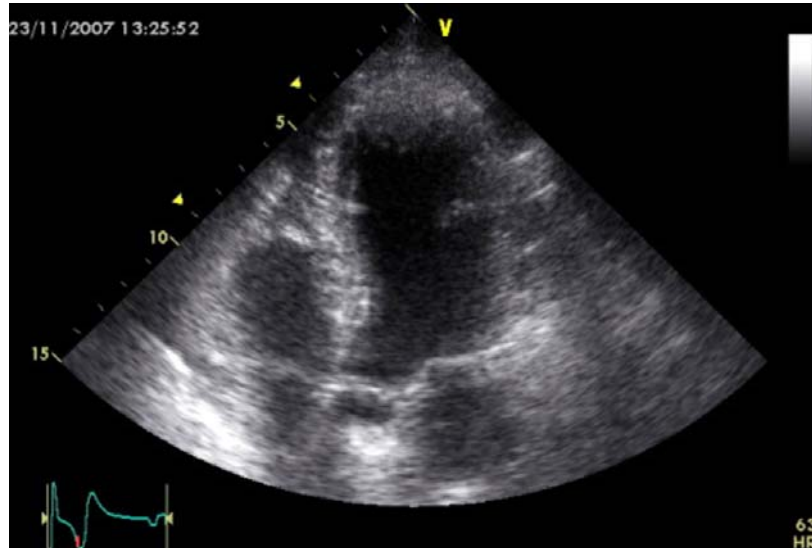


Рисунок 8.1.8 Пятикамерная позиция

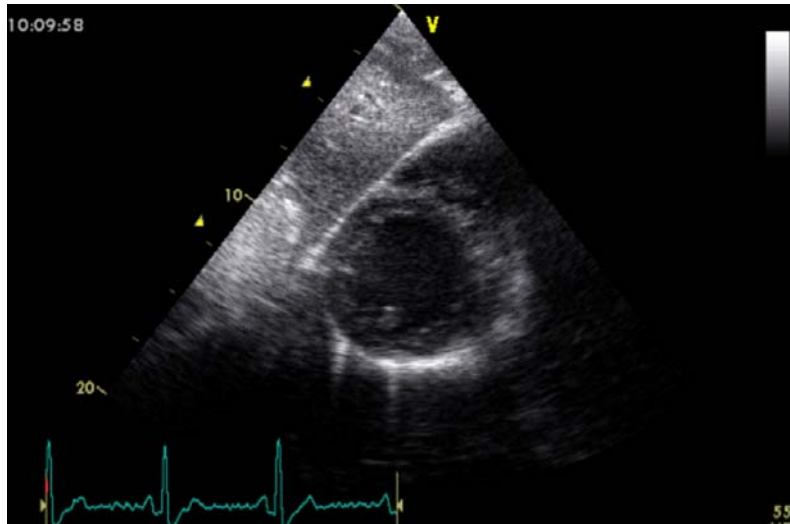


Рисунок 8.1.9 Субкостальный доступ.  
Короткая ось ЛЖ на уровне верхушки

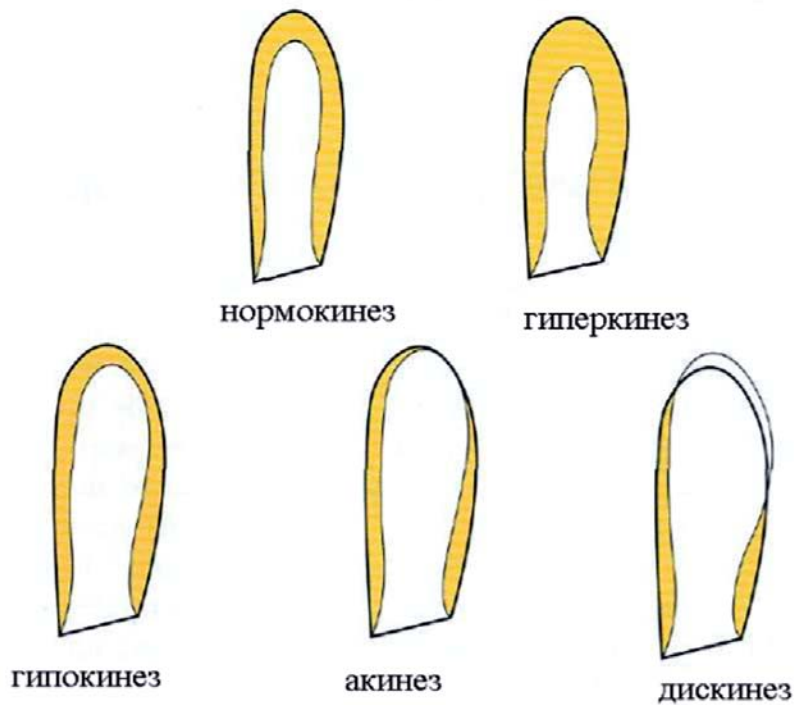


Рисунок 8.2.1. Схематическое  
изображение нормального сокращения и  
видов нарушения локальной  
сократимости ЛЖ



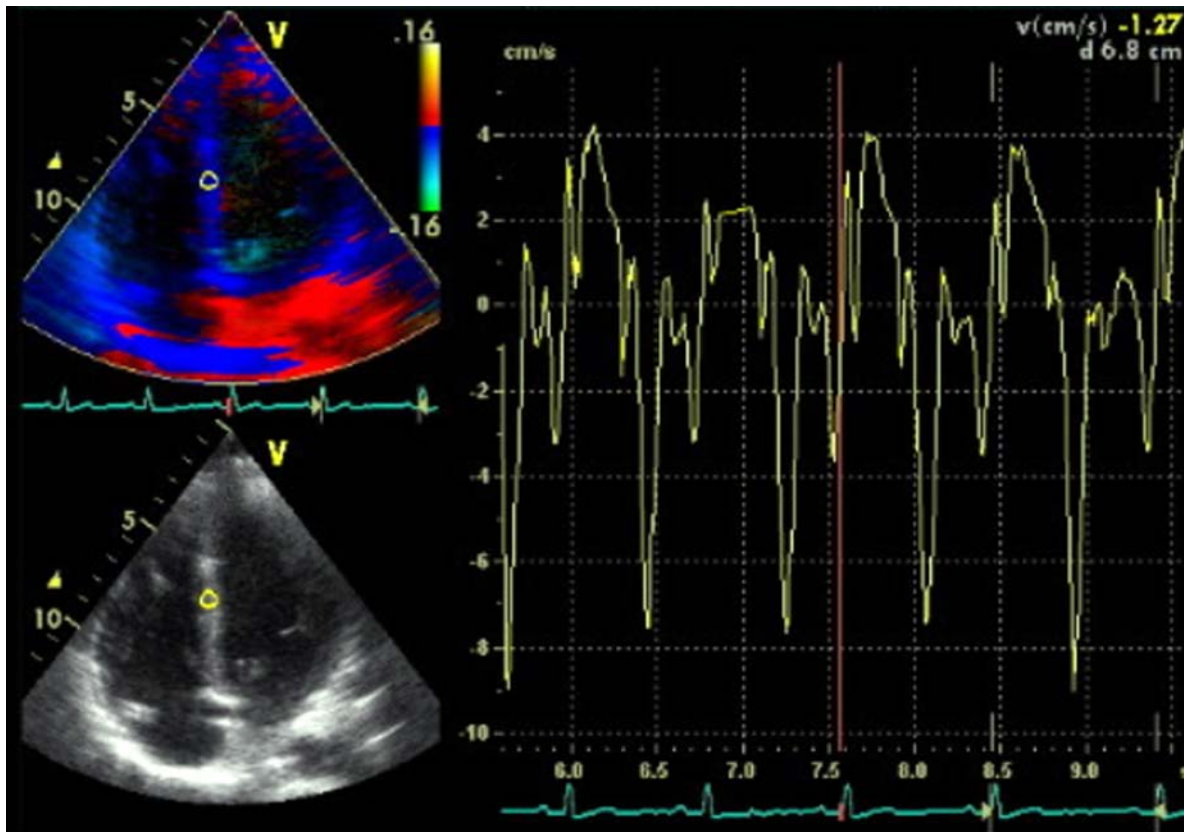


Рисунок 8.3.1. Спектр тканевой доплеровской кривой, полученный из среднего перегородочного сегмента

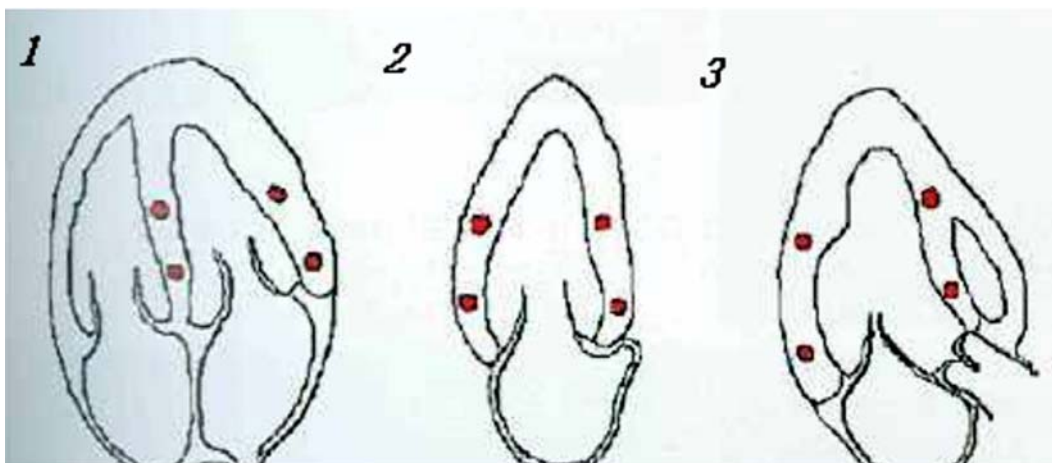


Рисунок 8.3.2. Стандартные эхокардиографические позиции из апикального доступа для оценки региональной сократимости 12 сегментов: 1. апикальный доступ четырехкамерная позиция, 2. апикальный доступ двухкамерная позиция, 3. апикальная позиция трехкамерная позиция ЛЖ по длинной

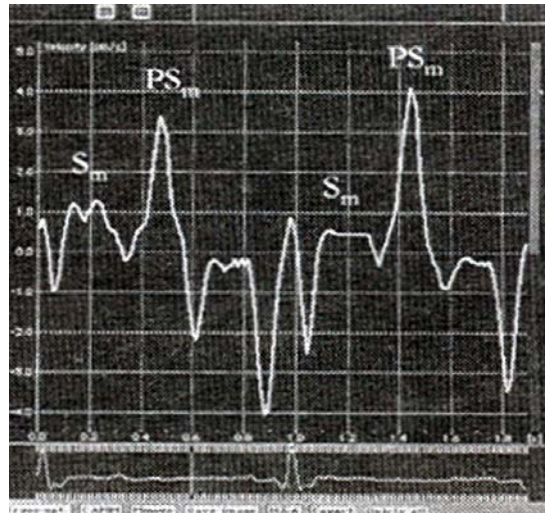


Рисунок 8.3.3. Снижение систолической волны  $S_m$  и появление постсистолической волны на стороне межжелудочковой перегородки у больного с обширным передним инфарктом.

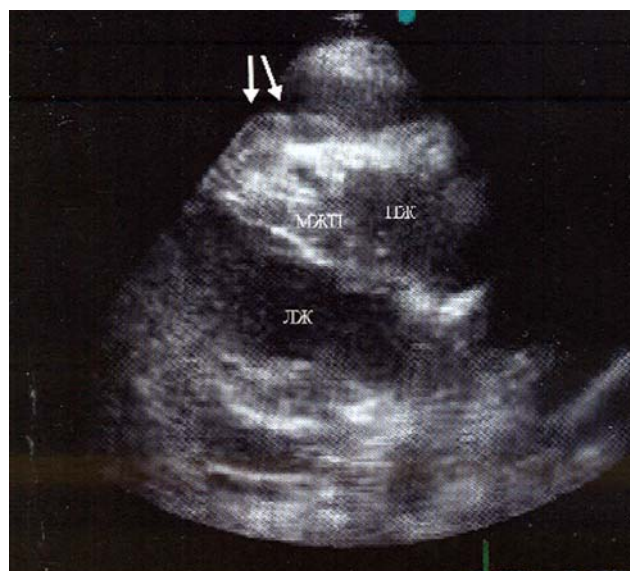


Рисунок 8.4.1. Разрыв сердца: перикардальная жидкость с включениями эхоплотных структур (стрелки)

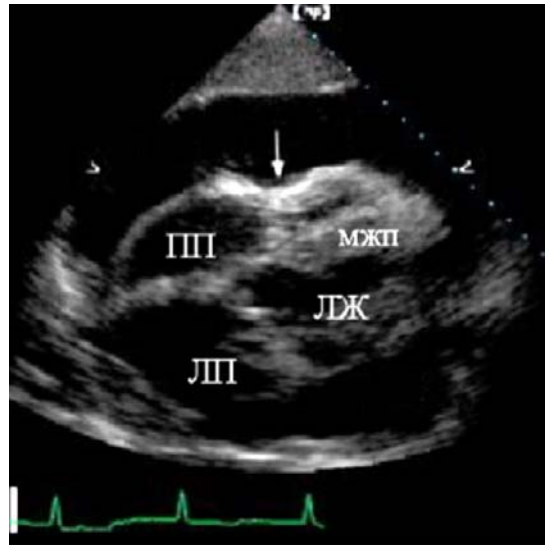


Рисунок 8.4.2. Разрыв сердца: значительный объем перикардального выпота с диастолическим коллапсом правого желудочка

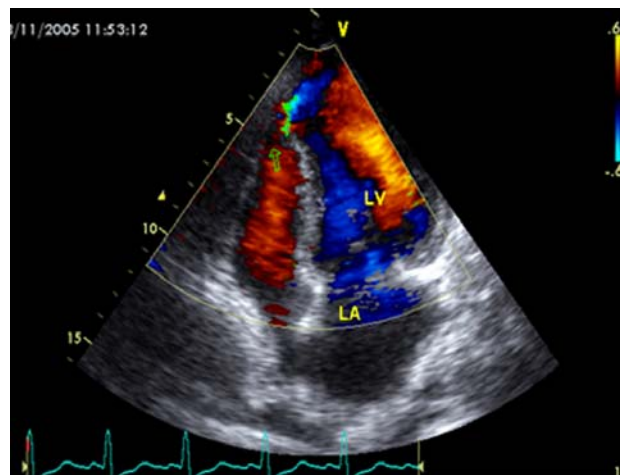


Рисунок 8.4.3. Разрыв МЖП в области верхушки. Апикальный доступ. Четырехкамерная позиция двухмерный режим в режиме цветного доплеровского картирования. Стрелкой указан сброс крови слева-направо.



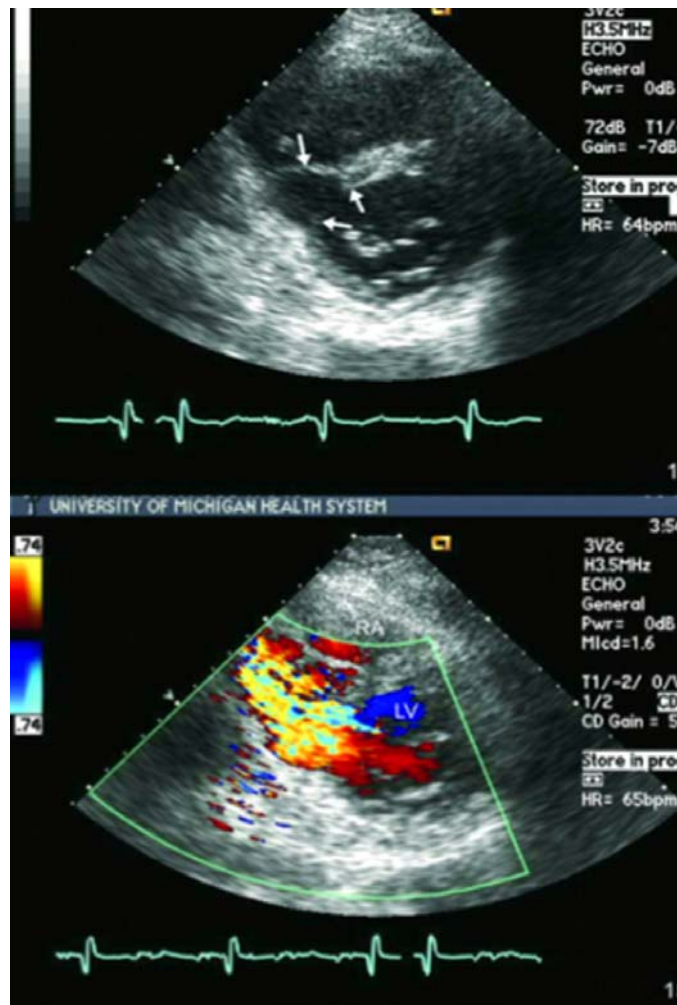


Рисунок 8.4.4. Парастеральная позиция по короткой оси ЛЖ. Разрыв межжелудочковой перегородки у больного с острым инфарктом нижней стенки. Стрелкой, указывающей вниз, обозначена тонкая аневризматическая ткань. На нижнем рисунке продемонстрирован сброс из ЛЖ через дефект МЖП.

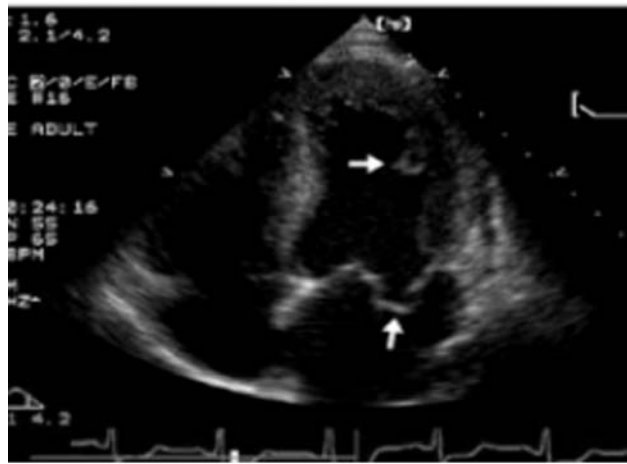
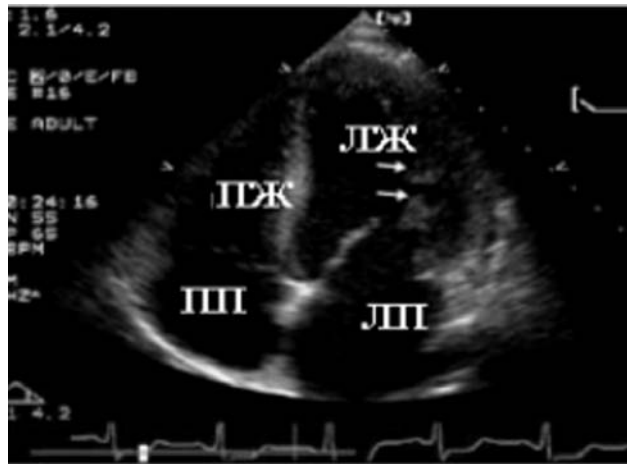

Рисунок. 8.4.5. «Молотящее» движение задней створки митрального клапана при разрыве папиллярной мышцы

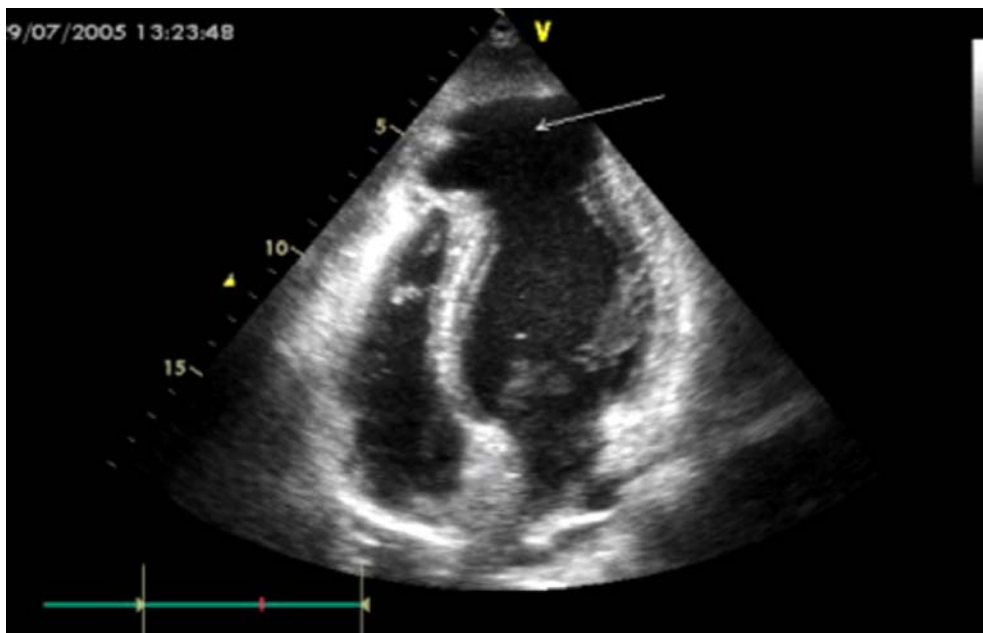


Рисунок 8.4.6. Большая аневризма левого желудочка верхушечной локализации (стрелка).

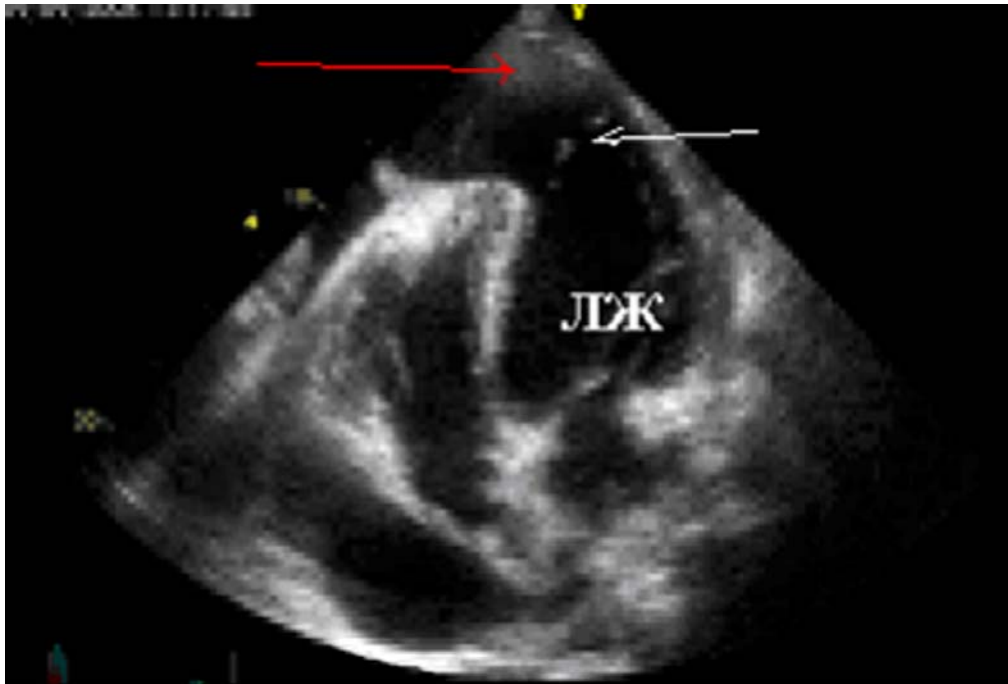


Рисунок 8.4.7. Ложная аневризма ЛЖ (красная стрелка).  
Тонкий перешеек в области вершины ЛЖ  
(белая стрелка).

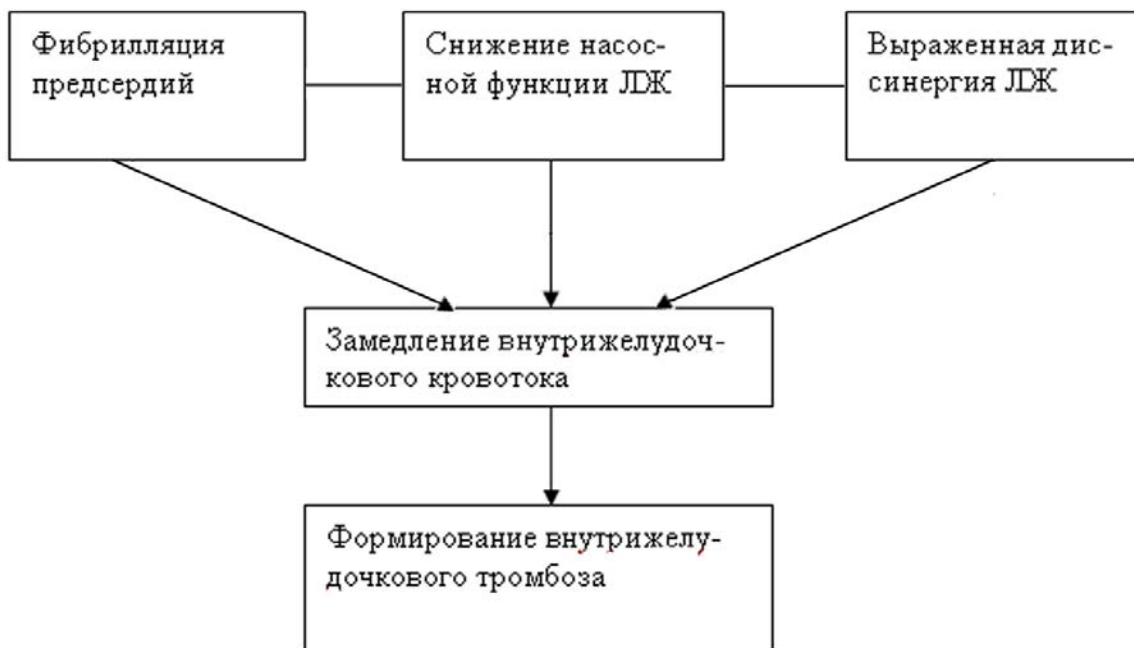


Рисунок 8.4.8 Схема образования тромбов в ЛЖ

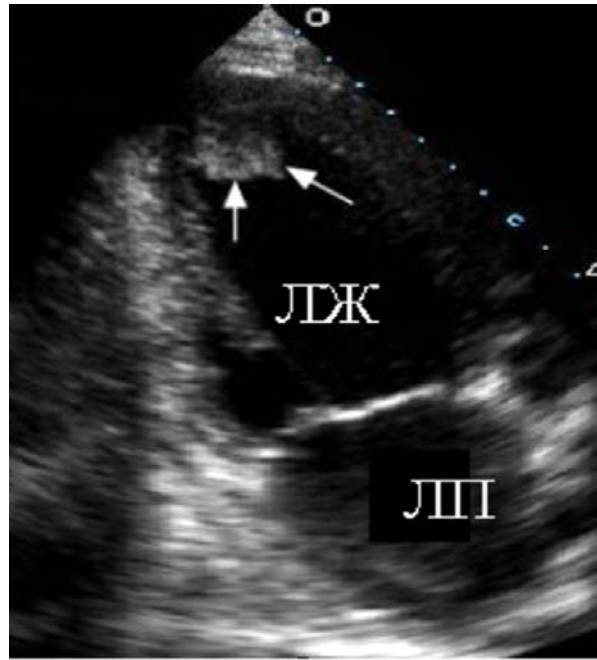


Рисунок 8.4.9. Двухкамерная позиция. Тромб в области вершины



Рисунок 8.4.10. Примеры тромбообразования в левом желудочке после острого инфаркта миокарда. Тромбы могут образоваться в аневризматических зонах после увеличения инфарктной зоны. Замедление кровотока ("slow flow") в таких областях способствует формированию тромбов.

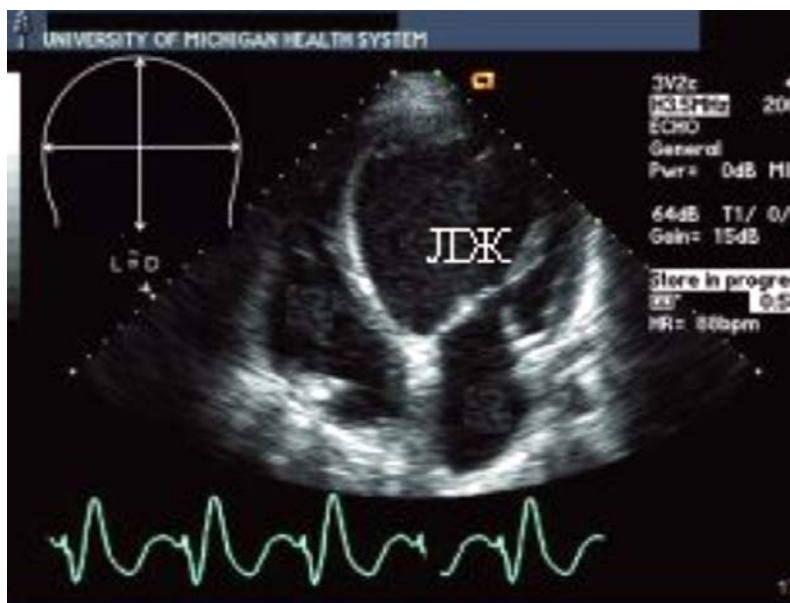


Рисунок. 8.4.11 Постинфарктное ремоделирование ЛЖ. Дилатация, изменением формы и гипертрофия стенок левого желудочка.



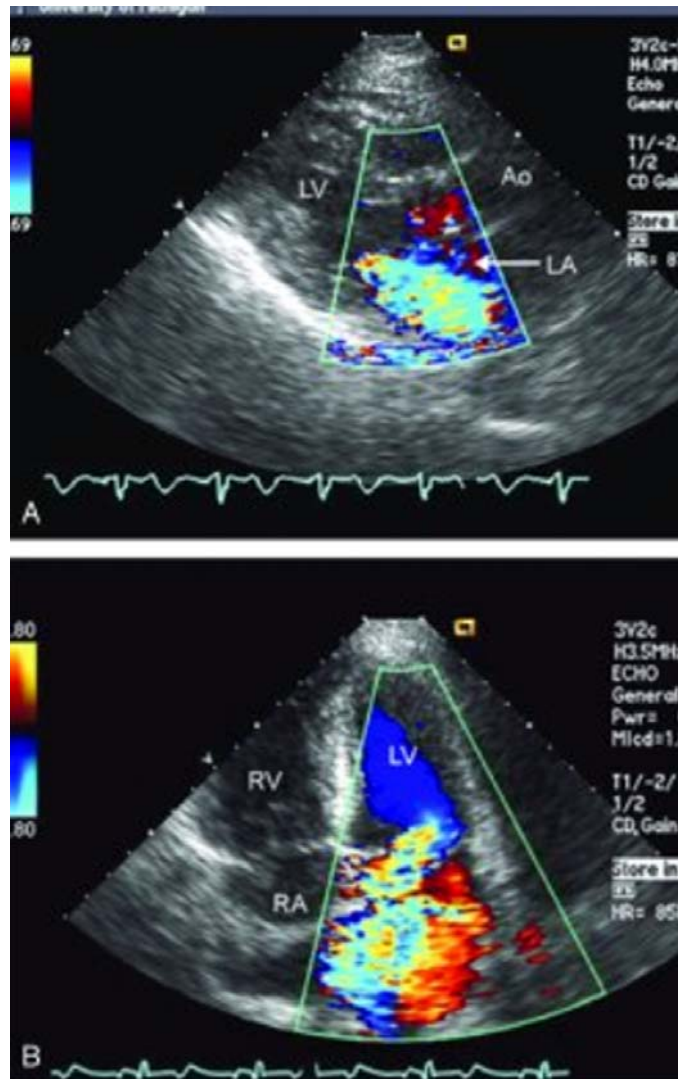


Рисунок 8.4.12 Выраженная митральная недостаточность, вызванная разрывом заднемедиальной папиллярной мышцы. Эксцентричная струя митральной регургитации.

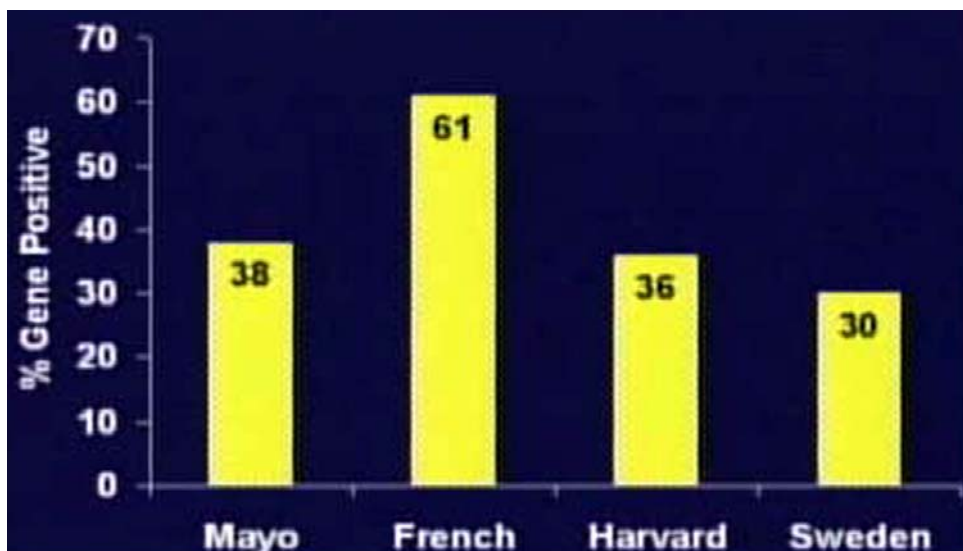


Рисунок 9.1.2. Результаты диагностического тестирования.

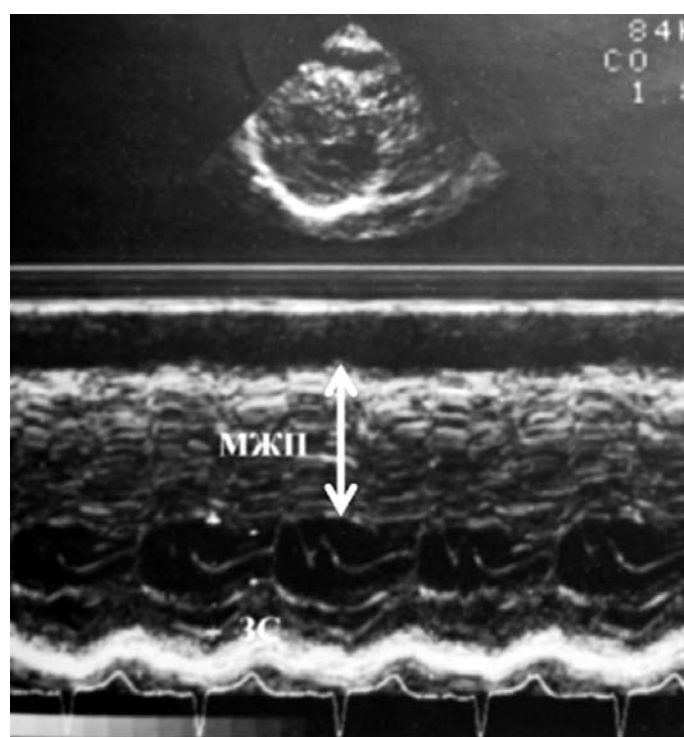


Рисунок 9.1.3. М-режим, ЭхоКГ у больного с гипертрофической кардиомиопатией. Гипокинез межжелудочковой перегородки (МЖП - стрелка) и гиперкинез задней стенки (ЗС). Стрелкой показана выраженная гипертрофия межжелудочковой перегородки.



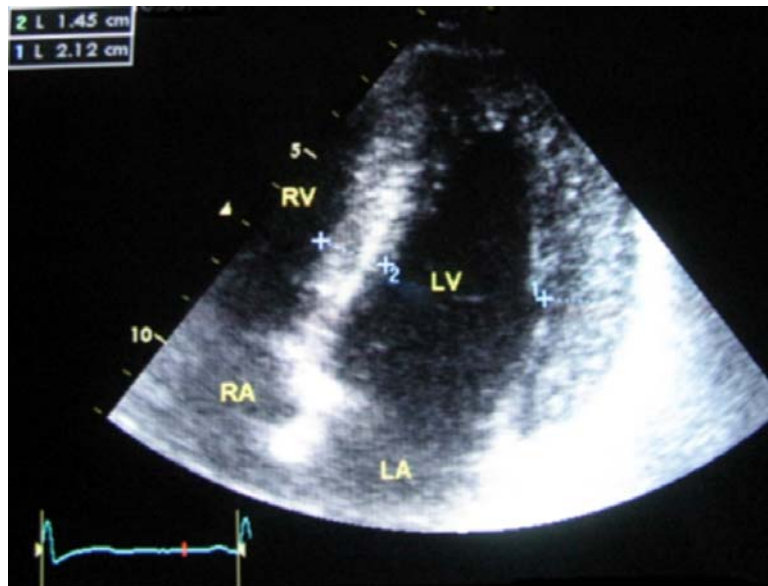


Рисунок 9.1.4. Двумерная ЭхоКГ, четырехкамерная верхушечная позиция. Гипертрофия межжелудочковой перегородки 1,45 см, свободной стенки левого желудочка – 2,12 см.

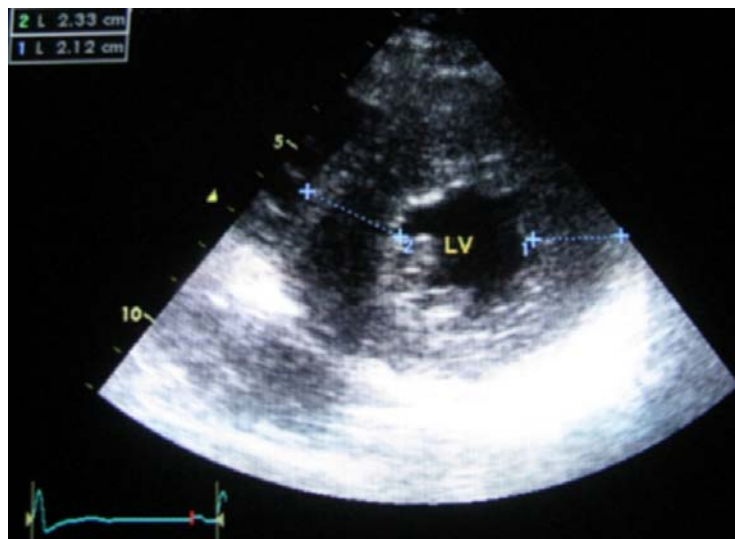


Рисунок 9.1.5. Двумерная ЭхоКГ, парастеральная позиция по короткой оси. Симметричная гипертрофия миокарда у больного ГКМП. LV – полость левого желудочка.

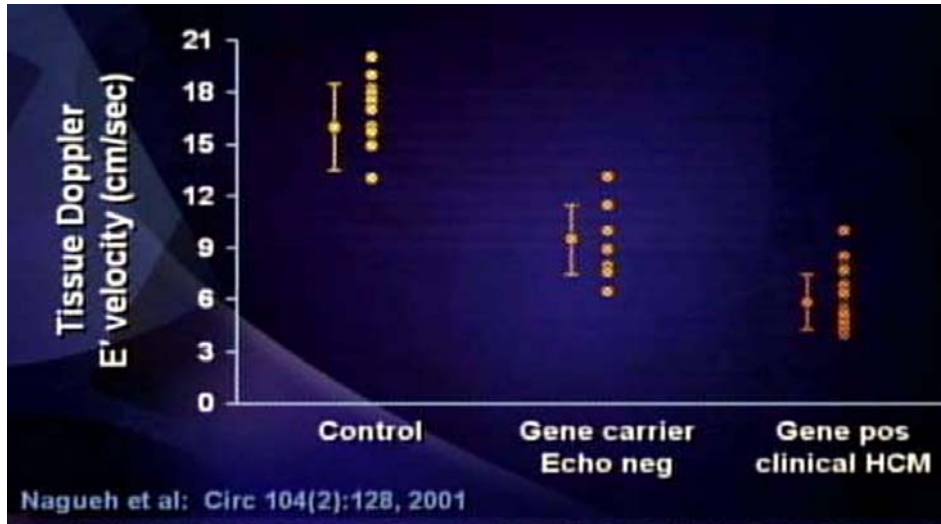


Рисунок 9.1.6. Тканевое доплер-ЭхоКГ исследование у пациентов с различными проявлениями ГКМП.

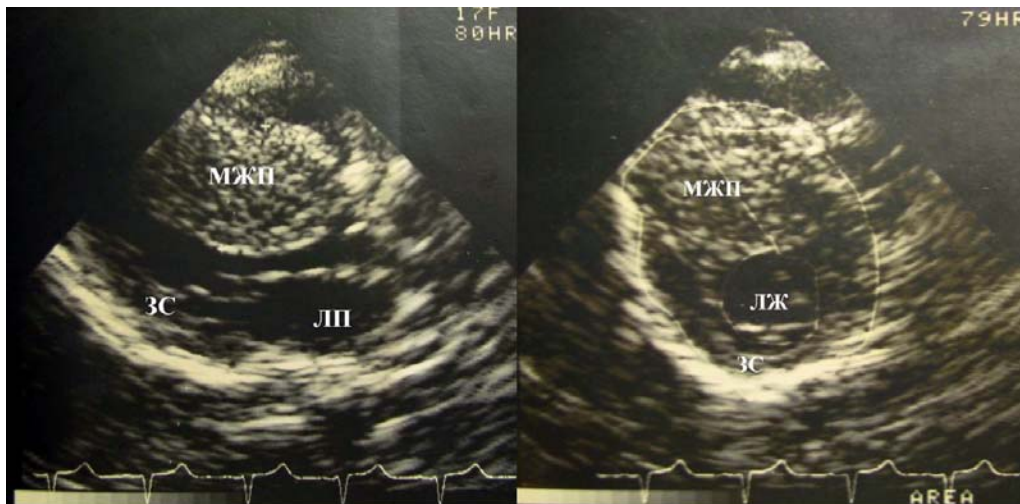


Рисунок 9.1.7. Двумерная ЭхоКГ, парастеральная позиция по длинной (слева) и короткой (справа) осям у больного с ГКМП. Гипертрофия межжелудочковой перегородки (МЖП) 36 мм. ЗС – задняя стенка левого желудочка, ЛП – левое предсердие, ЛЖ – полость левого желудочка.

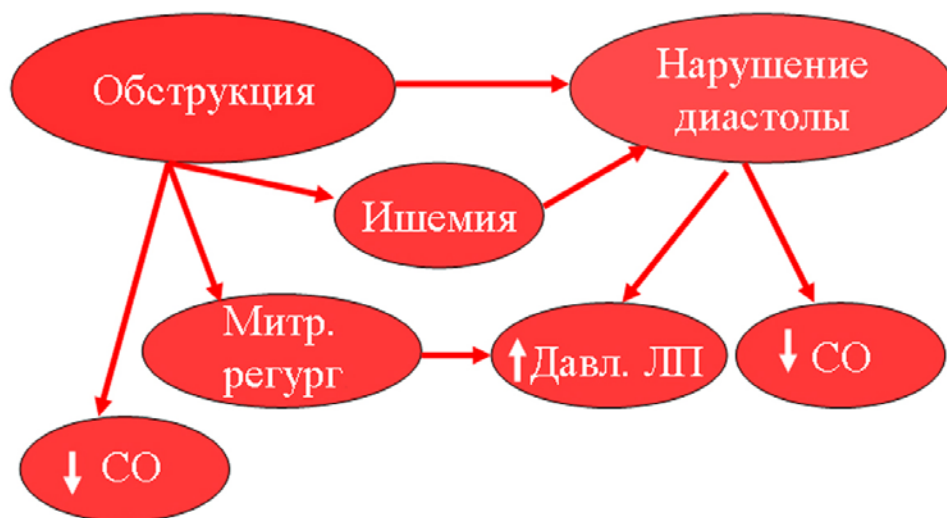


Рисунок 9.1.8. Патфизиология гипертрофической кардиомиопатии.

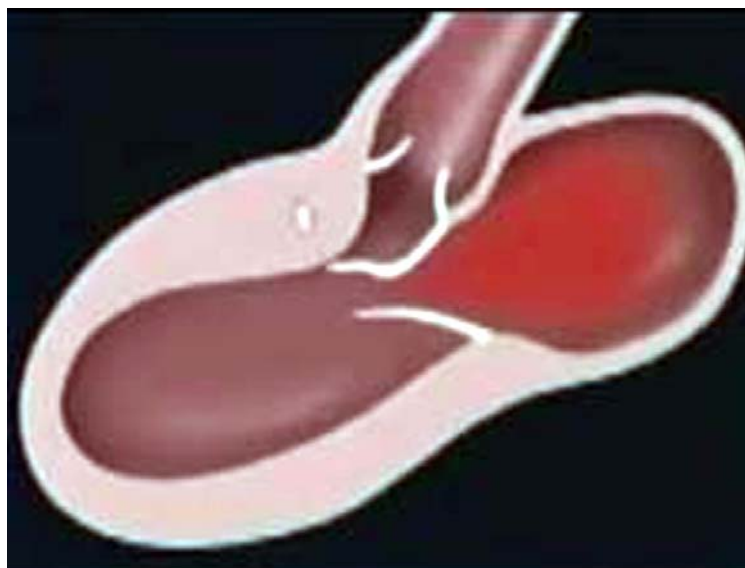


Рисунок 9.1.9. Схема возникновения обструкции выходного тракта левого желудочка и митральной регургитации у больных с ГКМП.



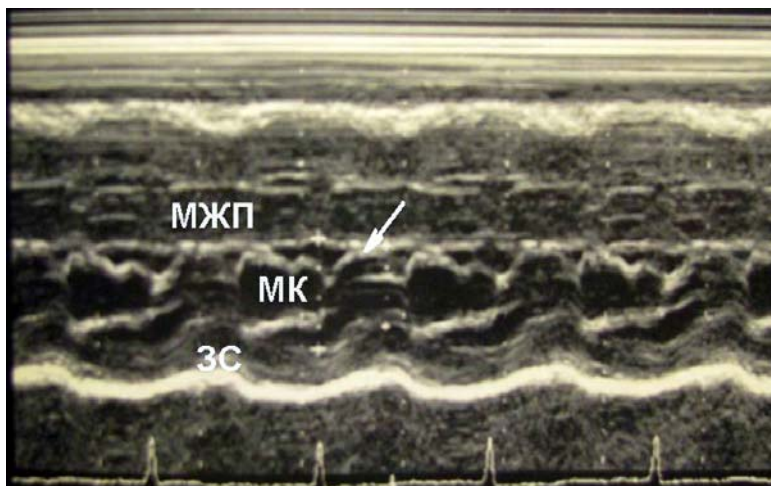


Рисунок 9.1.10. М-режим, парастеральная позиция. Переднее систолическое движение передней створки митрального клапана. Длительный септальный контакт (стрелка). МЖП – межжелудочковая перегородка, МК – митральный клапан, ЗС – задняя стенка левого желудочка.

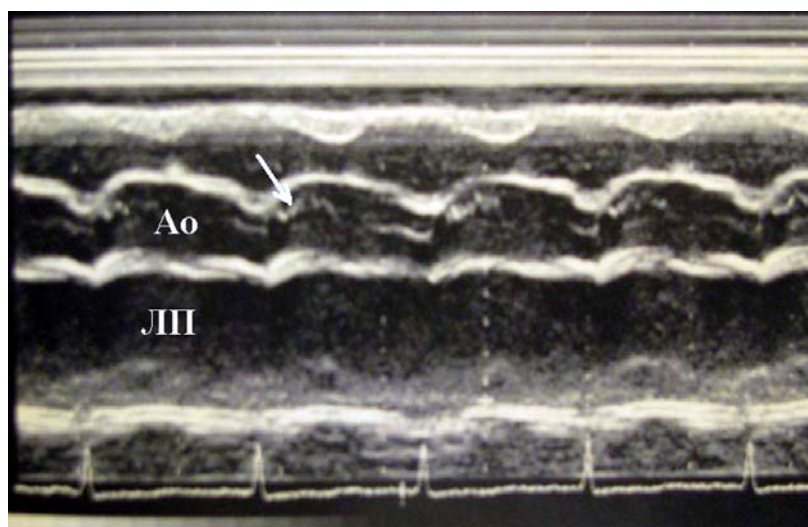


Рисунок 9.1.11. М-режим, парастеральная позиция. Частичное средне-систолическое прикрытие створок аортального клапана (стрелка). Ао – аорта, ЛП – левое предсердие.

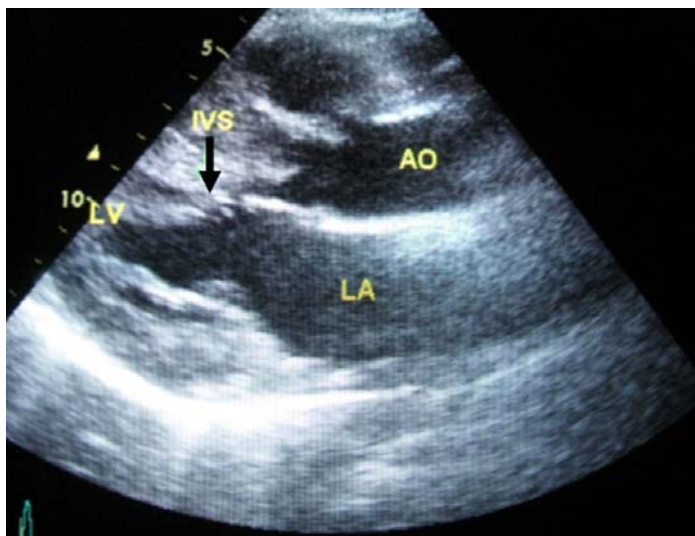


Рисунок 9.1.12. Двумерная ЭхоКГ, парастеральная позиция по длинной оси. Переднее систолическое движение передней створки митрального клапана в сторону межжелудочковой перегородки (стрелка). IVS – межжелудочковая перегородка, LV – полость левого желудочка, LA – левое предсердие, AO – аорта.

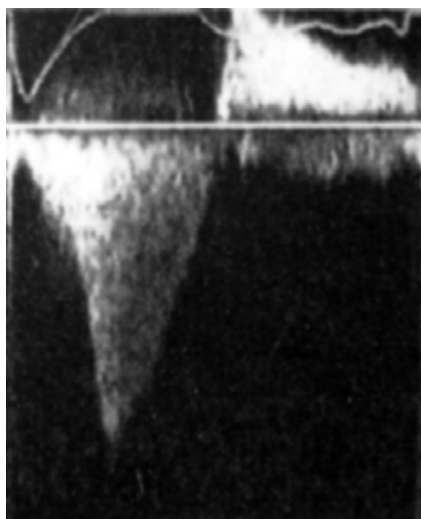


Рисунок 9.1.13.  
Постоянно-волновая  
доплер-ЭхоКГ у  
больного с ГКМП. Луч  
проходит через  
выходной тракт  
левого желудочка.  
Относительно  
медленное  
увеличение скорости  
кровотока в начале  
систола и резкое  
повышение скорости с  
достижением  
максимума к концу  
систола.

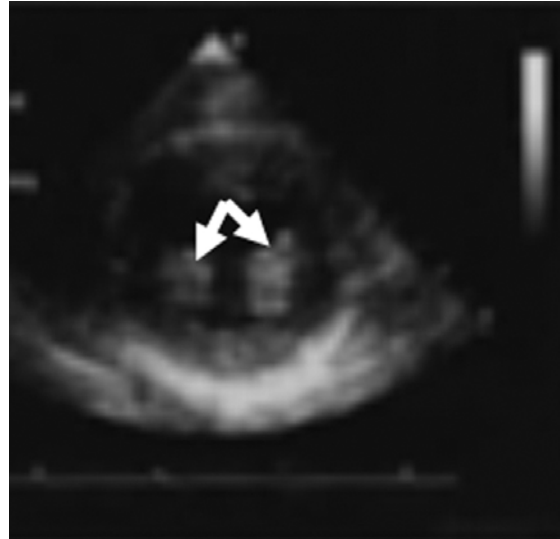


Рисунок 9.1.14. Двумерная ЭхоКГ, парастеральная позиция по короткой оси. Гипертрофия папиллярных мышц (стрелки) при ГКМП.

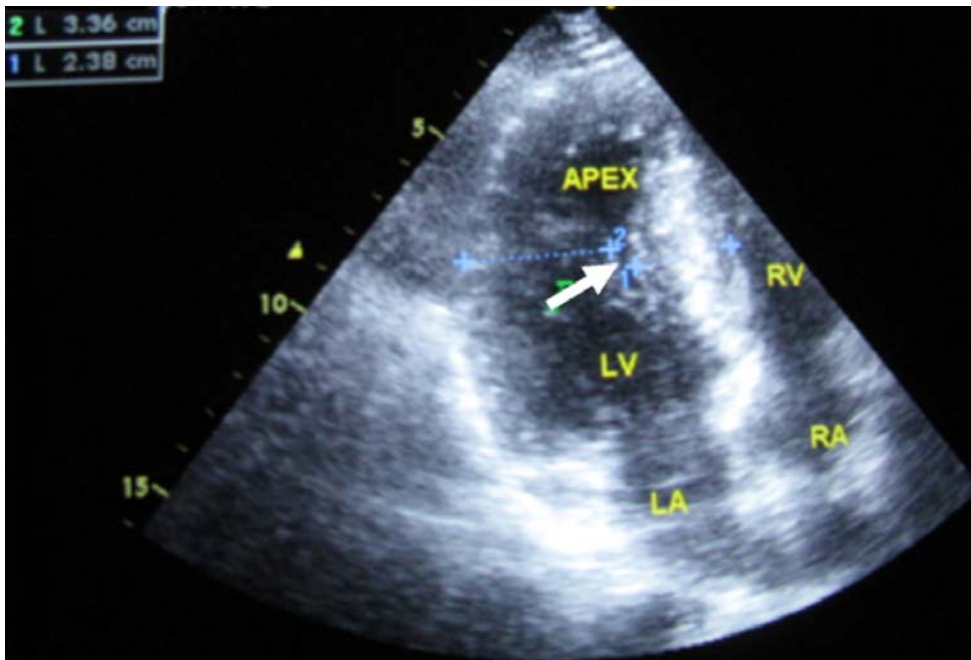


Рисунок 9.1.15. Двумерная ЭхоКГ, верхушечная четырехкамерная позиция у больного гипертрофической кардиомиопатией. Средне-желудочковая обструкция с локализацией гипертрофии в средней трети межжелудочковой перегородки до 2,38 см. и гипертрофия свободной стенки ЛЖ с папиллярными мышцами до 3,36 см. В систолу они движутся навстречу друг другу и формируют туннель (стрелка). При этом форма полости левого желудочка похожа на песочные часы. LV – полость левого желудочка, LA – левое предсердие, RV – правый желудочек, RA – правое предсердие, APEX - верхушка.



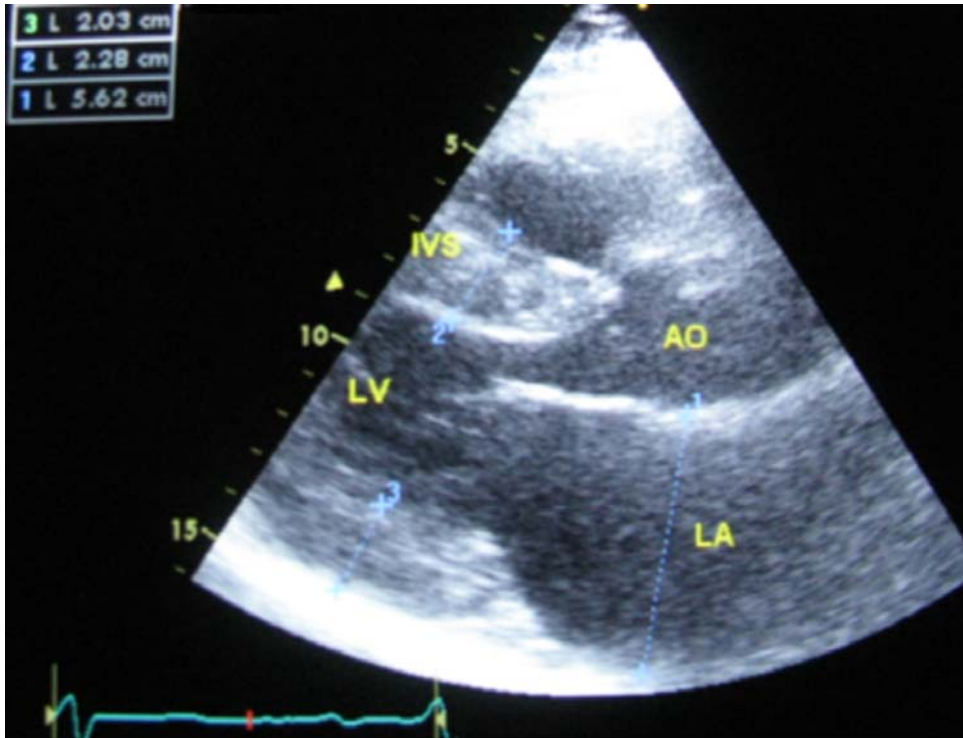


Рисунок 9.1.16. Двумерная ЭхоКГ у больного симметричной гипертрофической кардиомиопатией. Расширение полости левого предсердия до 5,6 см и уменьшение полости левого желудочка. IVS – межжелудочковая перегородка, LV – полость левого желудочка, LA – левое предсердие, AO – аорта.

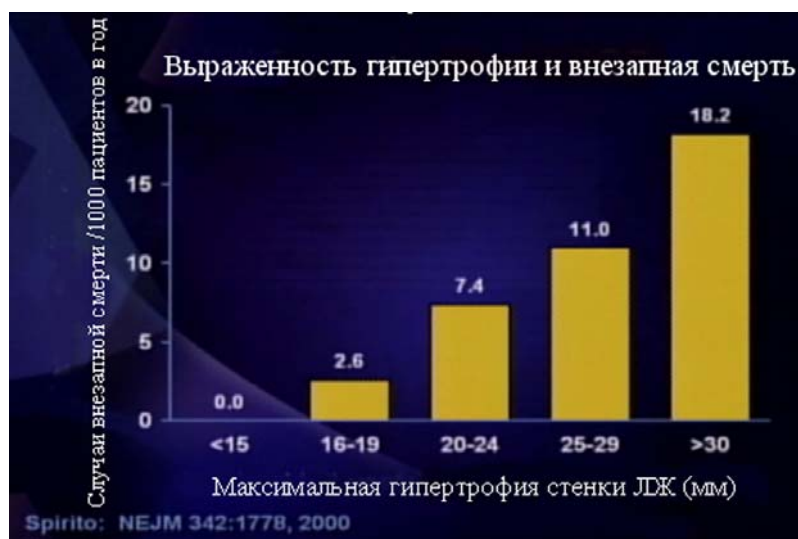


Рисунок 9.1.17. Выраженность гипертрофии миокарда и внезапная смерть.

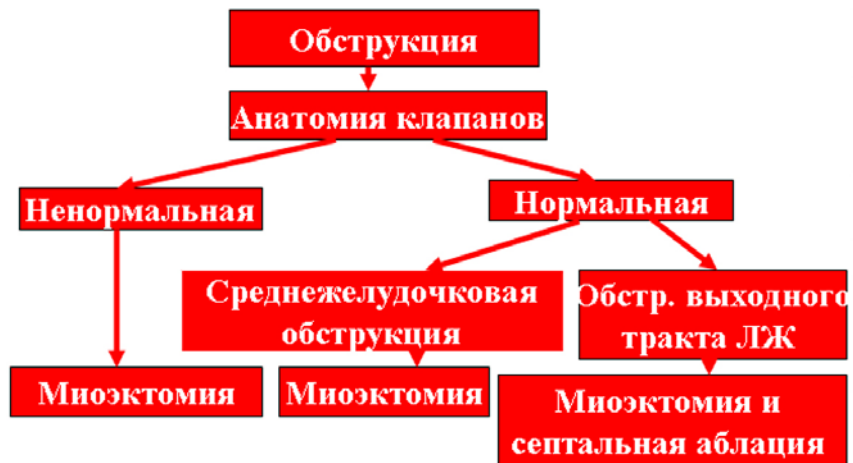

Рисунок 9.1.18. Тактика при выраженных симптомах ГКМП, неподдающихся медикаментозной терапии.

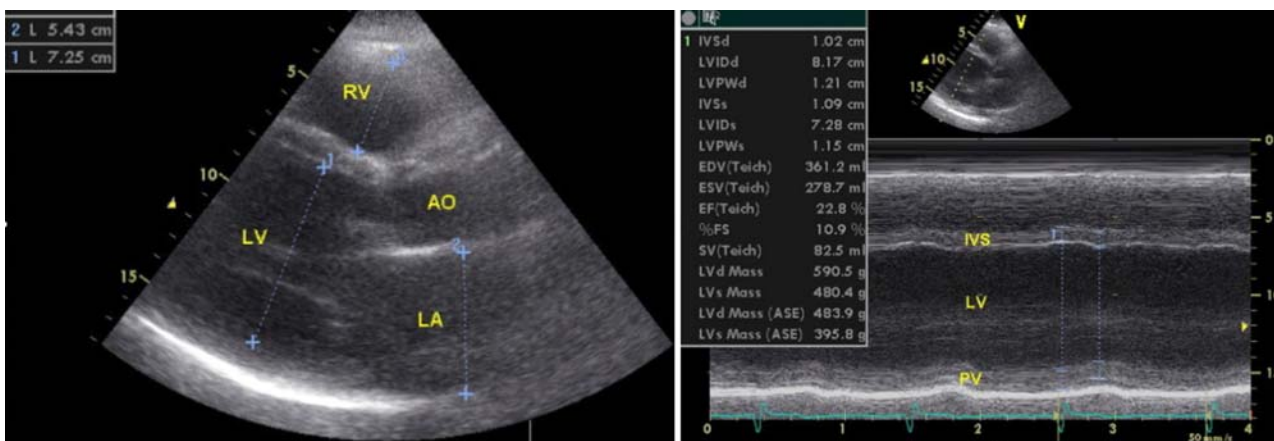


Рисунок 9.2.1. Двумерная ЭхоКГ и М-режим парастеральная позиция длинная ось у больного с дилатационной кардиомиопатией. Расширение левого желудочка до 7,25 см, левого предсердия – до 5,43 см, правого желудочка - до 4 см. LV – левый желудочек, AO – аорта, LA – левое предсердие, IVS – межжелудочковая перегородка, PV – задняя стенка левого желудочка, RV – правый желудочек.

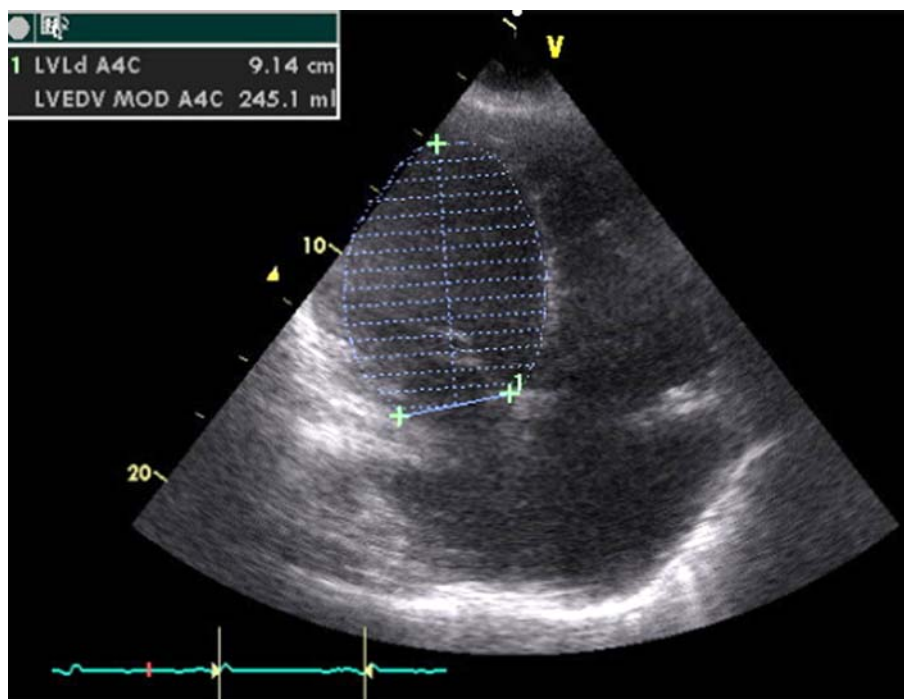


Рисунок 9.2.2. Двумерная ЭхоКГ четырехкамерная апикальная позиция больного с дилатационной кардиомиопатией. Конечного-диастолический объем левого желудочка увеличен до 245 мл.

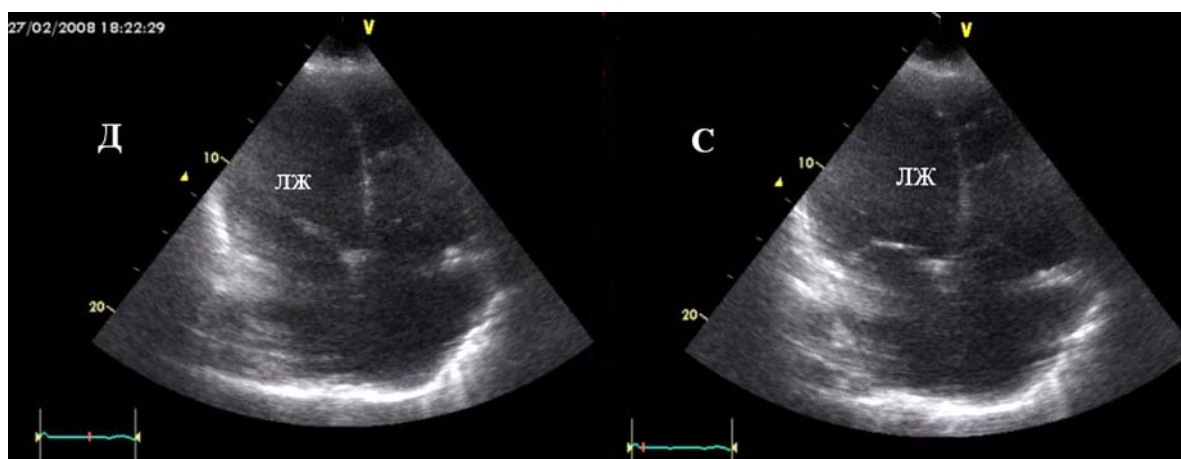


Рисунок 9.2.3. Двумерная ЭхоКГ апикальная четырехкамерная позиция больного с дилатационной кардиомиопатией. Размер левого желудочка незначительно изменяется в диастолу (Д) и в систолу (С). ЛЖ – левый желудочек.

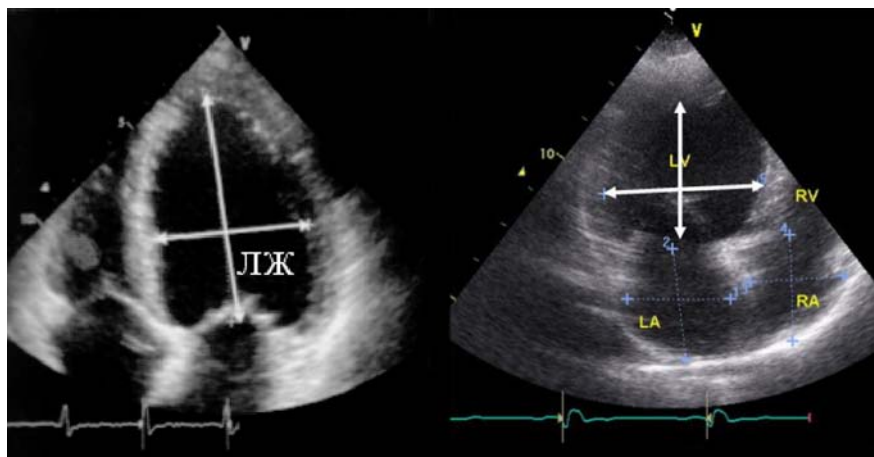


Рисунок 9.2.4. Двумерная ЭхоКГ четырехкамерная позиция в норме (слева) и у больного с дилатационной кардиомиопатией (справа). Левый желудочек у больного сферической формы – 8,6 x 8,7 см. ЛЖ и LV – левый желудочек, LA – левое предсердие, RV – правый желудочек, RA – правое предсердие.

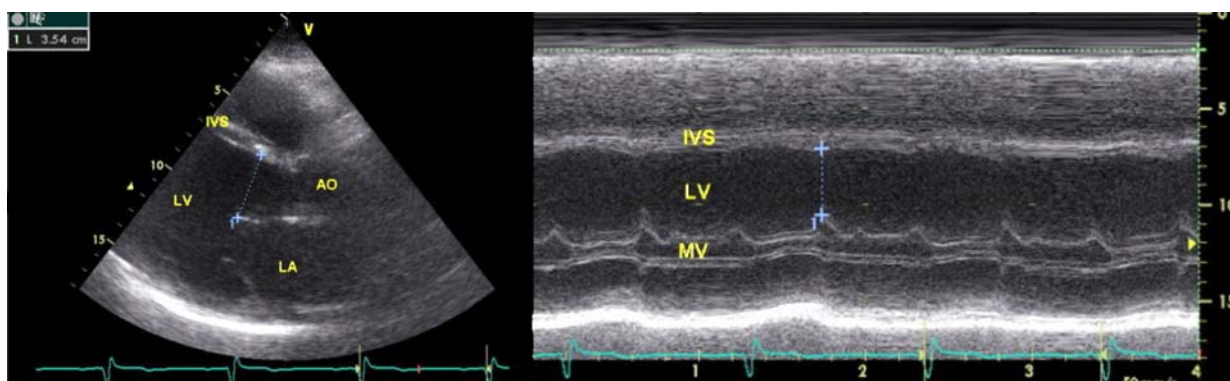


Рисунок 9.2.5. Двумерная ЭхоКГ и М-режим парастеральная позиция длинная ось у больного с дилатационной кардиомиопатией. Смещение митрального кольца вниз к задней стенке левого желудочка. Расстояние от края максимально открытой в диастолу передней створки митрального клапана до межжелудочковой перегородки 3,54 см (норма - до 0,5 см). LV – левый желудочек, AO – аорта, LA – левое предсердие, IVS – межжелудочковая перегородка, MV – митральный клапан.



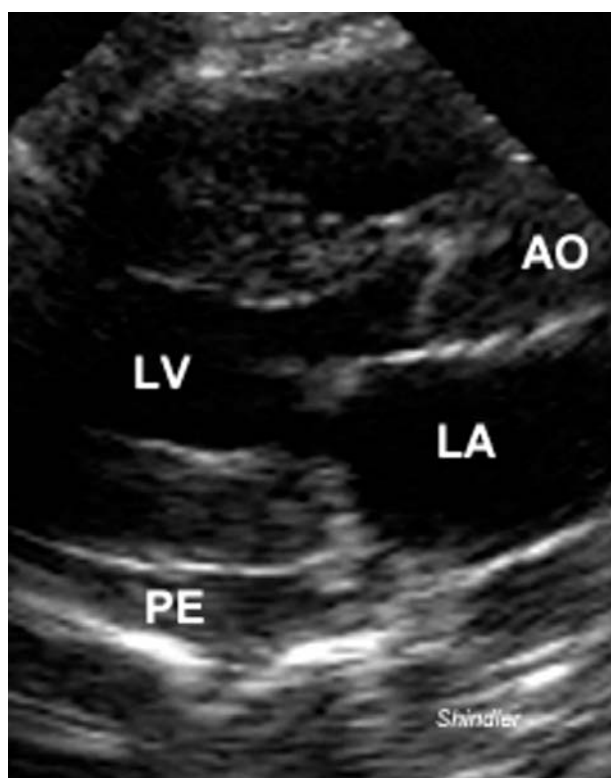


Рисунок 9.3.1. Двумерная ЭхоКГ парастеральная позиция по длинной оси больного с амилоидозом.

Гипертрофия миокарда и специфический блеск стенок. LV – левый желудочек, AO – аорта, LA – левое предсердие, PE – перикардальный выпот.

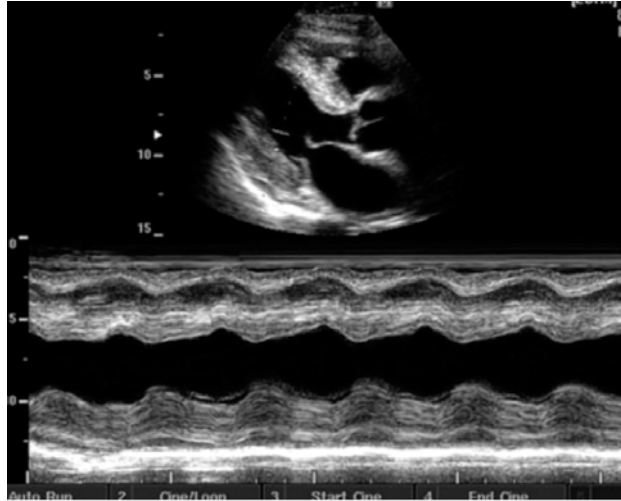


Рисунок 9.3.2. М-режим больного с амилоидозом. Гипертрофия стенок левого желудочка. Нормальные размеры полости левого желудочка и хорошая сократительная способность миокарда.

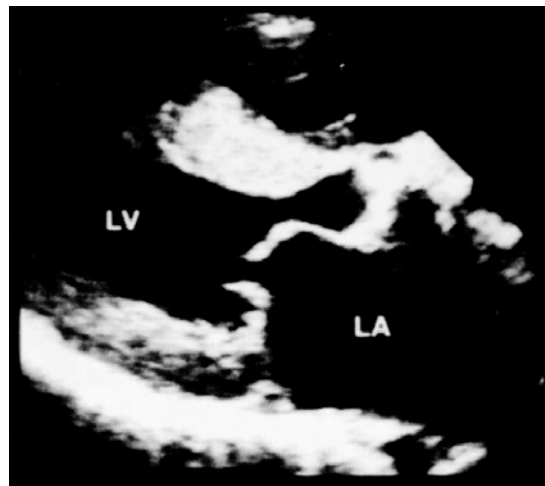


Рисунок 9.3.3. Двумерная ЭхоКГ парастеральная позиция длинная ось. Диффузная концентрация амилоида в стенках сердца, в митральном и аортальном клапанах. LV – левый желудочек, LA – левое предсердие.

## ОПИСАНИЕ КУРСА И ПРОГРАММА

---

### 1. Общее описание курса

**Название курса:**

«Ультразвуковая диагностика морфо-функциональных нарушений миокарда и коронарных артерий при различных заболеваниях».

**Цель курса:** изучение морфо-функционального состояния сердца и коронарного кровотока в норме и при различных патологиях.

Тематическое усовершенствование знаний по вопросам кардиологии с учетом последних рекомендаций по диагностике и лечению заболеваний сердечно-сосудистой системы, подготовка в области эхокардиографии врачей с высшим медицинским образованием по специальности «лечебное дело».

**Задачи курса:**

1. Усовершенствование знаний врачей об этиологии, патогенезе, клинике, диагностике и лечении заболеваний сердца и сосудов.
2. Получение врачами систематизированных теоретических знаний по эхокардиографии, в частности по изучению ультразвуковых изменений сердца и сосудов при артериальной гипертонии, кардиомиопатиях, ишемической болезни сердца, инфаркте миокарда и его осложнениях; стресс-эхокардиографии и интерпретации ее результатов.
3. Приобретение практических умений и навыков по данной тематике.
4. Знакомство с новейшими технологиями в области ультразвуковой диагностики заболеваний сердечно-сосудистой системы и освоение новых эхокардиографических методик.

## **Требования к уровню освоения содержания дисциплины**

### **Курсант должен знать и уметь использовать:**

- основы законодательства о здравоохранении и директивные документы, определяющие деятельность органов и учреждений здравоохранения;
- основы медицинского страхования и деятельности медицинского учреждения в условиях страховой медицины;
- современные диагностические методы, применяемые в кардиологии, интерпретацию полученных данных и подходы к лечению больных;
- теоретические и практические основы эхокардиографии, необходимые в практической деятельности врача функциональной диагностики;
- показания для проведения эхокардиографического исследования сердца.

### **Курсант должен иметь навыки:**

- оформления протокола исследования.

### **Курсант должен иметь представление:**

- о современных направлениях в организации работы кабинета функциональной и ультразвуковой диагностики;
- о различных методах визуализации сердца с использованием новых технологий;
- об изменениях ультразвуковой картины сердца и магистральных сосудов при наиболее распространенных заболеваниях сердечно-сосудистой системы.



### **Основные знания, необходимые для изучения дисциплины:**

- нормальная и патологическая анатомия сердца;
- нормальная и патологическая физиология сердечно-сосудистой системы;
- этиология, патогенез и клиника основных заболеваний сердца и аорты;
- общие вопросы организации терапевтической, кардиологической, хирургической и педиатрической службы в стране, работу отделений и кабинетов функциональной и ультразвуковой диагностики лечебно-профилактических учреждений и диагностических центров;
- физико-технические основы ультразвука;
- современные методы ультразвуковой диагностики;

Программа рассчитана на врачей-терапевтов, кардиологов, врачей функциональной диагностики, ординаторов, аспирантов, повышающих квалификацию/обучающихся по специальностям кардиология, функциональная диагностика, терапия в рамках дополнительного профессионального образования и может быть курсом по выбору.

### **Инновационность курса:**

Учебно-образовательный характер инновации, отражающийся в содержании и методике преподавания с использованием современного ультразвукового оборудования с трех – и четырехмерной реконструкцией сердца и магистральных сосудов, новейших опций (тканевая миокардиальная доплерэхокардиография) для исследования систолической и диастолической функции миокарда левого желудочка.

Методика преподавания: интерактивные лекции, просмотр учебных видеофильмов с записью типичных клинических ситуаций, мультимедийные проекторы, слайды, обучающие компьютерные программы, тематические и итоговые тесты, ситуационные задачи, разбор диагностически

сложных клинических случаев. Имеется фонд методических пособий и библиотека, содержащая современные учебники по кардиологии и эхокардиографии, ведущие периодические издания на русском и английском языках (Эхокардиография, Кардиология, Терапевтический архив, Сердечная недостаточность, Сердце, Lancet, New England Journal of Medicine, Hypertension, Circulation, European Heart Journal, Blood Pressure Monitoring), персональные компьютеры с возможностью выхода в Интернет.

Учебный процесс будет организован на базе Городской клинической больницы № 64.

Курс рассчитан на 72 часа, включает теоретическую подготовку: лекции, семинары, практические и тестовые занятия.

### **Структура курса:**

#### **Темы лекционных занятий (10):**

1. Клиническая анатомия сердца и магистральных сосудов. Физиология кровообращения.
2. Эхокардиографическая оценка камер сердца. Определение систолической функции левого желудочка
3. Понятие и основные параметры диастолической функции левого желудочка
4. Гемодинамические показатели, получаемые при эхокардиографическом исследовании в норме

5. Эхокардиографические критерии гипертрофии левого желудочка. Расчет массы миокарда левого желудочка. Морфологические типы гипертрофии левого желудочка.

6. Оценка глобальной и локальной сократимости миокарда левого желудочка по данным эхокардиографии.

7. Ультразвуковая диагностика ишемической болезни сердца и ее осложнений.

8. Кардиомиопатии. Дилатационная кардиомиопатия. Эхокардиографические признаки кардиомиопатий.

9. Гипертрофическая кардиомиопатия. Эхокардиографические критерии

### **Темы семинарских занятий (46 часов)**

1. Анатомия сердца и сосудов. Физиология кровообращения.

2. Физические основы ультразвука и принципы ультразвуковой диагностики.

3. Допплер-эхокардиография (ДЭхоКГ): физические принципы и основные параметры. Эффект Допплера.

4. Допплерографический анализ кровотока в аорте, легочной артерии, трансмитрального и транстрикуспидального кровотока.

5. Гемодинамическая информация, получаемая при эхокардиографическом исследовании

6. Понятие и основные параметры систолической функции левого желудочка.

7. Глобальная и локальная сократимость миокарда, методы качественной и количественной оценки. Сегментарное деление и его взаимосвязь с васкуляризацией. Типы васкуляризации.

8. Качественная (визуальная) оценка локальной сократимости: нормо-, гипо-, акинез; дискинез. Количественные и полуколичественные методы оценки локальной сократимости.

9. Тканевой доплер. Основы тканевого доплеровского исследования.

10. Тканевое доплеровское исследование локальной сократимости миокарда левого желудочка.

11. Понятие и основные параметры диастолической функции левого желудочка. Трансмитральный диастолический спектр в норме;

12. Типы диастолической дисфункции;

13. Тканевая доплер в анализе диастолической функции левого желудочка

14. Ишемическая болезнь сердца. Выявление и оценка инфаркта миокарда.

15. Эхокардиографические признаки аневризмы, внутрисердечного тромба.

16. Эхокардиографические признаки дисфункции папиллярных мышц

17. Эхокардиографические признаки разрыва миокарда, тампонады

18. Оценка глобальной и локальной сократимости миокарда левого желудочка по данным эхокардиографии

19. Кардиомиопатии. Эхокардиографические признаки кардиомиопатий. Эхокардиографические признаки гипертрофии левого желудочка, методы расчета массы миокарда левого желудочка

20. Виды гипертрофии: концентрическая, асимметрическая, эксцентрическая. Ремоделирование ЛЖ. Индексы относительной толщины стенок и сферичности. Основные формулы расчета массы миокарда. Индексы относительной толщины стенок.

21. Эхокардиографические признаки гипертрофической кардиомиопатии

22. Эхокардиографические признаки рестриктивной кардиомиопатии
23. Эхокардиографические признаки дилатационной кардиомиопатии
24. Стресс-эхокардиография. Виды, методика, показания, противопоказания, диагностические возможности
25. Понятие о жизнеспособном (гибернирующем и оглушенном) миокарде
26. Достоинства и недостатки различных методов стресс-эхокардиографии. Диагностическое и прогностическое значение

### **Практические занятия (16 часов)**

#### **Перечень практических навыков, осваиваемых в ходе цикла**

1. Метрологические характеристики ультразвуковой аппаратуры, номенклатура основных ультразвуковых приборов. Критерии качества ультразвуковой аппаратуры. Чувствительность ультразвуковой системы, фронтальное и осевое разрешение, динамический диапазон серой шкалы.
2. Клиническая анатомия и физиология сердца и магистральных сосудов.
3. Физические свойства ультразвука, датчики и генерация ультразвуковых лучей. Принципы ультразвукового метода исследования и механизмы биологического действия ультразвука. Особенности аппаратуры, используемой для проведения ультразвукового исследования.
4. Принципы М-модальности, двухмерной и трехмерной эхокардиографии. Современные методы ультразвуковой диагностики. Приборы медленного и быстрого сканирования. Датчики, работающие в режиме реального времени. Методы контроля качества ультразвукового исследования. Потенциальные артефакты.
5. Эффект Доплера. Допплерэхокардиография в импульсном и постоянно-волновом режимах. Регулировка при доплерэхокардиографии. Технические ограничения.

6. Цифровая эхокардиография. Компьютерная обработка ЭхоКГ. Биологическое воздействие ультразвука.

7. Выбор датчика, положение пациента, расположение датчика. Основные позиции для проведения ЭхоКГ исследования: парастернальная (по длинной и короткой оси ЛЖ), апикальная, субкостальная, супрастернальная. Исследование в В- и М-режимах

8. Основные качественные и количественные параметры одномерной, двухмерной эхокардиографии. Основные качественные и количественные параметры доплерЭхоКГ.

9. Показания к проведению эхокардиографии при основных заболеваниях сердца. Протокол стандартного эхокардиографического исследования.

10. Измерения просвета корня аорты, полостей и стенок камер сердца. Расчетные показатели. Форма, количественная оценка размеров, толщины стенок, массы миокарда. Оценка внутрисердечной гемодинамики, определение площади левого желудочка.

11. Оптимальные позиции для визуализации, оценка структуры, функции, размера и площади клапанных отверстий в норме.

12. Концентрическая, асимметрическая и эксцентрическая гипертрофия левого желудочка. Основные принципы и методики расчета.

13. Оценка локальной сократимости. Сегментарное деление и васкуляризация левого желудочка. Расчет индекса асинергии. Глобальная систолическая функция и ремоделирование левого желудочка – диагностические и прогностические возможности.

14. Эхокардиографические признаки аневризмы левого желудочка, пристеночного тромба, дисфункции папиллярных мышц, дефект межжелудочковой перегородки.

15. Эхокардиографические критерии инфаркта миокарда правого желудочка.

16. Эхокардиографические признаки гипертрофической, рестриктивной и дилатационной кардиомиопатии. Расчет внутрисердечной гемодинамики и показателей доплерЭхоКГ.

17. Оценка степени митральной и трикуспидальной регургитации по данным доплерЭхоКГ и цветного доплеровского картирования у больных с различной патологией сердца. Определение систолического давления в легочной артерии.

18. Оценка структуры клапана легочной артерии, степени регургитации, методика определения среднего и диастолического давления в легочной артерии по данным доплерЭхоКГ.

19. Оценка состоятельности протеза с помощью ЭхоКГ исследования.

20. Эхокардиографические признаки легочной гипертензии. Оценка систолического, диастолического и среднего давления в легочной артерии.

21. Эхокардиографические признаки поражения различных отделов аорты. Дилатация и расслаивающая аневризма аорты, аневризма синуса Вальсальвы.

22. Виды и методика стресс-ЭхоКГ. Показания и противопоказания. Определение жизнеспособного миокарда и функционального резерва. Взаимосвязь нарушений сегментарной сократительной функции с перфузией миокарда.

23. Оценка диастолической функции левого желудочка с помощью импульсно-волновой и цветовой доплерографии. Оценка основных типов диастолической дисфункции левого желудочка. Основные показатели, характеризующие состояние диастолической функции.

24. Тканевая доплерЭхоКГ. Расчет количественных параметров.

25. Оценка функционального состояния сердца по данным тканевой доплерЭхоКГ.

26. Чреспищеводная эхокардиография. Показания, противопоказания, диагностические возможности.

27. Методика проведения чреспищеводной эхокардиографии. Основные позиции.

28. Исследование коронарных артерий при ишемической болезни сердца (по данным видеозаписи интракоронарных исследований).

### **Тестовый контроль знаний**

**001.** Показатель фракции выброса при дилатационной кардиомиопатии равен:

- а) 70%
- б) 50%
- в) 30%
- г) Менее 50%
- д) Более 50%

**002.** Толщина стенки миокарда левого желудочка у больных с дилатационной кардиомиопатией:

- а) увеличена
- б) увеличена или нормальная
- в) уменьшена
- г) уменьшена или нормальная

**003.** Толщина стенки миокарда левого желудочка в конце диастолы у больных с дилатационной кардиомиопатией составляет:

- а) 15 мм
- б) 14 мм
- в) 12-14 мм
- г) до 12 мм
- д) более 15 мм



**004.** *Размер полости левого желудочка в конце диастолы при дилатационной кардиомиопатии составляет:*

- а) 45-56 мм
- б) более 56 мм
- в) 40-35 мм
- г) 30-35 мм

**005.** *Показатель фракции выброса левого желудочка при дилатационной кардиомиопатии составляет:*

- а) 70%
- б) 50-70%
- в) 70-80%
- г) менее 50%

**006.** *Эхокардиографическими признаками дилатационной кардиомиопатии являются:*

- а) дилатация всех камер сердца
- б) диффузное нарушение сократимости
- в) увеличение расстояния от пика Е-точки максимального диастолического открытия – до межжелудочковой перегородки
- г) наличие митральной и трикуспидальной регургитации
- д) верно все

**007.** *Толщина стенок левого желудочка при гипертрофии небольшой степени составляет:*

- а) 10-12 мм
- б) 12-14 мм
- в) 14-16 мм
- г) 16-20 мм
- д) более 20 мм

**008.** Толщина стенок левого желудочка при умеренно выраженной гипертрофии составляет:

- а) 10-12 мм
- б) 12-14 мм
- в) 14-16 мм
- г) 16-20 мм

**009.** Толщина стенок левого желудочка при выраженной гипертрофии составляет:

- а) 10-12 мм
- б) 12-14 мм
- в) 14-16 мм
- г) 16-20 мм
- д) более 20 мм

**010.** Толщина стенок левого желудочка при высокой степени гипертрофии составляет:

- а) 10-12 мм
- б) 12-14 мм
- в) 14-16 мм
- г) 16-20 мм
- д) более 20 мм

**011.** Скорость систолического потока в выносящем тракте левого желудочка при гипертрофической кардиомиопатии с обструкцией выносящего тракта левого желудочка изменяется следующим образом:

- а) не изменяется
- б) увеличивается
- в) уменьшается
- г) не изменяется или уменьшается

**012.** При эхокардиографическом исследовании незначительный субаортальный стеноз диагностируют по градиенту давления между аортой и левым желудочком в систолу, равному:

- а) 5-10 мм рт ст.
- б) 10-30 мм рт ст.
- в) 30-50 мм рт ст.
- г) более 50 мм рт ст.

**013.** Оптимальной позицией для оценки состояния створок аортального клапана при эхокардиографическом исследовании является:

- а) парастернальная позиция короткая ось на уровне конца створок митрального клапана
- б) парастернальная позиция короткая ось на уровне корня аорты
- в) парастернальная позиция короткая ось на уровне конца папиллярных мышц
- г) апикальная пятикамерная позиция
- д) апикальная двухкамерная позиция

**014.** Оптимальной позицией для оценки состояния створок клапана легочной артерии при эхокардиографическом исследовании является:

- а) парастернальная позиция короткая ось на уровне конца створок митрального клапана
- б) парастернальная позиция короткая ось на уровне корня аорты
- в) парастернальная позиция короткая ось на уровне конца папиллярных мышц
- г) апикальная пятикамерная позиция
- д) апикальная двухкамерная позиция

**015.** *Оптимальной позицией для оценки состояния ствола левой и правой коронарных артерий при эхокардиографическом исследовании является:*

- а) парастернальная позиция короткая ось на уровне конца створок митрального клапана
- б) парастернальная позиция короткая ось на уровне корня аорты
- в) парастернальная позиция короткая ось на уровне конца папиллярных мышц
- г) апикальная пятикамерная позиция
- д) апикальная двухкамерная позиция

**016.** *Кровоток в выносящем тракте правого желудочка при доплеровском эхокардиографическом исследовании оценивают в следующей стандартной позиции:*

- а) парастернальная позиция короткая ось на уровне конца створок митрального клапана
- б) парастернальная позиция короткая ось на уровне корня аорты
- в) парастернальная позиция короткая ось на уровне конца папиллярных мышц
- г) апикальная пятикамерная позиция
- д) апикальная двухкамерная позиция

**017.** *Струю трикуспидальной регургитации при доплеровском эхокардиографическом исследовании оценивают в следующей стандартной позиции:*

- а) парастернальная позиция короткая ось на уровне конца створок митрального клапана
- б) парастернальная позиция короткая ось на уровне корня аорты

- в) парастернальная позиция короткая ось на уровне конца папиллярных мышц
- г) апикальная пятикамерная позиция
- д) апикальная двухкамерная позиция

**018.** *Для оптимальной визуализации и оценки состояния дуги аорты при эхокардиографическом исследовании служат:*

- а) парастернальная позиция короткая ось на уровне корня аорты
- б) супрастернальная короткая ось
- в) супрастернальная длинная ось
- г) парастернальная длинная ось левого желудочка
- д) парастернальная короткая ось левого желудочка на уровне конца папиллярных мышц
- е) верно а) и г)
- ж) верно б) и в)

**019.** *Для оптимальной визуализации и оценки состояния папиллярных мышц при эхокардиографическом исследовании служит:*

- а) парастернальная позиция короткая ось на уровне корня аорты
- б) супрастернальная короткая ось
- в) супрастернальная длинная ось
- г) парастернальная длинная ось левого желудочка
- д) парастернальная короткая ось левого желудочка на уровне конца папиллярных мышц

**020.** *Для оптимальной визуализации и оценки состояния створок аортального клапана при эхокардиографическом исследовании служат:*

- а) парастернальная позиция короткая ось на уровне корня аорты
- б) супрастернальная короткая ось
- в) супрастернальная длинная ось

- г) парастернальная длинная ось левого желудочка
- д) парастернальная короткая ось левого желудочка на уровне конца папиллярных мышц
- е) верно а) и г)
- ж) верно б) и в)

**021.** При эхокардиографическом для оптимальной визуализации и оценки состояния кровотока на легочной артерии служит:

- а) парастернальная позиция короткая ось на уровне корня аорты
- б) супрастернальная короткая ось
- в) супрастернальная длинная ось
- г) парастернальная длинная ось левого желудочка
- д) парастернальная короткая ось левого желудочка на уровне конца папиллярных мышц

**022.** Струю легочной регургитации при доплеровском эхокардиографическом исследовании оценивают в следующей стандартной позиции:

- а) парастернальная позиция короткая ось на уровне корня аорты
- б) супрастернальная короткая ось
- в) супрастернальная длинная ось
- г) парастернальная длинная ось левого желудочка
- д) парастернальная короткая ось левого желудочка на уровне конца папиллярных мышц

**023.** Струю митральной регургитации при доплеровском эхокардиографическом исследовании оценивают, установив контрольный объем в следующей точке:

- а) в правом желудочке
- б) в правом предсердии
- в) в выносящем тракте левого желудочка

- г) в выносящем тракте правого желудочка
- д) в левом предсердии

**024.** *Для оптимальной визуализации и оценки состояния диастолического трансмитрального кровотока при эхокардиографическом исследовании используется следующая позиция:*

- а) парастернальная позиция короткая ось на уровне корня аорты
- б) супрастернальная короткая ось
- в) апикальная четырехкамерная
- г) парастернальная длинная ось левого желудочка
- д) парастернальная короткая ось левого желудочка на уровне конца папиллярных мышц

**025.** *Струю аортальной регургитации при доплеровском эхокардиографическом исследовании оценивают, установив контрольный объем в следующей точке:*

- а) в правом желудочке
- б) в правом предсердии
- в) в выносящем тракте левого желудочка
- г) в выносящем тракте правого желудочка
- д) в левом предсердии

**026.** *Состояние брюшного отдела аорты оценивают при эхокардиографическом исследовании в следующей стандартной позиции:*

- а) парастернальная позиция короткая ось на уровне корня аорты
- б) супрастернальная короткая ось
- в) апикальная четырехкамерная
- г) парастернальная длинная ось левого желудочка
- д) субкостальная

**027.** *Сократительную способность миокарда левого желудочка при эхокардиографическом исследовании можно оценить в следующих позициях:*

- а) парастернальная позиция короткая ось на уровне конца створок митрального клапана
- б) парастернальная позиция короткая ось на уровне папиллярных мышц
- в) апикальная четырехкамерная
- г) апикальная двухкамерная
- д) верно все

**028.** *В норме передне-задний размер короткой оси левого желудочка в систолу уменьшается на:*

- а) на 10% и менее
- б) на 20%
- в) на 15 %
- г) на 30% и более

**029.** *Нарушение глобальной сократимости левого желудочка характерно для:*

- а) постинфарктного кардиосклероза
- б) дилатационной кардиомиопатии
- в) декомпенсации порока
- г) верно все

**030.** *Для крупноочагового инфаркта миокарда характерно нарушение локальной сократимости в виде:*



- а) гипокинезии
- б) акинезии
- в) дискинезии

**031.** Для интрамурального инфаркта миокарда характерно нарушение локальной сократимости в виде:

- а) гипокинезии
- б) акинезии
- в) дискинезии

**032.** Для аневризмы левого желудочка характерно при эхокардиографическом исследовании нарушение локальной сократимости в виде:

- а) гипокинезии
- б) акинезии
- в) дискинезии

**033.** При дискинезии миокарда выявляют следующий вариант движения стенок левого желудочка:

- а) отсутствие сокращения
- б) движение навстречу друг другу
- в) систолическое выбухание
- г) верно все

**034.** При акинезии миокарда выявляют следующий вариант движения стенок левого желудочка:

- а) отсутствие сокращения
- б) движение навстречу друг другу
- в) систолическое выбухание

**035.** Для гипертрофической обструктивной кардиомиопатии характерна при эхокардиографическом исследовании следующая форма потока в выносящем тракте левого желудочка:

- а) уменьшение времени выброса
- б) смещение пика скорости во вторую половину систолы
- в) смещение пика скорости в первую половину систолы
- г) уменьшение скорости потока
- д) увеличение скорости потока

**036.** Эхокардиографическими признаками острого инфаркта миокарда правого желудочка являются:

- а) дилатация нижней полой вены
- б) трикуспидальная регургитация
- в) нарушение глобальной сократимости правого желудочка
- г) дилатация правого желудочка
- д) верно все

**037.** Вегетации небольших размеров при инфекционном эндокардите составляют в диаметре:

- а) менее 5 мм
- б) 5-10 мм
- в) более 10 мм
- г) верно все

**038.** Вегетации умеренных размеров при инфекционном эндокардите составляют в диаметре:

- а) менее 5 мм
- б) 5-10 мм
- в) более 10 мм
- г) все вышеперечисленные

**039.** *Вегетации больших размеров при инфекционном эндокардите составляют в диаметре:*

- а) менее 5 мм
- б) 5-10 мм
- в) более 10 мм
- г) все вышеперечисленные

**040.** *При эхокардиографическом исследовании у больных с вегетациями больших размеров при инфекционном эндокардите диагностируют:*

- а) дилатацию камер сердца
- б) наличие регургитации
- в) выпот в полости перикарда
- г) нарушение целостности хордального аппарата пораженного клапана
- д) верно все

**041.** *Причиной митральной регургитации могут стать:*

- а) пролапс митрального клапана
- б) ишемическая болезнь сердца
- в) ревматизм
- г) инфекционный эндокардит
- д) верно все

**042.** *Открытие аортального клапана при незначительном стенозе равно:*

- а) 10-12мм
- б) менее 10 мм
- в) 12 мм
- г) 12-14 мм
- д) 15-17 мм

**043.** *Площадь аортального отверстия при незначительном стенозе равна:*

- а) менее 1,0 см<sup>2</sup>
- б) 1,1-1,6 см<sup>2</sup>
- в) 1,7 см<sup>2</sup> и более
- г) все вышеперечисленные
- д) ни один из перечисленных

**044.** *Площадь аортального отверстия при значительном стенозе равна:*

- а) менее 1,0 см<sup>2</sup>
- б) 1,1-1,6 см<sup>2</sup>
- в) 1,7 см<sup>2</sup> и более

**045.** *Площадь аортального отверстия при выраженном стенозе равна:*

- а) менее 1,0 см<sup>2</sup>
- б) 1,1-1,6 см<sup>2</sup>
- в) 1,7 см<sup>2</sup> и более

**046.** *Причиной аортальной регургитации могут явиться:*

- а) двухстворчатый аортальный клапан
- б) аневризма восходящего отдела аорты
- в) ревматизм
- г) инфекционный эндокардит
- д) верно все

**047.** *Причиной аортального стеноза могут явиться:*

- а) атеросклеротическое поражение аортального клапана
- б) миксоматозная дегенерация
- в) ревматизм
- г) инфекционный эндокардит
- д) верно все

**048.** *Аневризма восходящего отдела аорты с отслойкой интимы сопровождается:*

- а) аортальной регургитацией
- б) аортальным стенозом
- в) митральной регургитацией
- г) митральным стенозом
- д) трикуспидальной регургитацией

**049.** *Причиной трикуспидальной регургитации могут явиться:*

- а) легочная гипертензия
- б) инфаркт правого желудочка
- в) электрод в полости правого желудочка
- г) аномалия Эбштейна
- д) верно все

**050.** *Диастолическое давление в легочной артерии может быть измерено как:*

- а) диастолический градиент давления между легочной артерией и правым желудочком  
давление в правом предсердии
- б) систолический градиент давления между левым предсердием и левым желудочком

- в) систолический градиент давления между правым предсердием и правым желудочком давление в правом предсердии
- г) диастолический градиент давления между левым предсердием и левым желудочком
- д) диастолический градиент давления между правым предсердием и правым желудочком

**051.** *Систолическое давление в легочной артерии может быть измерено как:*

- а) диастолический градиент давления между легочной артерией и правым желудочком давление в правом предсердии
- б) систолический градиент давления между левым предсердием и левым желудочком
- в) систолический градиент давления между правым предсердием и правым желудочком давление в правом предсердии
- г) диастолический градиент давления между левым предсердием и левым желудочком
- д) диастолический градиент давления между правым предсердием и правым желудочком

**052.** *Причиной стеноза клапана легочной артерии могут явиться:*

- а) ревматизм
- б) инфекционный эндокардит
- в) врожденный стеноз
- г) тромбоэмболия
- д) верно все

**053.** *Причиной легочной регургитации могут явиться:*

- а) легочная гипертензия

- б) ревматизм
- в) кальциноз створок
- г) карциноидный синдром
- д) верно все

**054.** *При исследовании в режиме цветного Допплеровского сканирования кровотока к датчику принято картировать следующим цветом:*

- а) красно-желтым, турбулентным
- б) желто-синим, турбулентным
- в) красным
- г) синим

**055.** *При исследовании в режиме цветного Допплеровского сканирования кровотока от датчика принято картировать следующим цветом:*

- а) красно-желтым, турбулентным
- б) желто-синим, турбулентным
- в) красным
- г) синим

**056.** *При исследовании в режиме цветного Допплеровского сканирования поток митральной регургитации принято картировать следующим цветом:*

- а) красно-желтым, турбулентным
- б) желто-синим, турбулентным
- в) красным
- г) синим

**057.** При исследовании в режиме цветного Доплеровского сканирования поток трикуспидальной регургитации принято картировать следующим цветом:

- а) красно-желтым, турбулентным
- б) желто-синим, турбулентным
- в) красным
- г) синим

**058.** При исследовании в режиме цветного Доплеровского сканирования поток аортальной регургитации принято картировать следующим цветом: (апикальная 5-и камерная позиция)

- а) красно-желтым, турбулентным
- б) желто-синим, турбулентным
- в) красным
- г) синим

**059.** При исследовании в режиме цветного Доплеровского сканирования поток легочной регургитации принято картировать следующим цветом: (парастернальная позиция, короткая ось)

- а) красно-желтым, турбулентным
- б) желто-синим, турбулентным
- в) красным
- г) синим

**060.** При исследовании в режиме цветного Доплеровского сканирования поток митрального стеноза принято картировать следующим цветом:

- а) красно-желтым, турбулентным
- б) желто-синим, турбулентным
- в) красным
- г) синим



**061.** При исследовании в режиме цветного Допплеровского сканирования поток трикуспидального стеноза принято картировать следующим цветом:

- а) красно-желтым, турбулентным
- б) желто-синим, турбулентным
- в) красным
- г) синим

**062.** Степень митральной регургитации при цветном Допплеровском сканировании можно определить как небольшую если площадь струи занимает следующий процент от объема левого предсердия:

- а) 20-30%
- б) более 40 %
- в) 30-40%
- г) менее 20%

**063.** Степень трикуспидальной регургитации при цветном Допплеровском сканировании можно определить как небольшую если площадь струи занимает следующий процент от объема правого предсердия:

- а) 20-40%
- б) более 40 %
- в) менее 10%
- г) менее 20%

**064.** Степень аортальной регургитации при цветном Допплеровском сканировании можно определить как небольшую если площадь струи занимает следующий процент от объема выносящего тракта левого желудочка:

- а) 20-40%
- б) более 50 %
- в) 40-50%
- г) менее 20%

**065.** *Степень митральной регургитации при цветном Допплеровском сканировании можно определить как средней тяжести если площадь струи занимает следующий процент от объема левого предсердия:*

- а) 20-40%
- б) более 40 %
- в) менее 10%
- г) менее 20%

**066.** *Степень трикуспидальной регургитации при цветном Допплеровском сканировании можно определить как средней тяжести если площадь струи занимает следующий процент от объема правого предсердия:*

- а) 20-40%
- б) более 40 %
- в) менее 10%
- г) менее 20%

**067.** *Степень аортальной регургитации при цветном Допплеровском сканировании можно определить как средней тяжести если площадь струи занимает следующий процент от объема выносящего тракта левого желудочка:*

- а) 20-40%
- б) более 40 %
- в) менее 10%
- г) менее 20%

**068.** Степень митральной регургитации при цветном Допплеровском сканировании можно определить как тяжелую если площадь струи занимает следующий процент от объема левого предсердия:

- а) 20-40%
- б) более 40 %
- в) менее 10%
- г) менее 20%

**069.** Степень трикуспидальной регургитации при цветном Допплеровском сканировании можно определить как тяжелую если площадь струи занимает следующий процент от объема правого предсердия:

- а) 20-40%
- б) более 40 %
- в) менее 10%
- г) менее 20%

**070.** Степень аортальной регургитации при цветном Допплеровском сканировании можно определить как тяжелую если площадь струи занимает следующий процент от объема выносящего тракта левого желудочка:

- а) 20-40%
- б) более 40 %
- в) менее 10%
- г) менее 20%

**071.** Показанием к проведению трансэзофагальной эхокардиографии является подозрение на:

- а) тромбоз ушка левого предсердия
- б) инфекционный эндокардит

- в) миксому
- г) дефект межпредсердной перегородки
- д) верно все

**072.** Показанием к проведению стресс-ЭхоКГ исследования является:

- а) порок
- б) миксома
- в) перикардит
- г) ишемическая болезнь сердца

**073.** Размер аорты в парастеральной позиции на уровне конца створок аортального клапана в норме составляет:

- а) менее 30 мм
- б) не более 40 мм
- в) более 40 мм
- г) менее 25 мм

**074.** Размеры левого желудочка в парастеральной позиции в конце диастолы на уровне концов створок митрального клапана в норме составляет:

- а) не более 56 мм
- б) не более 46 мм
- в) менее 26 мм
- г) менее 40 мм

**075.** *Размер межжелудочковой перегородки и задней стенки левого желудочка в парастернальной позиции в конце диастолы на уровне концов створок митрального клапана в норме составляет:*

- а) более 14 мм
- б) менее 5 мм
- в) не более 12 мм
- г) более 12 мм

**076.** *Размеры правого предсердия в апикальной 4 -х камерной позиции в диастолу в норме составляет:*

- а) не более 14 мм
- б) менее 25 мм
- в) не более 38 мм
- г) 14 - 25 мм

**077.** *Максимальное открытие створок аортального клапана в систолу в норме составляет:*

- а) не менее 17 мм
- б) более 30 мм
- в) более 25 мм
- г) не менее 15 мм

**078.** *Фракция выброса левого желудочка в норме составляет следующий процент от объема левого желудочка:*

- а) менее 20 %
- б) 20-30 %
- в) более 50 %
- г) 30-40 %
- д) 40-50 %

**079.** В случае резкого снижения глобальной сократимости миокарда левого желудочка фракция выброса составляет следующий процент от объема левого желудочка:

- а) менее 20 %
- б) 20-30 %
- в) более 50 %
- д) 40-50 %

**080.** Нарушение глобальной сократимости миокарда левого желудочка может быть вызвано:

- а) инфарктом миокарда
- б) декомпенсированным пороком.
- в) ишемической болезнью сердца.
- г) верно все.

**081.** У больных с гипертрофической кардиомиопатией со стенозом выносящего тракта левого желудочка при доплеровском исследовании кровотока выявляют в выносящем тракте левого желудочка:

- а) уменьшение скорости потока.
- б) увеличение скорости потока.
- в) аортальную регургитацию.
- г) верно все.

**082.** У больных с дилатационной кардиомиопатией выявляют:

- а) дилатацию левого предсердия.
- б) уменьшение объема камер сердца.
- в) гипертрофию стенок сердца.
- г) дилатацию всех камер сердца.

**083.** Для больных с дилатационной кардиомиопатией характерно наличие:

- а) ускорение трансклапанного кровотока.
- б) наличие струи регургитации.
- в) гипертрофию стенок сердца.
- г) верно все.

**084.** Нарушение диастолической функции левого желудочка характерно для больных с:

- а) нестабильной стенокардией.
- б) инфарктом миокарда.
- в) гипертонической болезнью.
- г) все вышеперечисленные.

**085.** Участок нарушения локальной сократимости миокарда левого желудочка в виде акинезии характерен для:

- а) крупноочагового инфаркта миокарда.
- б) гипертрофической кардиомиопатии.
- в) врожденного порока сердца.
- г) мелкоочагового инфаркта миокарда.

**086.** Участок нарушения локальной сократимости миокарда левого желудочка в виде дискинезии характерен для:

- а) крупноочагового инфаркта миокарда.
- б) гипертрофической кардиомиопатии.
- в) аневризмы сердца.
- г) мелкоочагового инфаркта миокарда.

**087.** В случае бактериального эндокардита с вегетациями больших размеров на створках митрального клапана можно выявить:

- а) нарушение целостности хордального аппарата
- б) ускорение трансмитрального кровотока
- в) наличие регургитации.
- г) верно все.

**088.** У больных с изолированным аортальным стенозом можно обнаружить при доплеровском исследовании:

- а) ускорение трансмитрального кровотока
- б) ускорение трансаортального кровотока
- в) наличие митральной регургитации.
- г) наличие аортальной регургитации.

**089.** Поток аортальной регургитации следует искать, установив контрольный объем в:

- а) выносящем тракте левого желудочка
- б) выносящем тракте правого желудочка
- в) левом предсердии.
- г) аорте.

**090.** Признаком аортального стеноза в М-модальном режиме является:

- а) пролабирование створок аортального клапана.
- б) увеличение корня аорты.
- в) уменьшение открытия створок аортального клапана.
- г) верно все.



**091.** *Признаком аортального стеноза в М-модальном режиме является:*

- а) пролабирование створок аортального клапана.
- б) увеличение корня аорты.
- в) уменьшение открытия створок аортального клапана.
- г) верно все.

**092.** *Признаком митрального стеноза в М-модальном режиме является:*

- а) пролабирование передней створки митрального клапана.
- б) пролабирование задней створки митрального клапана.
- в) однонаправленное движение створок.
- г) верно а) и б)

**093.** *Расслаивающая аневризма восходящего отдела аорты может быть заподозрена на основании:*

- а) митральной регургитации.
- б) участка отслойки интимы аорты.
- в) кальциноза стенок аорты.
- г) все вышеперечисленные.

**094.** *Признаком легочной гипертензии при М-модальном режиме исследования движения задней створки клапана легочной артерии является:*

- а) пролабирование задней створки клапана.
- б) М-образное движение задней створки клапана.
- в) W-образное движение задней створки клапана.
- г) верно а) и б)

**095.** Струю митральной регургитации при Допплеровском исследовании следует искать в полости:

- а) правого предсердия.
- б) выносящего тракта левого желудочка.
- в) левого желудочка.
- г) левого предсердия.

**096.** Струю аортальной регургитации при Допплеровском исследовании следует искать в полости:

- а) правого предсердия.
- б) выносящего тракта левого желудочка.
- в) левого желудочка.
- г) левого предсердия.

**097.** Струю трикуспидальной регургитации при Допплеровском исследовании следует искать в полости:

- а) правого предсердия.
- б) выносящего тракта левого желудочка.
- в) левого желудочка.
- г) левого предсердия.

**098.** Струю легочной регургитации при Допплеровском исследовании следует искать в полости:

- а) правого предсердия.
- б) выносящего тракта правого желудочка.
- в) левого желудочка.
- г) левого предсердия.

**099.** *Коллабирование правого предсердия в диастолу при экссудативном перикардите служит признаком:*

- а) констрикции.
- б) инфаркта правого желудочка.
- в) аритмогенной дисплазии правого желудочка
- г) тромбоэмболии.
- д) тампонады сердца.

**100.** *Признаком констриктивного перикардита является:*

- а) кальцификация листков перикарда.
- б) истончение листков перикарда.
- в) отсутствие расхождения листков перикарда.
- г) наличие жидкости в полости перикарда.

## Система контроля знаний:

### Балльная структура оценки:

Посещение занятий – 10 баллов;

Активная работа на практических занятиях (самостоятельное изучение и освещение дополнительных вопросов курса) – 20 баллов;

Работа с первоисточниками (конспектирование, устные выступления с анализом первоисточника) – 15 баллов;

Итоговый тестовый экзамен – 100 баллов;

Всего – 135 балла.

### Шкала оценок:

А (5+) – 110- 135 балла;

Б (5) – 90-109;

В (4) – 70-89;

Г (3+) – 50-79;

Д (3) – 40-49;

Е (2+) – 30-39;

Ж (2) – менее 30.

кредит	Сумма баллов	Неуд		3		4	5	
		Ж	Е	Д	Г	В	Б	А
		2	2+	3	3+	4	5	5+
2	135	менее 30	30	40	50	70	90	110

### Пояснение оценок:

А – выдающийся ответ

Б – очень хороший ответ

В – хороший ответ

Г – достаточно удовлетворительный ответ

Д – отвечает минимальным требованиям удовлетворительного ответа

Е – означает, что слушатель может добрать баллы только до минимального удовлетворительного ответа

Ж – неудовлетворительный ответ

## 2. Программа курса

### Содержание разделов дисциплины

#### РАЗДЕЛ 1. (основная литература 1,3)

##### **Анатомия сердца и сосудов. Физиология кровообращения**

1.1. Клиническая анатомия сердца.

1.2. Клиническая физиология кровообращения.

#### РАЗДЕЛ 2 (основная литература 4,8)

##### **Физико-технические основы ультразвуковой диагностики**

2.1. Физические свойства ультразвука. Звук и волна: длина, частота, период, скорость распространения, амплитуда, интенсивность. Непрерывная волна. Импульсный ультразвук, генерирование импульсов, продолжительность и пространственная протяженность импульса, мощность сигнала, затухание, отражение и рассеивание УЗ волны. Рефракция. Рассеивание. Определение расстояния с помощью УЗ приборов. УЗ датчики. Принципы устройства и типы, преобразование электрической энергии в энергию ультразвука, прямой и обратный пьезоэлектрические эффекты, фокусировка УЗ волны. Ближняя и дальняя зоны. Факторы, влияющие на разрешающую способность ультразвуковых систем. Потенциальные артефакты. Боковые лепестки, реверберация, акустическая тень.

2.2. Виды ультразвукового изображения (одномерный, двухмерный и трехмерный). Приборы медленного и быстрого сканирования. М- и В-типы развертки изображения. Датчики, работающие в режиме реального времени. Параметры секторального сканирования в реальном масштабе времени. Обработка сигнала. Управление эхокардиографической визуализацией. Основные принципы регулировки эхокардиографа.

2.3. Допплер-эхокардиография (ДЭхоКГ): физические принципы и основные параметры. Эффект Доплера. Расчет скорости потока по вели-

чине доплеровского сдвига. Преобразование Фурье. ДЭхоКГ в импульсном и постоянно-волновом режиме. Преимущества и ограничения. Предел Найквиста. Aliasing-феномен. Цветовое доплеровское картирование. Физиологическая информация, получаемая с помощью цветового картирования кровотока. Основные принципы и возможности качественной и количественной оценки внутрисердечного кровотока. Технические ограничения цветового доплеровского картирования.

2.4. Цифровая эхокардиография. Компьютерная обработка данных. Современные носители информации. Идентификация тканей с помощью ультразвука. Биологическое действие ультразвука, безопасность.

### **РАЗДЕЛ 3 (основная литература 4,5,6,7)**

#### **Основные методики эхокардиографического исследования**

3.1. Методики стандартного ЭхоКГ исследования. Основные позиции для проведения ЭхоКГ:

а) парастернальная - проекция длинных осей левого желудочка (ЛЖ) и приносящего тракта правого желудочка (ПЖ); проекция коротких осей сердца на уровне корня аорты, створок митрального клапана, папиллярных мышц, верхушки ЛЖ;

б) апикальная: (четырёх-, двух-, трех- и пятикамерная проекции);

в) субкостальная - проекция длинных осей сердца, брюшного отдела аорты, нижней полой вены; проекция коротких осей основания сердца на уровне митрального клапана, брюшного отдела аорты нижней полой вен;

г) супрастернальная – проекция длинной и короткой осей дуги аорты.

3.2. Допплерографический анализ кровотока в аорте, легочной артерии, трансмитрального и транстрикуспидального кровотока. Стандартные формулировки эхокардиографического заключения. Протокол стандартного эхокардиографического исследования.

## **РАЗДЕЛ 4**

### **Камеры и клапаны сердца (основная литература 2)**

#### **4.1. Левый желудочек**

4.1.1. Форма, толщина стенок и масса миокарда в норме.

4.1.2. Площади и объемы. Глобальная систолическая функция. Основные принципы и методы расчета. Конечно-систолический, конечно-диастолический, ударный и минутный объемы, фракция выброса.

#### **4.2. Клапаны сердца**

4.2.1. Оптимальные позиции для визуализации, оценка структуры, функции, размера и площади клапанных отверстий в норме.

## **РАЗДЕЛ 5 (основная литература 6,7)**

### **Эхокардиографические признаки гипертрофии ЛЖ**

5.1. Виды гипертрофии: концентрическая, асимметрическая, эксцентрическая. Ремоделирование ЛЖ. Индексы относительной толщины стенок и сферичности. Систолический миокардиальный стресс. Основные формулы расчета массы миокарда. Индексы относительной толщины стенок и сферичности. Коэффициент диспропорциональности. Определение. Клиническое и прогностическое значение.

## **РАЗДЕЛ 6 (основная литература 2,6,7,8)**

### **Эхокардиографические признаки ишемической болезни сердца**

6.1. ИБС. Острый коронарный синдром (нестабильная стенокардия, инфаркт миокарда). Клиника. Диагностика. Лечение. Осложнения.

6.2. Глобальная и локальная сократимость миокарда, методы качественной и количественной оценки. Сегментарное деление и его взаимосвязь с васкуляризацией. Типы васкуляризации. Качественная (визуальная) оценка локальной сократимости: нормо-, гипо-, акинез; дискинез. Количественные и полуколичественные методы оценки локальной сократимости. Цветовой кинезис.

## **РАЗДЕЛ 7 (основная литература 1,2,3,4)**

### **ЭхоКГ диагностика осложнений инфаркта миокарда ЛЖ**

- 7.1. ЭхоКГ признаки аневризмы, внутрисердечного тромба.
- 7.2. ЭхоКГ признаки дисфункции папиллярных мышц.
- 7.3. ЭхоКГ признаки разрыва миокарда, тампонады.

## **РАЗДЕЛ 8 (основная литература 1,2,6)**

### **Эхокардиографические признаки кардиомиопатий**

- 8.1. ЭхоКГ признаки гипертрофической кардиомиопатии.
- 8.2. ЭхоКГ признаки рестриктивной кардиомиопатии.
- 8.3. ЭхоКГ признаки дилатационной кардиомиопатии.

## **РАЗДЕЛ 9 (основная литература 2, 5,6)**

### **Стресс-эхокардиография. Клиническое применение.**

- 9.1. Стресс-эхокардиография: методика, виды и характер нагрузки.
- 9.2. Понятие о жизнеспособном (гибернирующем и оглушенном) миокарде.
- 9.3. Достоинства и недостатки различных методов стресс-эхокардиографии. Диагностическое и прогностическое значение.

## **РАЗДЕЛ 10**

### **Диастолическая функция ЛЖ (основная литература 2, 10,11)**

- 10.1. Трансмитральный диастолический спектр в норме;
- 10.2. Типы диастолической дисфункции;
- 10.3. Динамика внутрижелудочкового диастолического потока.



## **РАЗДЕЛ 11 (основная литература 10,11,2)**

### **Специальные методы эхокардиографии**

11.1. Тканевая доплер-эхокардиография, (принцип, режимы, расчет количественных параметров, диагностические возможности).

11.2. ЭхоКГ с использованием контрастных веществ: методика, показания, противопоказания, диагностические возможности. Трехмерная эхокардиография.

11.3. Чреспищеводная ЭхоКГ: методика, стандартные позиции, основные показания и противопоказания к проведению, ее клиническое значение.

**Самостоятельная работа курсантов.** Не предусмотрена.

**Лабораторный практикум.** Не предусмотрен.

## РЕКОМЕНДУЕМАЯ ЛИТЕРАТУРА

### *Основная литература:*

1. Внутренние болезни в 2-х томах. А.В.Сумароков Москва, Медицина, 1993 год.
2. Эхокардиография. Г. Фейгенбаум, 5-е издание (перевод с английского под редакцией В.В. Митькова), М., 1999.
3. Болезни сердца и сосудов. Руководство для врачей в 4-х томах. Под редакцией Е.И.Чазова Москва, Медицина, 1992 год.
4. Клиническая эхокардиография. Н. Шиллер, М.А. Осипов. М., 1996.
5. Клиническое руководство по ультразвуковой диагностике, том 5 (под редакцией В.В. Митькова), том 1-4, Москва, Видар, 1996 - 1998 г.г.
6. Современная эхокардиография. Р.Я.Абдуллаев, Ю.С.Соболь, Н.Б.Шиллер, Э.Фостер. Харьков, 1998 г.
7. Атлас по клинической эхокардиографии. Ю.Н. Соболь, Ф.А. Абдулаев, издание 2-е, переработанное. Харьков, 2000 г.
8. Echocardiography. Н. Feigenbaum, 5<sup>th</sup> Edition, Philadelphia, 1998.
9. Ультразвуковые диагностические приборы. Практическое руководство для пользователей. Л.В.Осипов, Москва, Видар, 1999 год.
10. Допплер-эхокардиография. М.Н.Алехин, В.П.Седов, Москва, 1997 год.
11. Тканевое доплеровское исследование миокарда. С.Б. Ткаченко, Н.Ф. Берестень. Москва, «Реал Тайм», 2006

### *Дополнительная литература:*

1. Допплерэхокардиографическое исследование при заболеваниях сердечно-сосудистой системы. А.И. Мартынов, О.Д. Остроумова, О.Б. Степура. М., 1996.

2. Эхокардиографическое заключение. Система Echodata. В.Н. Антонов, М.А. Осипов, М.А. Осипова, Н.Шиллер. М., «Практика», 1993.
3. Doppler Ultrasound in Cardiology. Physical Principles and Clinical Application. L. Hatle, B. Angelsen. Second Edition.
4. Диагностика заболеваний грудной аорты с помощью чреспищеводной эхокардиографии. В.А.Сандриков, Т.А.Буравихина, О.А.Ковалевская "Ультразвуковая диагностика № 2", Москва, 1999 год.
5. Ультразвуковая диагностика в кардиологии. В.И.Коледонок, В.П.Захаров Москва, 1992 год.
6. Заболевания аорты и ее ветвей А.В.Покровский, Медицина, Москва, 1979 год.
7. Clinical Transesophageal Echocardiography. Dittrich H.C., ed. St Louis, Mo: Mosby-Year Book Inc., 1992
8. Intraoperative Assesment of Pulmonary Vein Flow. Echocardiography. Orihashi K., Goldiner P.L., Oka Y. 1990; Vol.7, 3: 311-320
9. Stress Echocardiography. . Picano E.-Berlin: Springer -Verlag, 1996.
10. Stress Echocardiography: an overview. Feigenbaum H. Herz .1991, 16: 347-354
11. Моисеев В.С., Кобалава Ж.Д., Коровина Е.П., Котовская Ю.В. Гипертрофия миокарда: гипертрофическая кардиомиопатия или гипертоническое сердце. Клинический разбор. Врач 2000, №2, с.11-14.
12. Кобалава Ж.Д., Котовская Ю.В. Артериальная гипертония 2000. Под ред. Моисеева В.С. Монография. Москва. 2001, с.208.
13. Кобалава Ж.Д., Наджаджра С.И., Моисеев В.С. Связь эпизодов ишемии миокарда с уровнем АД у больных гипертонической болезнью и ИБС. Материалы Всероссийской конференции «Современные возможности эффективной профилактики, диагностики и лечения артериальной гипертонии». Москва. 2001, 5-6 июня, с.227.

14. А.Ф.Сафарова, Д.Басгопал, Ю.Л.Караулова, Ж.Д.Кобалава, В.С.Моисеев. Возможности тканевой миокардиальной доплеровской ЭхоКГ для диагностики диастолической функции ЛЖ. Тезисы докладов V ежегодной конференции общества специалистов по сердечной недостаточности. 7-9.12.2004.

15. D.Basgopal, A.Safarova, E.Korovina, Y.Kotovskaya, Zh.Kobalava, V.Moiseev. Difference between three echocardiographic methods of left ventricular mass calculation. Journal of Hypertension 2005, Vol 23 (suppl 2), S170.

16. A.Safarova, D.Basgopal, Y.Karauлова, Y.Kotovskaya, E.Korovina, Zh.Kobalava. Diagnosis of left ventricular diastolic dysfunction with tissue doppler echocardiography. Journal of Hypertension 2005, Vol 23 (suppl 2), S44.

17. Karaulova, V.Moiseev. Pravastatin effects on left ventricular mass in patients left ventricular hypertrophy. Journal of Hypertension 2005, Vol 23 (suppl 2), S399.

18. Внутренняя медицина в клинических наблюдениях. Выпуск 4. Под редакцией В.С.Моисеева, Ж.Д.Кобалава, А.А.Шелепина. Москва Издательство РУДН. 2005. 87 стр.

19. Моисеев В.С., Кобалава Ж.Д., Котовская Ю.В., Коровина Е.А. Гипертоническая и гипертрофическая кардиомиопатии: соотношение и дифференциальный диагноз. Доклад. Российский национальный конгресс кардиологов 2002. 10 октября. Санкт-Петербург.

20. В.С.Моисеев. Гипертрофическая кардиомиопатия. Научно-практическая конференция «Кардиомиопатии: современные представления и клинические разборы». Доклад. 07 сентября 2005 г. Санкт-Петербург.

## УЧЕБНО-ТЕМАТИЧЕСКИЙ ПЛАН КУРСА

№	РАЗДЕЛ	Всего часов	Лекции	Семинары	Практич. занятия	Форма контроля
1.	Клиническая анатомия сердца и магистральных сосудов. Физиология кровообращения. Физико-технические основы ультразвуковой диагностики.	6	-	4	2	-
2.	Основные методики эхокардиографического исследования. Камеры и клапаны сердца	6	1	4	1	зачет
3.	Эхокардиографическая оценка камер сердца. Определение систолической функции левого желудочка Понятие и основные параметры диастолической функции левого желудочка Гемодинамические показатели, получаемые при эхокардиографическом исследовании в норме	6	1	4	1	
4.	Эхокардиографические признаки гипертрофии ЛЖ	6	1	4	1	
5.	Эхокардиографические признаки ишемической болезни сердца	6	1	4	1	зачет
6.	Эхокардиографическая диагностика осложнений инфаркта миокарда (аневризмы, тромбы, внутренние разрывы, тампонада, дисфункция папиллярных мышц).	6	1	5	-	зачет
7.	Кардиомиопатии. Клиника, диагностика, лечение.	6	1	4	1	зачет
8.	Эхокардиографические признаки кардиомиопатий.	6	1	4	1	
9.	Стресс-эхокардиография. Виды, методика, показания, противопоказания, диагностические возможности	6	1	5	-	
10.	Диастолическая функция сердца	6	1	4	1	зачет
11.	Специальные методы эхокардиографии	6	1	4	1	
12.	<b>Итоговый экзамен</b> <b>Сдача практических навыков</b>	6	-	-	6	
13.	Итого	72	10	46	16	