

Дедюрин Андрей Анатольевич

КТ-АНАЛИЗ ЭФФЕКТИВНОСТИ УСТАНОВКИ ВЕРТЛУЖНОГО
КОМПОНЕНТА ЭНДОПРОТЕЗА ТАЗОБЕДРЕННОГО СУСТАВА ПО
МЕТОДИКЕ «ПОПЕРЕЧНОЙ СВЯЗКИ»

14.01.15 – травматология и ортопедия

Автореферат
диссертации на соискание ученой степени
кандидата медицинских наук

Москва – 2017

Работа выполнена на кафедре травматологии и ортопедии медицинского института Федерального государственного автономного образовательного учреждения высшего образования «Российский университет дружбы народов», г. Москва

Научный руководитель:

доктор медицинских наук, профессор

ЗАГОРОДНИЙ Николай Васильевич

Официальные оппоненты:

доктор медицинских наук, профессор,

руководитель отделения травматологии и

ортопедии ГБУЗ МО

МОНИКИ им. М. Ф. Владимирского

ВОЛОШИН Виктор Парфеньевич

доктор медицинских наук, профессор кафедры

травматологии, ортопедии и хирургии катастроф

ФГБОУ ВО «Первый МГМУ им. И.М. Сеченова»

МЗ РФ

ГРИЦЮК Андрей Анатольевич

Ведущая организация: федеральное государственное бюджетное образовательное учреждение высшего образования «Российский национальный исследовательский медицинский университет имени Н.И. Пирогова» Министерства здравоохранения Российской Федерации

Защита состоится 15 мая 2017 г. в 14:00 на заседании диссертационного совета Д.212.203.37 Российского университета дружбы народов по адресу: 117198, г. Москва, ул. Миклухо-Макля, д.8. к.2

С диссертацией можно ознакомиться в библиотеке Российского университета дружбы народов по адресу: 117198, г. Москва, ул. Миклухо-Макля, д.6.

Автореферат разослан « ____ » _____ 201 ____ г.

Ученый секретарь диссертационного совета

кандидат медицинских наук, доцент

ПЕРСОВ Михаил Юрьевич

ОБЩАЯ ХАРАКТЕРИСТИКА РАБОТЫ

Актуальность темы

Актуальность данного научного исследования обусловлена несколькими обстоятельствами. Во-первых, вывих бедренного компонента является одним из наиболее распространенных осложнений тотального эндопротезирования тазобедренного сустава, что подтверждается множеством публикаций (Зайцева О.П., 2009; Tsukada S. et al, 2015; Amanatullah D.F. et al, 2015; Syed M.A. et al, 2015; Van Neumen M. et al, 2015 и т.д.). Эта патология встречается с частотой от 0.5 до 10% при первичном (Berry D.J. et al, 2004) и от 10 до 25% при ревизионном протезировании (Alberton G.M. et al, 2002). Частота возникновения вывиха после ревизионного вмешательства по поводу вывиха головки тотального эндопротеза тазобедренного сустава составляет 24% (Fraser G.A. et al, 1981).

Общепризнано, что позиция имплантата играет главную роль в механической стабильности тотального эндопротеза тазобедренного сустава (Eddine T.A. et al, 2001; Jolles B.M. et al, 2002; Lazennec J.Y. et al, 2004; Lembeck B. et al, 2005; Biedermann R. et al, 2005; Chen E. et al, 2006; Захарян Н.Г., 2008; Robinson M. et al, 2012; McArthur B.A. et al, 2014) и напрямую влияет на объем движений в искусственном суставе и скорость его износа (Parvizi J. et al, 2003; Barrack R.L. et al, 2013). Согласно данным многочисленных исследований, корректная антеверсия вертлужного компонента имеет решающее влияние на стабильность протеза и минимизацию износа в паре трения (Patil S. et al, 2003; Crowninshield R.D. et al, 2004; Widmer K.H. и Zurfluh B., 2004; Biedermann R. et al, 2005; He R.-X. et al, 2007).

Во-вторых, остаются предметом дискуссий границы допустимого положения вертлужного компонента, так называемой «безопасной зоны» («the safe zone»). В трудах Lewinnek G.E. и соавт. она была обозначена еще в 1978 г., однако единого мнения об оптимальном пространственном положении вертлужного компонента до сих пор нет (Scheerlinck T., 2014; Desteli E.E. et al, 2015). Кроме того, неоднозначно влияние на стабильность тотального эндопротеза тазобедренного сустава взаиморасположения бедренного и вертлужного компонентов и амплитуды

изменения наклона таза, т.е. функциональное изменение версии у пациентов во время повседневной активности. В мировой литературе постоянно оспариваются не только границы оптимального положения компонентов эндопротеза, но и способы их интра- и послеоперационного определения. Усложняет задачу невозможность прямого сравнения между собой данных интраоперационных расчетов, компьютерной навигации, компьютерной томографии (КТ) и рентгенологического исследования ввиду того, что инклинация и антеверсия в каждом из методов определяются относительно различных точек отсчета и для сравнения результатов необходимо приведение их к общему знаменателю.

Интраоперационно задать пространственное положение вертлужного компонента можно методом «свободной руки» или с помощью механических направителей, ориентируясь на горизонтальную ось (ось пола или операционного стола) и учитывая положение пациента на операционном столе, используя костные и мягкотканые ориентиры, с помощью электронно-оптического преобразователя (ЭОП) или компьютерной навигации. К сожалению, простого и в то же время достаточно точного способа интраоперационной ориентации вертлужного компонента не существует до настоящего времени (Kalteis T. et al, 2006; Ghelman V. et al, 2009; Desteli E.E. et al, 2015; Li J. et al, 2015).

Согласно данным Murtha P.E. и соавт. (2008), ориентация даже неизменной дегенеративными заболеваниями костной вертлужной впадины, ее версия и инклинация, являются неудовлетворительными ориентирами для установки вертлужного компонента в пределах «безопасной зоны» по Lewinnek G.E. и соавт. (1978). Согласно результатам исследований, Saxler G. и соавт. (2004), DiGioia A.M. 3-rd и соавт. (2002), Kalteis T. и соавт. (2011), вне зависимости от целевых значений, установка вертлужного компонента методом свободной руки и с помощью механических направителей имеет низкую точность. При миниинвазивной технике артропластики сложность установки вертлужного компонента в заданном пространственном положении еще более возрастает (Noble P.C. et al, 2003; Kalteis T. et al, 2011).

В настоящее время многие хирурги стремятся устанавливать вертлужный компонент в пределах «безопасной зоны», другие используют в качестве ориентира для установки чашки вертлужную впадину и другие нативные ориентиры (Kennedy J.G. et al, 1998; Archbold H.A.P. et al, 2006, 2008; Murtha P.E. et al, 2008; Beverland D., 2010; Miyoshi H. et al, 2012).

Одними из возможных ориентиров для рациональной установки вертлужного компонента являются поперечная связка и фиброзная губа вертлужной впадины (Archbold H.A.P. et al, 2006, 2008; Beverland D., 2010; Kalteis T. et al, 2011), однако для определения эффективности данной методики требуются дополнительные исследования. Позицию вертлужного компонента в послеоперационном периоде можно определить с помощью электронно-оптического преобразователя (Ghelman B., 1979), рентгенографии, выполненной в переднезадней (с помощью тригонометрических формул или специальной программы, выполняющей трехмерную реконструкцию таза по специальному переднезаднему снимку (Zheng G. et al, 2012)), или боковой (напрямую) проекции (Calvert G.T. et al, 2008).

Наиболее информативным и точным методом, определения позиции нативной вертлужной впадины (Anda S. et al 1991; Jacobsen S. et al 2005; Stem E.S. et al, 2006; Tallroth K. et al, 2006) и компонентов эндопротеза (Mian S.W. et al 1992; Olivecrona H. et al, 2004; Swanson T.V. et al, 2005; Kim Y.H. et al, 2006; Duwelius P.J. et al, 2007; Williams S.L. et al, 2008; Ryan J.A. et al, 2010) по данным зарубежной литературы считается компьютерная томография. КТ-сканирование рекомендовано множеством авторов как ключевая часть рутинного протокола обследования пациентов с вывихом головки тотального эндопротеза тазобедренного сустава, однако существуют мнения о достаточной диагностической ценности классической рентгенографии и неэффективности КТ для предоперационного планирования ревизионного вмешательства по поводу вывиха головки тотального эндопротеза тазобедренного сустава (Pierchon F. et al 1994). По мнению отечественных специалистов (Васильев А. Ю. и соавт., 2009; Егорова Е. А., 2012), компьютерная томография при тотальном эндопротезировании тазобедренного сустава имеет узкие показания. Таким

образом, сравнение эффективности различных способов установки вертлужного компонента эндопротеза тазобедренного сустава и оценка точности и информативности методов его визуализации являются актуальной научной задачей.

Цель исследования

Профилактика и улучшение результатов лечения вывихов головки тотального эндопротеза тазобедренного сустава.

Задачи исследования

1. На основании литературных данных выяснить причину несовпадения величин, характеризующих пространственное положение вертлужного компонента тотального эндопротеза тазобедренного сустава, полученных с помощью разных методов исследования.
2. Определить эффективность установки вертлужного компонента по методике «поперечной связки» в пределах «безопасной зоны» в сравнении с установкой при помощи механических направителей.
3. Сравнить частоту возникновения вывихов головки тотального эндопротеза тазобедренного сустава при установке с помощью механических направителей и по методике «поперечной связки» на основании собственного клинического опыта.
4. Оценить преимущества и недостатки компьютерной томографии и других методов лучевой диагностики для определения позиции вертлужного компонента тотального эндопротеза тазобедренного сустава и выявить оптимальный по точности и информативности метод.
5. Модифицировать алгоритм КТ-анализа положения вертлужного компонента эндопротеза тазобедренного сустава.

Научная новизна

- Обоснована необходимость конвертирования параметров, характеризующих позицию вертлужного компонента, полученных с помощью различных методов измерения относительно различных плоскостей.
- Определены эффективность установки вертлужного компонента по методике «поперечной связки» в пределах «безопасной зоны» и частота возникновения вывихов головки тотального эндопротеза тазобедренного сустава в сравнении с установкой при помощи механических направителей у пациенток с переломами шейки бедренной кости.
- Оценены информативность и точность различных методов визуализации позиции вертлужного компонента тотального эндопротеза тазобедренного сустава и выявлена оптимальная методика.
- Модифицирован алгоритм анализа данных компьютерной томографии для оценки положения вертлужного компонента тотального эндопротеза тазобедренного сустава.

Практическая значимость

- Клинически обосновано применение методики «поперечной связки», которая позволяет повысить частоту установки вертлужного компонента в пределах «безопасной зоны» и снизить частоту вывихов головки тотального эндопротеза тазобедренного сустава.
- В исследовании продемонстрированы преимущества применения компьютерной томографии, которая позволяет выполнить достоверную оценку положения вертлужного компонента в послеоперационном периоде.
- Использование предложенных модификаций обработки КТ-данных позволяет получить полную информацию о положении вертлужного компонента при вывихе головки тотального эндопротеза тазобедренного сустава и облегчает выбор успешной тактики оперативного лечения.

Положения, выносимые на защиту

1. Сравнение величин антеверсии и инклинации вертлужного компонента, полученных с помощью разных методов исследования, возможно только после приведения их к «единому знаменателю».
2. Методика «поперечной связки» является эффективной для установки вертлужного компонента в пределах «безопасной зоны» и позволяет снизить частоту вывихов головки тотального эндопротеза тазобедренного сустава благодаря сохранению индивидуальных анатомических особенностей.
3. Компьютерная томография является наиболее точной и информативной методикой для оценки положения вертлужного компонента тотального эндопротеза тазобедренного сустава.

Публикация результатов исследования

По теме диссертации опубликовано две статьи в научных журналах, рекомендованных Высшей аттестационной комиссией (ВАК) при Министерстве образования и науки Российской Федерации. Одна публикация в международной печати - конгресс ECR 2014, Вена, Австрия.

Апробация работы

Положения работы доложены на II Конгрессе травматологов и ортопедов «Травматология и ортопедия столицы. Настоящее и будущее» (Москва, 13 - 14 февраля 2014 г.), на VIII Всероссийском национальном конгрессе лучевых диагностов и терапевтов «Радиология 2014» (Москва, 28 - 30 мая 2014 г.).

Внедрение в практику

Методика «поперечной связки», модифицированный алгоритм анализа данных компьютерной томографии внедрены в клиническую практику травматологического отделения городской клинической больницы № 12

(государственное бюджетное учреждение здравоохранения «Городская клиническая больница им. В.М. Буянова Департамента здравоохранения города Москвы»).

Объем и структура работы

Диссертация состоит из введения, четырех глав, заключения, выводов, практических рекомендаций, списка литературы. Работа изложена на 170 страницах машинописного текста, содержит 11 таблиц, 76 рисунков, 13 приложений. Список литературы содержит 237 источников (20 отечественных; 217 иностранных).

СОДЕРЖАНИЕ РАБОТЫ

История развития тотального эндопротезирования тазобедренного сустава представляет собой сложный многоэтапный процесс. С появлением новых знаний об анатомии и биомеханике нативного тазобедренного сустава, взаимодействиях в системе имплантат - кость, новых технических возможностей преодолевались одни трудности и отчетливее проявлялись другие, укрытые до времени более явными проблемами.

За последнее десятилетие в медицинской литературе появилось множество работ, посвященных оценке влияния позиции компонентов на частоту вывиха головки тотального эндопротеза тазобедренного сустава, и их количество с каждым годом увеличивается. Ведущее влияние позиции компонентов на стабильность тотального эндопротеза тазобедренного сустава и минимизацию износа в паре трения в настоящее время является бесспорным. Корректная антеверсия вертлужного компонента имеет решающее влияние на стабильность протеза и минимизацию износа в паре трения.

Так называемая «безопасная зона» («the safe zone»), была обозначена Lewinnek и соавт. еще в 1978 году, однако единого мнения об оптимальном пространственном расположении вертлужного компонента не существует до настоящего времени. Работа Lewinnek G.E. и соавт. является одной из первых, в которой упоминается о большом влиянии наклона таза на величину инклинации и

антеверсии компонентов тотального эндопротеза тазобедренного сустава, измеренную по переднезадним рентгенограммам. Для решения этой проблемы авторами было создано оригинальное приспособление для выведения таза в «нулевую позицию». Оригинальная техника измерения положения вертлужного компонента по Lewinnek G.E. и соавт. редко применяется в клинической практике. Несмотря на это, концепция «безопасной зоны» используется практически повсеместно. Вследствие этого не представляется возможным сравнение результатов различных исследований, посвященных проблеме безопасной зоны, а зачастую ставятся под сомнения результаты самих научных работ.

Положение таза не статично, оно динамически изменяется во время походки и других повседневных действий. Изменение угла наклона таза приводит к изменению пространственной позиции вертлужного компонента, в результате чего возникают различия в измерениях его позиции с помощью классической рентгенографии и компьютерной томографии. Значения антеверсии и инклинации, посчитанные относительно трех определений Murray D.W. (анатомическое, операционное и рентгенологическое), имеют различия даже при измерении в одной плоскости, так как оцениваются относительно различных точек отсчета. Измерения в коронарной плоскости не могут быть напрямую сравнены с измерениями, выполненными в передней плоскости таза, из-за наличия наклона таза и должны быть предварительно переведены в те же определения Murray D.W. относительно передней тазовой плоскости. В доступной литературе имеется много примеров игнорирования этих понятий, в результате чего авторы исследований приходили к ошибочным выводам. Различия в методах измерения являются актуальной и научной, и практической проблемой.

Использовать общую технику измерения крайне важно, так как вышеперечисленные проблемы не позволяют непосредственно сравнить данные исследований, представленные на сегодняшний день. В научной литературе, проанализированной в диссертации, представлены различные методы измерения и способы вычисления позиции компонентов тотального эндопротеза тазобедренного сустава. Все они имеют свои преимущества и недостатки.

Классическая рентгенография является самым распространенным и легкодоступным диагностическим методом измерения положения компонентов тотального эндопротеза тазобедренного сустава. Инклинация может быть непосредственно измерена на обычной переднезадней рентгенограмме, тогда как измерение антеверсии гораздо сложнее. Классические рентгенологические измерения позиции вертлужного компонента не могут быть напрямую сравнены с измерениями, сделанными в передней тазовой плоскости. Измерение версии по боковой рентгенограмме привлекает своей простотой, однако может быть весьма неточным ввиду variability наклона таза пациента. Электронно-оптический преобразователь применяется для контроля положения вертлужного компонента, особенно интраоперационно, однако данная методика является трудоемкой, длительной, связана с относительно высокой лучевой нагрузкой на больного и, особенно, на медперсонал, а также зависит от положения на операционном столе и позиции таза пациента.

Современной и перспективной методикой является определение позиции вертлужного компонента с помощью программы, выполняющей виртуальное математическое 3D-моделирование по специальному переднезаднему снимку, однако достоверность осуществленных по ним измерений является предметом обсуждения.

Компьютерная томография является исследованием, позволяющим измерять положение структур нативного тазобедренного сустава и компонентов тотального эндопротеза с наибольшей точностью. С помощью специального КТ-протокола сканирования возможна оценка функционального пространственного положения компонентов тотального эндопротеза тазобедренного сустава с учетом изменения угла наклона таза и поясничного лордоза. По данным зарубежных авторов компьютерная томография признана «золотым стандартом» определения позиции нативной вертлужной впадины и компонентов тотального эндопротеза тазобедренного сустава. КТ-сканирование рекомендовано в мировой медицинской практике как ключевая часть рутинного протокола обследования пациентов с

вывихом тотального эндопротеза тазобедренного сустава. Тем не менее эта методика в отечественной медицине широкого распространения не получила.

Во время операции задать пространственное положение вертлужного компонента можно методом свободной руки, ориентируясь на горизонтальную ось (ось пола) и учитывая положение пациента на операционном столе, с помощью механических направителей, используя костные и мягкотканые ориентиры, с помощью электронно-оптического преобразователя, Image-free или КТ-базированной навигации.

Использование механических направителей является наиболее популярной методикой для установки вертлужного компонента, однако частота установки вертлужного компонента вне пределов «безопасной зоны» при их использовании колеблется от 28% до 78%. Вне зависимости от целевых значений, установка вертлужного компонента методом свободной руки и с помощью механических направителей имеет низкую точность.

Современные навигационные технологии позволяют устанавливать вертлужный компонент относительно передней тазовой плоскости точно в соответствии с заданным планом, однако на настоящий момент не имеется исследований, доказывающих преимущества компьютерной навигации перед хирургической техникой опытного травматолога-ортопеда.

Одной из наиболее современных вариаций компьютер-ассистированной хирургии является установка компонентов эндопротеза под контролем работа МАКО. Данная методика повышает вероятность установки чашки в пределах безопасной зоны, однако исследования частоты вывиха головки при ее использовании не проводилось.

Приведенные данные говорят о том, что простого и, в то же время, достаточно точного способа интраоперационной ориентации вертлужного компонента не существует до настоящего времени. Использование «безопасной зоны» не является идеалом. По всей видимости, оптимальное положение компонентов тотального эндопротеза тазобедренного сустава не может быть

универсальным ввиду вариабельности анатомии вертлужной впадины и проксимального отдела бедренной кости.

Пространственные взаимоотношения в тазобедренном суставе подчиняются закону Вольфа (Wolff J., 1892): «Каждое изменение формы и функции кости или только ее функции влечет за собою изменения ее внутренней архитектоники и вторичное изменение ее внешней структуры в соответствии с законами математики».

Стабильность и восстановление функционального объема движений будут наилучшими при сохранении естественной анатомии и биомеханики тазобедренного сустава, так как антеверсия является физиологическим фактором стабильности в тазобедренном суставе. Для достижения индивидуального положения вертлужного компонента предложены различные методики, в некоторых из них рекомендовано использовать различные нативные костные и мягкотканые ориентиры, такие как костная вертлужная впадина или поперечная связка вертлужной впадины. Согласно мнению основоположников методики «поперечной связки», установка вертлужного компонента с использованием мягкотканых ориентиров (поперечная связка вертлужной впадины и задняя часть вертлужной губы) может уменьшить частоту его установки вне границ классической «безопасной зоны», однако необходимы дополнительные исследования для подтверждения данного факта.

В связи с вышеизложенным, в настоящее время требует уточнения целесообразность индивидуализированной установки «чашки», необходимо сравнение точности существующих методик определения позиции вертлужного компонента.

Данная научная работа была проведена на базе кафедры травматологии и ортопедии медицинского института РУДН (ФГАОУ ВО РУДН) в ГКБ№12 (Городская клиническая больница им. В.М. Буянова). Целью нашего исследования являлась профилактика и улучшение результатов лечения вывихов при тотальном эндопротезировании тазобедренного сустава. В исследование включены 240 пациенток с переломом шейки бедренной кости, которым с сентября 2010 года по

февраль 2013 года было выполнено первичное одностороннее тотальное эндопротезирование тазобедренного сустава. Для исключения влияния гендерного фактора в исследование были включены только больные женского пола. Нами выполнено сравнение частоты вывихов головки и эффективности установки вертлужного компонента тотального эндопротеза тазобедренного сустава в пределах «безопасной зоны» по Lewinnek G.E. и соавт. различными способами: с помощью механических направителей или с использованием анатомических ориентиров (поперечной связки и фиброзной губы вертлужной впадины). Также проведена оценка точности измерения позиции вертлужного компонента с помощью различных методов лучевой диагностики и сформулирован оптимальный алгоритм КТ-анализа изображений.

В первой опытной группе (100 пациенток) установка вертлужного компонента проводилась по методике «поперечной связки» по Archbold H.A. и соавт. (2008), а во второй, контрольной, группе (140 пациенток), - с использованием механических направителей. Средний возраст пациенток составил 72 года (от 63 до 88) в первой группе и 75 лет (от 61 до 96) во второй группе. В исследование были включены только пациентки с односторонним протезированием (правостороннее: 47 (47%) пациенток в первой группе и 59 (42%) пациенток во второй группе, левостороннее: 53 (53%) пациентки в первой группе и 81 (58%) пациентка во второй группе). Средний вес на момент операции составил 71.7 кг (от 47 до 140 кг) в 1 группе и 74.3 кг (от 53 до 120 кг) во второй группе. Среднее время от травмы до выполнения оперативного вмешательства составило 7 дней (2-11 дней). В группе «поперечной связки» было 54 (54%) цементных и 46 (46%) бесцементных эндопротезов, в группе механических направителей - 81 (58%) цементных и 59 (42%) бесцементных эндопротезов. Диаметр головки эндопротеза у всех пациенток составлял 28 мм.

В исследовании использовались современные имплантаты ведущих зарубежных и отечественных производителей (Biomet, Smith&Nephew, De Puy, Алтимед) с парами трения металл-полиэтилен, керамика-полиэтилен, оксидиум-полиэтилен, металл-металл, керамика-керамика. Все оперативные вмешательства

выполнены тремя опытными хирургами с использованием переднебокового доступа по Хардингу. Средний размер операционного доступа в группе «поперечной связки» составил 11 см и варьировал от 9 до 17 см, в группе механических направителей – 13 см и варьировал от 10 до 21 см. В опытной группе (100 пациенток) антеверсия вертлужного компонента задавалась с использованием в качестве ориентира поперечной связки вертлужной впадины, а угол инклинации вертлужного компонента выбирался так, чтобы верхний край чашки был параллелен заднему краю фиброзной губы.

Преимущества использования методики «поперечной связки»:

- Поперечная связка вертлужной впадины, как правило, имеется у каждого пациента, ее положение не зависит от позиции пациента на операционном столе.
- Для каждого больного можно индивидуально подобрать оптимальное положение чашки.
- Поперечная связка удобна как ориентир в рутинной практике, хирург избегает сложностей, связанных с интраоперационной оценкой угла от 15 до 20°.
- Методика «поперечной связки» эффективна для контроля версии вертлужного компонента и установки его в истинном центре сустава.
- Данную методику удобно использовать в миниинвазивной хирургии.

Чтобы использовать поперечную связку в качестве ориентира, прежде всего, необходима ее хорошая интраоперационная экспозиция. Поперечная связка вертлужной впадины сразу доступна для осмотра после выполнения вышеописанных манипуляций только в 49% случаев, согласно данным Archbold Н.А. и соавт. (2008), и 57%, согласно нашему опыту (Таблица 1). Различие в частоте, по-видимому, связано с тем, что, в отличие от Archbold Н.А. и соавт., наше исследование проводилось не на популяции с коксартрозом, при котором происходят дегенеративно-пролиферативные изменения структур тазобедренного сустава, а у пациентов с переломами шейки бедренной кости.

Таблица 1

Варианты расположения поперечной связки вертлужной впадины по Archbold
Н.А. и соавт.

Вариант расположения поперечной связки	Характеристика расположения поперечной связки	Частота встречаемости, в процентах	Частота встречаемости, абсолютная величина	Способ визуализации расположения поперечной связки
1	Нормальная поперечная связка	49%;	490	Доступна осмотру
2	Покрыта тонкой тканью	35,1 %	351	Очищается тупой диссекцией;
3	Покрыта остеофитами	15,6 %	156	Очищается ацетабулярным римером;
4	Отсутствует	0,3%.	3	Повреждена во время попытки экспозиции

Согласно методике «поперечной связки», в нормальной вертлужной впадине поперечная связка и губа формируют плоскость, которая проходит прямо по экватору воображаемой сферы, образуемой вертлужной впадиной в отличие от костной вертлужной впадины, которая менее сферична. Если сферичная «пробная чашка» (пример) установлена так, что полностью «укрыта» поперечной связкой вертлужной впадины и ориентирована параллельно и немного глубже относительно ее края и края задней части вертлужной губы, - чашка установлена оптимально (Рисунок 1).

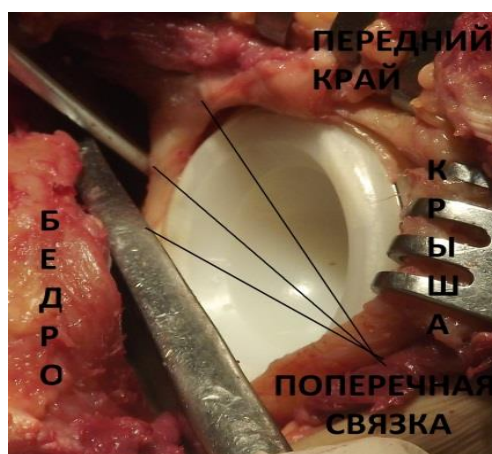

Рисунок 1 Вертлужный компонент, установленный по методике «поперечной связки»

В такой позиции нет «нависания» чашки кпереди, а центр ротации сустава, офсет и длина будут восстановлены, при этом версия будет оптимальной.

В контрольной группе (140 пациенток) мы устанавливали вертлужный компонент с использованием стандартных механических направителей, входящих в комплект инструментов для установки эндопротеза, поставляемых производителем. Целевыми параметрами для установки вертлужного компонента с помощью механических направителей были 45° инклинации и 15° антеверсии.

В послеоперационном периоде всем пациенткам выполнялись классическая и цифровая рентгенография в переднезадней и боковой проекции. Для расчета величины антеверсии по переднезадним рентгенограммам мы пользовались методикой Lewinnek G.E. и соавт. (1978) и методикой по Hassan D.M. и соавт. (1995), которые, согласно исследованию Nho J-H и соавт. (2012), обладают наивысшей точностью и эффективностью. По боковым рентгенограммам измерения проводились по методике Woo R.Y. и Morrey V.F. (1982).

Компьютерная томография таза с мультипланарной реконструкцией выполнялась всем пациенткам в сроки от 3 до 7 суток после операции для контроля позиции вертлужного компонента. КТ-исследования выполнялись с использованием стандартного протокола для измерения позиции вертлужной впадины/вертлужного компонента по Stem E.S. и соавт. (2006). Для того чтобы исключить влияние положения пациента на величину измеряемой антеверсии и инклинации, в нашем исследовании использован двухэтапный протокол оценки антеверсии по Oliversona H. и соавт. (2004) (Рисунок 2).

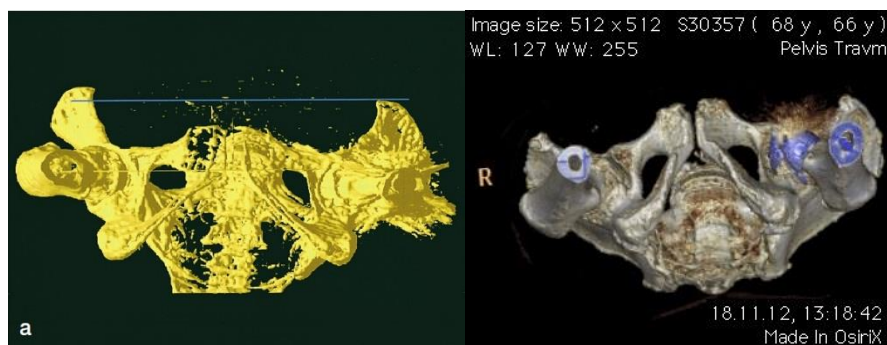


Рисунок 2 Стандартизирование положения таза по Oliversona H. и соавт.

а. Трехмерная реконструкция таза, отображающая положение таза пациента в томографе.

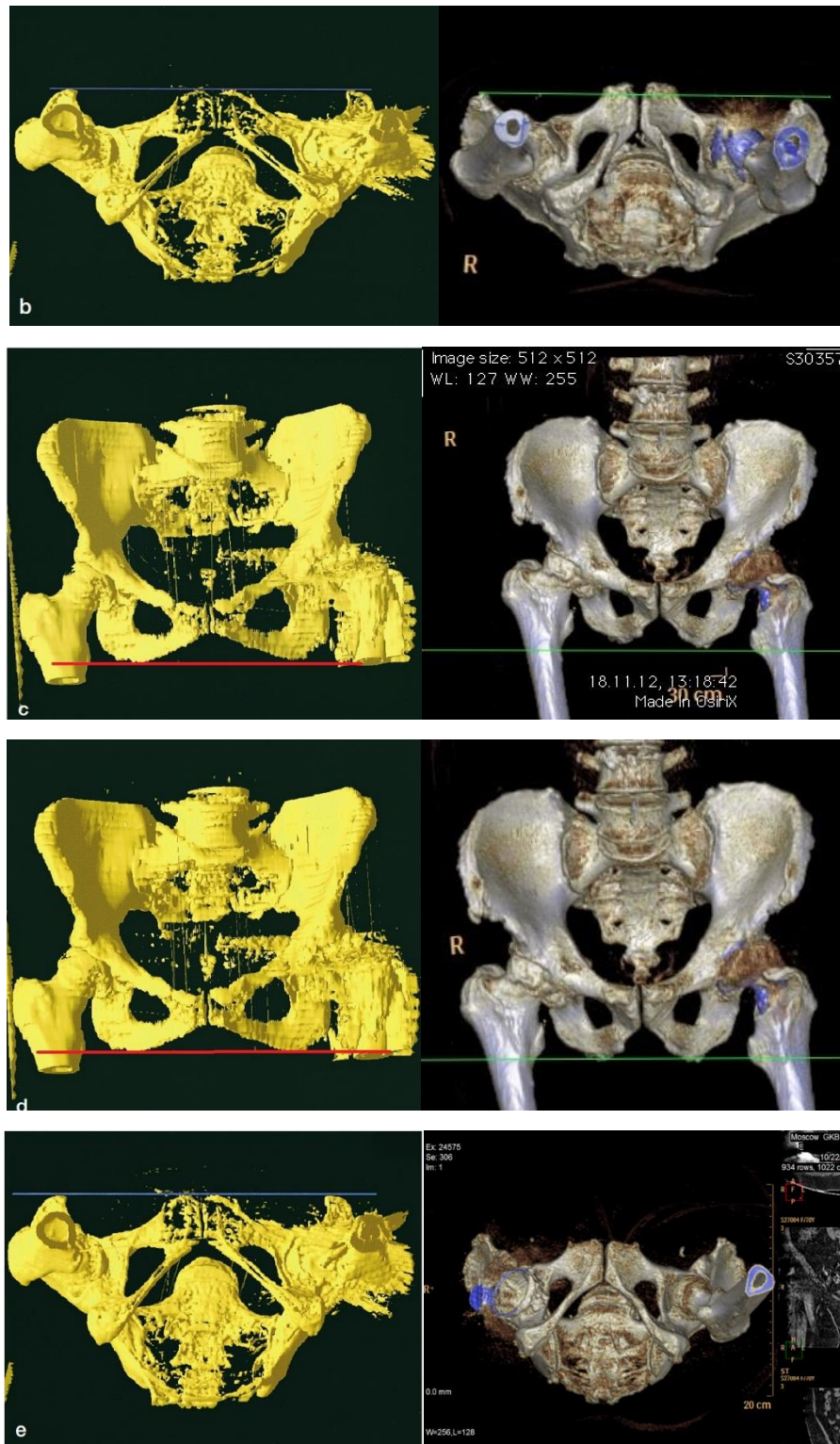


Рисунок 2 Стандартизирование положения таза по Oliverson H. и соавт.
 в. Приведение передней плоскости таза к горизонтальной.
 с. Переход из аксиальной плоскости обзора в коронарную;
 д. Касательная к седалищным буграм приведена к горизонтальной плоскости;
 е. Переход обратно к аксиальной плоскости обзора. Стандартное положение таза достигнуто.

Первый этап обработки данных заключался в приведении виртуальной 3D реконструкции таза в стандартное положение (приведение передней тазовой плоскости параллельно коронарной плоскости) при помощи следующих действий:

1. Выбирали вид в аксиальной плоскости.
2. Совмещали переднюю плоскость таза с горизонтальной плоскостью.
3. Затем переходили из аксиальной плоскости в коронарную.
4. Проводили линию, тангенциальную седалищным буграм, в параллельное положение к горизонтальной плоскости.
5. Снова переходили в аксиальную плоскость.
6. Приводили плоскость, образуемую передними верхними подвздошными остями и передней поверхностью лобкового симфиза, в положение, параллельное горизонтальной плоскости.

Для того чтобы повысить точность измерения, мы модифицировали алгоритм оценки данных компьютерной томографии с учетом влияния нативной, а также приобретенной в результате некоторых заболеваний и патологических процессов, асимметрии таза. Таз приводили в стандартизированное положение в режиме мультиплоскостной реконструкции, совмещая и корректируя виртуальные плоскости с основными анатомическими структурами костного таза:

- Сагиттальную плоскость, параллельную остистым отросткам крестцовых позвонков и линии, проходящей через остистые отростки и лобковый симфиз.
- Горизонтальную плоскость, параллельную краю «фигуры слезы», седалищным буграм, верхним краям костной вертлужной впадины, передним верхним подвздошным остями и верхним краям крыльев подвздошной кости.

В случае, если линии между указанными ориентирами были не параллельны, мы располагали виртуальные оси в среднее положение относительно несовпадающих анатомических ориентиров. После приведения таза в стандартизированное положение мы приступали к определению угла антеверсии (Рисунок 3).

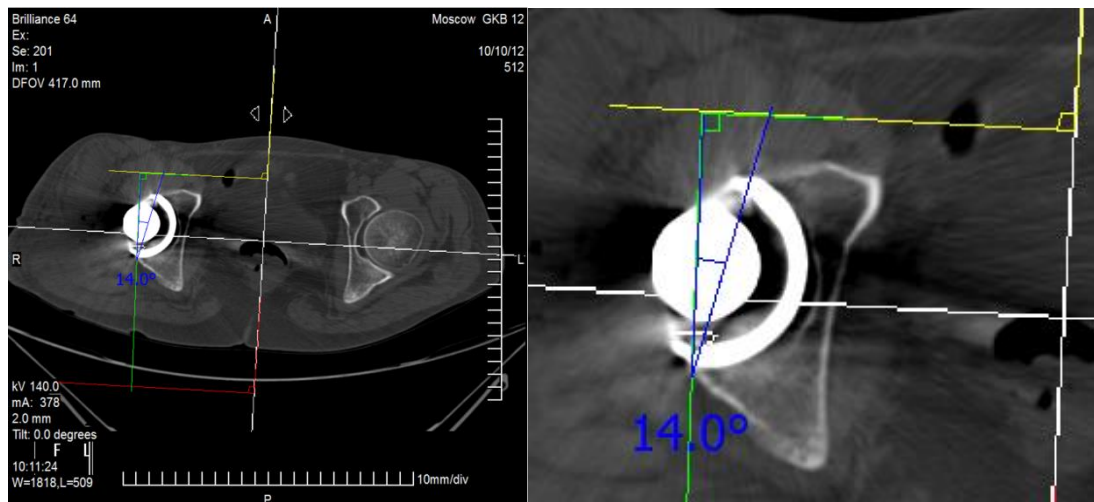


Рисунок 3 КТ таза; выровненный аксиальный срез через середину чашки, полученный при МПР (мультипланарной реконструкции). Белая линия А – сагиттальная плоскость, зеленая линия - парасагиттальная плоскость, (плоскость, параллельная сагиттальной и проведенная через задний край вертлужного компонента), синяя линия - плоскость входа в вертлужный компонент, антеверсия 14° .

Мы также измеряли величины антеверсии в контралатеральном и оперированном суставах с целью сравнения и оценки индивидуализации установки чашки относительно нативной вертлужной впадины. При возникновении трудности в определении края вертлужного компонента из-за «наводок» мы повышали контрастность изображения до тех пор, пока не исчезал костный таз, и не оставалась только виртуальная 3D-модель эндопротеза. Затем определяли искомый край вертлужного компонента, устанавливали линию измерителя на нее, после чего возвращали изображение в исходное положение и производили измерение.

Согласно данным литературы и данным нашего исследования, мы выделили следующие преимущества измерения версии вертлужного компонента с помощью компьютерной томографии:

- Длительность исследования всего несколько секунд
- Использование компьютерной томографии с трехмерной мультиплоскостной реконструкцией позволяет исключить влияние позиции пациента на измерение положения вертлужного компонента и другие погрешности,

свойственные классической рентгенографии и позволяет оценить его истинную позицию

- Не требуется максимальное отведение контралатеральной конечности, которое зачастую болезненно или невозможно для пациента
- Не требуется применения сложных тригонометрических расчетов
- Доступна достоверная оценка версии бедренного компонента и комбинированной версии, что не представляется возможным при других методах исследования
- Возможно сравнение величины бедренной антеверсии и вертлужной антеверсии оперированного сустава с контралатеральным интактным
- Возможно сравнение антеверсии вертлужного компонента и унилатеральной нативной вертлужной антеверсии (при использовании фильтров, подавляющих артефакт от металла)
- Комфорт для больного в сравнении с другими методами

Ограничивающим фактором для рутинного использования компьютерной томографии с целью послеоперационной оценки позиции компонентов тотального эндопротеза тазобедренного сустава является ее относительно высокая стоимость, однако, учитывая широкое распространение метода в стационарах ОМС, а также неоспоримо более высокую диагностическую значимость исследования, считаем данный недостаток условным. При использовании современной аппаратуры и скрининговых низкодозных протоколов исследования, утверждение о том, что компьютерная томография связана с относительно большой дозой облучения пациента, по нашим данным является неактуальным, так как доза облучения при КТ-таза сопоставима с аналогичной при классической переднезадней рентгенографии таза.

Наибольший срок наблюдения пациенток составил 36 месяцев, минимальный срок наблюдения - 9 месяцев. Расположение вертлужных компонентов, измеренное при использовании метода компьютерной томографии, было сравнено с «безопасной зоной» по Lewinnek G.E. и соавт., конвертированной из рентгенологического (абдукция 40° ($\pm 10^{\circ}$) и антеверсия 15° ($\pm 10^{\circ}$)) в

анатомическое определение (абдукция от 30.4° до 54.4° и антеверсия от 6.5° до 43°) по Murray D.W. с помощью адаптированных математических формул. В пределах «безопасной зоны» по Lewinnek и соавт. находилось 93 (93%) вертлужных компонента в первой группе и 111 (79%) вертлужных компонентов во второй группе (Таблица 2).

Таблица 2

Позиция вертлужного компонента в опытной и контрольной группах по данным КТ

Параметр	Группа «поперечной связки»	Группа «механических направителей»
Средняя величина угла версии вертлужного компонента	$20^\circ \pm 7.9^\circ$	$13^\circ \pm 12.9^\circ$
Средняя величина угла инклинации вертлужного компонента	$42^\circ \pm 4.2$	$44^\circ \pm 5.4^\circ$
Частота ретроверсии вертлужного компонента	2 (2%)	11 (7.8%)
Процент расположения вертлужного компонента в пределах «безопасной зоны»	93 (93%)	111 (79%)
Частота возникновения вывиха головки тотального эндопротеза тазобедренного сустава	2 (2%)	8 (5.7%)
Частота расположения вертлужного компонента вне пределов «безопасной зоны» при вывихе головки тотального эндопротеза тазобедренного сустава	0 (0%)	6 из 8 (75%)
Частота ретроверсии вертлужного компонента при вывихе головки тотального эндопротеза тазобедренного сустава	0 (0%)	5 из 8 (62.5%)

Частота ретроверсии вертлужного компонента в группах значительно различалась и составляла 2% (2 пациентки) в группе «поперечной связки» и 7.8% (11 пациенток) в группе механических направителей.

В группе «поперечной связки» за период наблюдения произошло два задних вывиха (2%). В группе механических направителей за период наблюдения вывих произошел в восьми случаях (5.7%). Частота расположения вертлужного компонента вне пределов «безопасной зоны» по Lewinnek G.E. и соавт. при вывихе головки тотального эндопротеза тазобедренного сустава в контрольной группе

составило 75% (6 из 8 пациенток). В опытной группе все вертлужные компоненты в эндопротезах с вывихом находились в пределах «безопасной зоны».

Частота ретроверсии при вывихе составила 0% в группе «поперечной связки» и 63% в группе «механических направителей». Согласно результатам настоящего исследования, имеется прямая пропорциональная связь между ретроверсией вертлужного компонента и частотой вывиха головки тотального эндопротеза тазобедренного сустава, однако не встретилось вывихов при значениях антеверсии, превышающих границы «безопасной зоны».

Используя полученную в ходе работы базу рентгеновских и КТ-данных, мы провели исследование эффективности измерения позиции вертлужного компонента тотального эндопротеза тазобедренного сустава каждым из методов лучевой диагностики. Были оценены данные лучевой диагностики 50 пациенток со стабильно фиксированными к кости имплантатами. Измерения проводились по двум переднезадним рентгенограммам без использования устройства для стандартизации положения таза, двум переднезадним рентгенограммам с использованием устройства для приведения таза в стандартизированное положение, двум боковым рентгенограммам и по данным компьютерной томографии.

Мы сопоставили данные классических рентгенограмм с данными компьютерной томографии и оценили коэффициент корреляции Пирсона. Для контроля точности измерений мы провели следующий эксперимент. В четыре препарата костей таза человека свободной рукой были установлены вертлужные компоненты в левый тазобедренный сустав последовательно в четырех различных целевых положениях: ретроверсия -15° , нормоверсия 15° и 30° антеверсии. После этого выполнялась серия классических рентгеновских исследований в переднезадней (с установкой положения таза в нулевую позицию с помощью оригинального приспособления и без него) и боковой проекциях, а также была выполнена компьютерная томография (при различных положениях). Мы сравнили полученные экспериментальные данные и оценили степень корреляции между измерениями с помощью коэффициента корреляции Пирсона. Суммируя анализ

данных лучевой диагностики нашего клинического и экспериментального исследования, мы пришли к выводу, что оценить антеверсию вертлужного компонента проще всего по боковым рентгенограммам, однако данный метод наименее точен, его удастся выполнить не всем больным. Переднезадняя рентгенография таза без стандартизации положения таза быстро и легко выполняема большинству пациентов, однако подсчет антеверсии затрачивает значительно большее время в сравнении с другими методами, точность измерения имеет значительную ошибку, так как на результат влияет наклон таза. Точность измерения по переднезадним рентгенограммам можно повысить выведением таза в нейтральную позицию, однако это удлиняет время исследования и невозможно выполнить всем больным.

Компьютерная томография быстра и комфортна для пациентов, ее возможно выполнить всем больным вне зависимости от наличия контрактур в суставах и поясничном отделе позвоночника, болевого синдрома. Измерения по КТ не требуют сложных тригонометрических расчетов, имеют наибольшую точность, на них не влияет положение таза пациента. По нашему мнению, появление новых возможностей этой современной высокотехнологичной методики и новых знаний о нативном и искусственном тазобедренном суставе существенно расширяет показания к компьютерной томографии и делают ее методом выбора для диагностики позиции компонентов тотального эндопротеза тазобедренного сустава. Сложности с компьютерной томографией связаны с наличием артефактов от металла, однако на современных аппаратах существуют специальные фильтры их подавления, которые позволяют решить эту проблему, по крайней мере, частично.

Таким образом, исход тотального эндопротезирования тазобедренного сустава зависит от многих факторов. Они могут влиять на наличие и интенсивность болей в послеоперационном периоде, ограничение объема движений в суставе, повышение износа, появление нестабильности и снижение срока «жизни эндопротеза». Однако возникновение вывиха головки является одним из наиболее распространенных осложнений тотального эндопротезирования тазобедренного

сустава. В нашем исследовании мы получили результаты, свидетельствующие не только о преимуществах установки вертлужного компонента с использованием методики «поперечной связки», но и о том, что КТ – исследование является эффективным способом измерения позиции вертлужного компонента.

ВЫВОДЫ

1. В большинстве случаев прямое сравнение позиции вертлужного компонента на основании величин антеверсии и инклинации, полученных с помощью различных методов лучевой диагностики, невозможно без предварительного конвертирования.
2. Методика «поперечной связки» является эффективным способом установки вертлужного компонента в пределах «безопасной зоны». Согласно нашему исследованию, 93% вертлужных компонентов в группе «поперечной связки» находились в пределах «безопасной зоны» в сравнении с 79% в группе механических направителей.
3. Использование методики «поперечной связки» позволяет установить вертлужный компонент с учётом индивидуальных анатомических особенностей и снизить вероятность вывихов головки тотального эндопротеза тазобедренного сустава в сравнении с установкой при помощи механических направителей (2% вывихов в группе «поперечной связки», 6% в группе механических направителей).
4. КТ является оптимальным методом для определения позиции вертлужного компонента тотального эндопротеза тазобедренного сустава. Точная оценка положения вертлужного компонента по рентгенограммам в боковой и переднезадней проекции без стандартизации положения таза не представляется возможной.
5. КТ-анализ положения вертлужного компонента абсолютно показан пациентам с рецидивирующей нестабильностью тотального эндопротеза

тазобедренного сустава для предоперационного планирования и выбора из множества существующих оперативных методик оптимальной.

Список работ, опубликованных по теме диссертации:

1. Дедюрин А.А., [Ломтатидзе Е.Ш.], Загородний Н.В., Абакиров М.Д. и соавт. Оценка эффективности методики «поперечной связки» для установки вертлужного компонента эндопротеза тазобедренного сустава. // Медицина критических состояний. – 2014. - № 5-6. – С. 50-56.
2. Дедюрин А.А., [Ломтатидзе Е.Ш.], Загородний Н.В., Абакиров М.Д. и соавт. КТ-анализ положения вертлужного компонента при установке по анатомическим ориентирам или с помощью механических направителей. // Медицина критических состояний. – 2015. - № 1. – С. 45-50.
3. Dedyurin A.A., Lomtadze E.S., Abakirov M.D., Urvantseva O.M., Albluwi A., Sarukhanyan A.R., Borisov Y. Poster «CT-analysis of acetabular component position in mechanically guided vs free-hand anatomical-landmarks techniques». European Congress of Radiology 2014. EPOS. DOI: 10.1594/ecr2014/C-1004