

На правах рукописи

Ивина Анастасия Анатольевна

**МОЛЕКУЛЯРНЫЕ МЕХАНИЗМЫ НЕОПЛАСТИЧЕСКОЙ
ТРАНСФОРМАЦИИ ЭПИТЕЛИЯ СЛИЗИСТОЙ ОБОЛОЧКИ
РТА**

14.03.02 – патологическая анатомия

АВТОРЕФЕРАТ

**диссертации на соискание ученой степени
доктора медицинских наук**

Москва, 2020

Работа выполнена на кафедре патологической анатомии медицинского института ФГАОУ ВО «Российский университет дружбы народов».

Научный консультант:

доктор медицинских наук, профессор

Игорь Иванович Бабиченко

Официальные оппоненты:

Волченко Надежда Николаевна – доктор медицинских наук, профессор, заведующая отделом онкоморфологии Московского научно-исследовательского онкологического института имени П.А. Герцена филиала Федерального государственного бюджетного учреждения «Национальный медицинский центр радиологии» Минздрава России

Андреева Юлия Юрьевна – доктор медицинских наук, профессор кафедры патологической анатомии ФГБОУ ДПО РМАНПО

Щеголев Александр Иванович – доктор медицинских наук, профессор, заведующий 2-м патологоанатомическим отделением ФГБУ «Национальный медицинский исследовательский центр акушерства, гинекологии и перинатологии имени академика В.И. Кулакова» Министерства здравоохранения Российской Федерации

Ведущая организация: ФГБНУ «Научно-исследовательский институт морфологии человека»

Защита состоится «3» марта 2021 г. в 14:00 часов на заседании диссертационного совета ПДС 0300.006 ФГАОУ ВО «Российский университет дружбы народов» по адресу: 117198 Москва, ул. Миклухо-Маклая, д. 8, медицинский институт.

С диссертацией можно ознакомиться в научной библиотеке ФГАОУ ВО «Российский университет дружбы народов» по адресу 117198 Москва, ул. Миклухо-Маклая, д. 6 и на сайте организации www.rudn.ru.

Автореферат разослан « » 2021 года.

Ученый секретарь диссертационного совета

кандидат медицинских наук

Горячев Вячеслав Александрович

Общая характеристика работы.

Актуальность проблемы

Плоскоклеточный рак (ПР) составляет более 90% всех злокачественных опухолей слизистой оболочки рта (СОР) [Warnakulasuriya S., 2009]. Данное заболевание находится на 11-м месте по частоте встречаемости и по сравнению с другими раками имеет худший прогноз [Paradiouchou S. et al., 2020]. Заболеваемость ПР СОР постоянно растет, 2% впервые выявленных злокачественных опухолей в год приходится на данную локализацию [Li B. et al., 2019]. Высокая смертность больных с ПР СОР связана с его поздней диагностикой и наличием метастазов [Scanlon C.S. et al., 2013]. Уровень 5-ти летней выживаемости при диагностике ПР на ранней стадии составляет 80%, а при диагностике данного заболевания на поздней стадии – только около 20% [Wang Y.Y. et al., 2014; Scott S.E. et al., 2005].

Известно, что в большинстве случаев ПР СОР развивается из потенциально злокачественных заболеваний (ПЗЗ), которые обладают признаками развития эпителиальной дисплазии (ЭД) [EI-Naggar A.K. et al., 2017].

Для повышения точности диагностики ПР СОР на ранней стадии широко применяется иммуногистохимический метод (ИГХ-метод). В настоящее время используют маркеры пролиферации (белок Ki-67), митотической активности (белок рННЗ), апоптоза (белок P53), межклеточного взаимодействия (белки клаудины и кадгеринины), промежуточных филаментов (белки цитокератины). Также оценивают влияние вируса папилломы человека на малигнизацию эпителия СОР. Одним из современных направлений является изучение сигнальных путей, участвующих в неопластической трансформации и особенностей метаболизма опухолевых клеток.

Для широкого внедрения данного метода в клиническую практику патологической анатомии слизистой оболочки рта необходимо проведение комплексного исследования различных онкомаркеров и составить алгоритм выявления ранней стадии неоплазии. Кроме того, в практической работе патологоанатом сталкивается с проблемой дифференциальной диагностики ПР с другими заболеваниями неопухолевого генеза [Ивина А.А. с соавт., 2017].

Данная диссертационная работа направлена на решение актуальной научной проблемы – ранней молекулярной диагностики диспластических изменений эпителия слизистой оболочки рта, приводящих к формированию плоскоклеточного рака.

Цель исследования

Улучшить диагностику плоскоклеточного рака путем выявления ранних молекулярных критериев неопластической трансформации эпителия слизистой оболочки рта.

Задачи исследования

1. Изучить частоту экспрессии белка папилломавируса человека высокого риска (HPV 16), как одного из факторов патогенеза плоскоклеточного рака СОР.
2. Изучить особенности пролиферативной, митотической активности и апоптоза эпителия СОР в процессе малигнизации по экспрессии белков Ki-67, фосфогистона H3 (рННЗ) и P53.
3. Изучить особенности транспорта глюкозы в клетках плоского эпителия при формировании атипии по экспрессии белка GLUT 1.
4. Изучить особенности эпителиально-мезенхимальной трансформации опухолевых клеток плоского эпителия по экспрессии белков E- и N-кадгеринов.
5. Изучить особенности распределения промежуточных филаментов эпителиоцитов – цитокератина 8 и цитокератина 15 на фоне эпителиально-мезенхимальной трансформации эпителия при дисплазии и плоскоклеточном раке.

6. Изучить участие сигнального пути Sonic Hedgehog по экспрессии клетками плоского эпителия эффекторного белка Gli-1 в процессе малигнизации эпителия СОР.
7. Исследовать характеристики экспрессии белка межклеточных плотных контактов – клаудина-1 при развитии неоплазии.
8. Разработать алгоритм, позволяющий проводить дифференциальную диагностику плоскоклеточного рака СОР и неопухолевых образований (псевдоэпителиоматозная гиперплазия, некротическая сиалометаплазия, красный плоский лишай и пиогенная гранулема).
9. Провести сравнительную оценку пролиферативной активности, выраженной клеточной атипией, экспрессии белка цитокератина 15 и изучить особенности злокачественной трансформации эпителиальных клеток от веррукозной гиперплазии до веррукозной карциномы СОР.
10. Оценить корреляционные взаимоотношения между пролиферацией, митотической активностью, апоптозом, метаболизмом глюкозы, экспрессией белков эпителиально-мезенхимальной трансформации, экспрессией белка межклеточных плотных контактов, экспрессией белков промежуточных филаментов, экспрессией эффекторного белка сигнального пути Sonic Hedgehog и стадией неопластической трансформации эпителиальных клеток.

Научная новизна

Впервые описан процесс эпителиально-мезенхимальной трансформации при малигнизации эпителия СОР.

Впервые показана повышенная экспрессия белка GLUT 1 на мембранах клеток при неопластических изменениях СОР.

Впервые выявлено значение сигнального пути Sonic Hedgehog в развитии ПР СОР.

Впервые выявлено значение экспрессии белка цитокератина 15 для ранней диагностики малигнизации эпителия СОР.

В результате данного исследования впервые был представлен дифференциально-диагностический алгоритм выявления ранних признаков малигнизации эпителия на стадии дисплазии и рака *in situ*, который может широко применяться в практической работе патологоанатомов для оценки потенциально злокачественных заболеваний, из которых формируется плоскоклеточный рак СОР.

Теоретическая и практическая значимость работы

Полученные в работе данные могут быть использованы для совершенствования критериев оценки переходных стадий от гиперплазии эпителия к ПР СОР при гистологическом и иммуногистохимическом исследовании. Результаты исследования позволяют выявить ранние изменения эпителиальных клеток, свидетельствующие о начале анаплазии и провести их дифференциальную диагностику с потенциально злокачественными заболеваниями. Результаты проведенного исследования расширят теоретическую базу о фундаментальных механизмах развития плоскоклеточного рака слизистой оболочки рта.

Диссертация соответствует паспорту научной специальности 14.03.02 – патологическая анатомия, согласно пунктам 1,2,3.

Методология и методы исследования

Методологическая работа заключалась в системном подходе и комплексном анализе научных трудов как отечественных, так и зарубежных авторов, связанных с изучением проблемы развития ПР СОР. На основании анализа были сформулированы цель и задачи исследования. Для их решения в работе были использованы следующие методы: анализ клинической информации, гистологическое исследование, иммуногистохимическое исследование, хромогенная *in situ* гибридизация, статистический анализ, что позволило выполнить поставленные цель и задачи.

Положения, выносимые на защиту:

1. Иммуногистохимический метод позволяет провести более точную дифференциальную диагностику дисплазии, рака *in situ* и плоскоклеточного рака СОР по сравнению с гистологическим исследованием.
2. Иммуногистохимический метод позволяет провести дифференциальную диагностику плоскоклеточного рака и неопухолевых поражений СОР (псевдоэпителиоматозная гиперплазия, некротическая сиалометаплазия и пиогенная гранулема).
3. Веррукозная карцинома является одним из этапов злокачественной трансформации эпителия от гиперкератоза до плоскоклеточного рака СОР.
4. При развитии плоскоклеточного рака эпителий СОР подвергается эпителиально-мезенхимальной трансформации, что способствует инфильтрирующему росту и дальнейшему метастазированию опухоли.
5. В формировании плоскоклеточного рака СОР участвует сигнальный путь Sonic Hedgehog.
6. Вирус папилломы человека менее чем в 1/3 случаев является этиологическим фактором развития плоскоклеточного рака СОР.
7. Наиболее значимым маркером выявления дисплазии и плоскоклеточного рака СОР на стадии рака *in situ* является цитокератин 15.

Степень достоверности и апробация результатов

Для достижения достоверности результатов при каждом виде исследования (гистологическое и иммуногистохимическое) строго придерживались соответствующих протоколов и рекомендаций, а также применяли положительный и отрицательный контроль.

Материалы диссертации были представлены на Международной научной конференции «Актуальные вопросы морфогенеза в норме и патологии» в Москве 16-17 апреля 2014 года, на XVIII Ежегодном научном форуме «Стоматология 2016» 7 декабря 2016 года, на V симпозиуме Российского общества патологоанатомов с международным участием в Челябинске 1-4 июня 2017 года, на IV Евразийском форуме по онкологии головы и шеи в Москве 11-14 июля 2019 года, на Всероссийской научной конференции с международным участием «Актуальные вопросы морфогенеза в норме и патологии» 23-24 апреля 2020 года, на VIII Международном междисциплинарном конгрессе 28-31 мая 2020 году.

Внедрение результатов исследования в практику

Результаты исследования применяются в практической работе лаборатории патологической анатомии ФГБУ НМИЦ «ЦНИИС и ЧЛХ» Минздрава РФ, а также используются в процессе лекционного и практического обучения студентов 3 курса специальностей «Стоматология» и «Лечебное дело», ординаторов и стажеров ДПО кафедры патологической анатомии Федерального государственного автономного образовательного учреждения высшего образования «Российский университет дружбы народов».

Публикации

По теме диссертационного исследования опубликована 20 научных печатных работ, в том числе 15 статей, из них 1 – в журнале из перечня ВАК РФ, 14 публикаций в изданиях, индексируемых в международной БД Scopus.

Структура и объем работы

Диссертация состоит из введения, пяти глав (обзор литературы, материалы и методы исследования, результаты собственных исследований, анализ полученных данных, обсуждение полученных данных), выводов, практических рекомендаций, списка сокращений и списка литературы. Текст диссертации изложен на 228 страницах машинописного текста, содержит 99 рисунков и 39 таблиц. Библиография состоит из 252 источника литературы, из которых 18 – отечественных и 234 – зарубежных.

Основное содержание работы

Материалы и методы

В работе использован операционный и биопсийный материал отделения хирургической стоматологии (заведующий отделением проф. д.м.н. Семкин В.А.) и архивный материал лаборатории патологической анатомии (заведующий лабораторией проф. д.м.н. Бабиченко И.И.) ФГБУ НМИЦ «ЦНИИС и ЧЛХ» Минздрава РФ за период с февраля 2011 года по февраль 2020 года. Были исследованы биоптаты слизистых оболочек рта 488 пациентов в том числе 315 женщин и 171 мужчина.

Гистологическая оценка материала выполнена по классификации ВОЗ (2017). Была выявлена гиперплазия эпителия (ГЭ) СОР в 142 случаях, эпителиальная дисплазия низкой степени (ЭДНС) СОР в 41 случае, эпителиальная дисплазия высокой степени (ЭДВС) в 17 случаях, рак *in situ* (carcinoma in situ – CIS) в 10 случаях, плоскоклеточный рак (ПР) СОР в 112 случаях, веррукозная гиперплазия (ВГ) СОР в 57 случаях, веррукозная карцинома (ВК) СОР в 20 случаях, красный плоский лишай (КПЛ) в 34 случаях, псевдоэпителиоматозная гиперплазия (ПЭГ) в 17 случаях, пиогенная гранулема (ПГ) в 34 случаях и некротическая сиалометаплазия (НС) в 4 случаях.

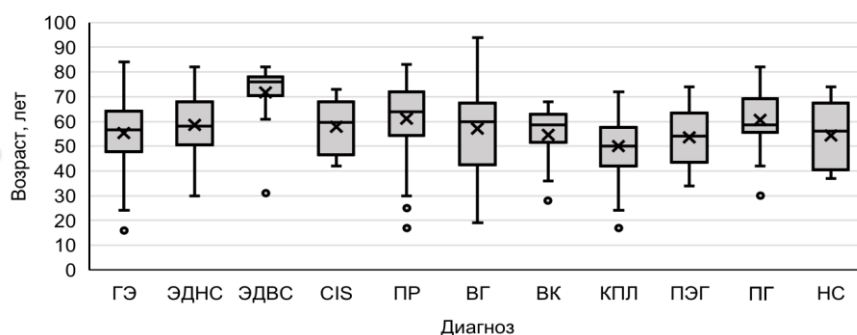


Рисунок 1. Средний возраст пациентов при гиперплазии эпителия (ГЭ), эпителиальной дисплазии (ЭД), раке *in situ* (CIS), плоскоклеточном раке (ПР), веррукозной гиперплазии (ВГ), веррукозной карциноме (ВК), красном плоском лишае (КПЛ), псевдоэпителиоматозной гиперплазии (ПЭГ), пиогенной гранулеме (ПГ) и некротической сиалометаплазии (НС) СОР

Таблица 1.

Распределение пациентов по полу при различной патологии СОР.

Диагноз	Пол		Всего
	Женщины	Мужчины	
Гиперплазия эпителия	109	33	142
Эпителиальная дисплазия низкой степени	29	12	41
Эпителиальная дисплазия высокой степени	8	9	17
Рак <i>in situ</i>	8	2	10
Плоскоклеточный рак	50	62	112
Веррукозная гиперплазия	46	11	57
Веррукозная карцинома	13	7	20
Красный плоский лишай	22	12	34
Псевдоэпителиоматозная гиперплазия	10	7	17
Пиогенная гранулема	19	15	34
Некротическая сиалометаплазия	1	3	4
ВСЕГО	315	173	488

Гистологическое исследование

Для изучения операционного и биопсийного материала СОР кусочки ткани фиксировали в 10% забуференном формалине (рН 7,4) в течение 24 часов, после проводки на гистопроцессоре карусельного типа STP 120 Thermo scientific, на станции заливки ЕС-350 Thermo scientific погружали в парафин с температурой плавления +54⁰С. Затем на аппарате Microm HMS изготавливались серийные срезы толщиной 5 мкм, которые впоследствии, на аппарате 740 Thermo scientific, были окрашены в автоматическом режиме гематоксилином и эозином заключали в среду Bio-Mount (Bio Optica Milano S.P.A., Италия).

Иммуногистохимическое исследование

Иммуногистохимическое исследование биопсийного материала проводилось в соответствии со стандартным протоколом. Из блоков, приготовленных для гистологического исследования на микротоме нарезают серийные срезы толщиной 5 мкм и монтировали на стекла, покрытые поли-L-лизинном. На каждом стекле крепилась этикетка, на которой была отображена следующая информация: порядковый номер стекла, номер биопсии, название маркера, дата исследования и индивидуальный штрих-код для считывания.

Депарафинизацию и высокотемпературную демаскировку антител осуществляли при помощи РТ-модуля (Thermo scientific, Великобритания) в течение 20 мин при температуре +98⁰С. Для выявления ядерных антигенов при депарафинизации и демаскировании применяли буфер с рН 6,0, при изучении цитоплазматических белков, использовали буфер с рН 9,0. Процедура иммуногистохимического окрашивания осуществлялась в автоматическом режиме на Autostainer 360 Thermo scientific с использованием системы визуализации QUANTO. Протокол для Autostainer включал 10 мин. H₂O₂ (блокировка эндогенной пероксидазной активности), 10 мин. протеиновый блок Pblk (для исключения неспецифического фонового окрашивания), 30 мин. первичные антитела, 10 мин. амплификатор Amp (усиление окраски первичных антител), 20 мин. полимер HRP и 5 мин. DAB (3,3-диаминобензидин), что позволяло получить на срезах специфическую коричневую окраску. Промывка срезов во время процедуры окрашивания осуществлялась TRIS-Buffer рН 7,6 с Tween 20. После инкубации срезы отмывали в дистиллированной воде, а затем в течение 3 мин. докрашивали гематоксилином Майера. После того, как срезы приобретали голубой оттенок, стекла извлекали, погружали в дистиллированную воду, в которую для получения щелочной среды добавляли несколько капель раствора аммиака. Затем обезвоживали в батарее спиртов восходящей концентрации и заключали в Bio-Mount (Bio Optica Milano S.P.A., Италия). Препараты исследовали под микроскопом (AxioPlan 2 imaging, Karl Zeiss) с фотофиксацией (AxioCam ERc 5s).

Метод двойного иммуногистохимического окрашивания

Данный метод использовался в 8-ми случаях веррукозной карциномы и 19 случаях веррукозной гиперплазии. Иммуногистохимическое исследование биопсийного материала проводили в соответствии со стандартным протоколом. Тканевые антигены определяли с помощью моноклональных кроличьих антител к белкам Ki-67 и мышинных моноклональных антител к цитокератину 15. Для визуализации антигенов использовали двойное окрашивание, против кроличьих антител, системой Ultra Vision LP Detection System AP Polymer Fast Red Chromogen (Thermo scientific) и, мышинных антител, QUANTO DAB (Thermo scientific). В результате подобного окрашивания ядра с положительной реакцией на Ki-67 были красного цвета, а цитоплазма клеток, с положительной окраской на цитокератин 15 – коричневого.

Метод тканевых матриц

Часть операционного и биопсийного материала была исследована при помощи метода тканевых матриц (Tissue Microarray – TMA). Данный метод использовался в 20-ти случаях из 142 при ГЭ, 10-ти случаях из 58 ЭД, 25-ти случаях из 57 при ВГ, 10-ти случаях из 20 при ВК и 58-ми случаях из 113 при ПР СОР. В работе использовался набор Manual Tissue Microarray Kit IW-121 EZ NVF (IHC World, USA).

Было сделано 8 матриц. С каждой матрицы подготовили по 7 стекол: для окрашивания гематоксилином и эозином, изучения особенностей пролиферативной активности эпителия СОР в процессе малигнизации по экспрессии белка Ki-67, исследования процесса апоптоза при неоплазии СОР по экспрессии белка P53, выявления особенностей строения промежуточных филаментов эпителиоцитов при дисплазии и плоскоклеточном раке по экспрессии белка цитокератина 15 и изучения экспрессии белка P16^{INK4a} и антигена папилломавируса человека высокого риска (HPV 16).

Характеристики используемых первичных антител представлены в таблице 4.

Таблица 2.

Характеристики первичных антител.

№	Тип антитела	Клон	Фирма	Разведение
1	Моноклональные мышинные антитела к Ki-67	MM1	Diagnostic Biosystems	1:200
2	Моноклональные кроличьи антитела против мутантного белка P53	Y5	Epitomics	1:200
3	Очищенные антитела кроличьей антисыворотки к фосфогистону H3	Поликлональные	Cell Marque	1:200
4	Эпитоп-специфичные кроличьи антитела к GLUT1	C-конец	Thermo scientific	1:100
5	Моноклональные мышинные антитела к E-кадгерину	SPM471	Thermo scientific	1:50
6	Очищенные антитела кроличьей антисыворотки к N-кадгерину	Поликлональные	GeneTex	1:100
7	Очищенные антитела кроличьей антисыворотки к клаудину-1	Поликлональные	Thermo scientific	1:200
8	Моноклональные мышинные антитела к цитокератину 8	TS1	Thermo scientific	1:100
9	Моноклональные мышинные антитела к цитокератину 15	EP14	Epitomics	1:100
10	Моноклональные кроличьи антитела к Gli-1	EPR4523	Epitomics	1:100
11	Моноклональные кроличьи антитела к P16 ^{INK4a}	EPR1473	Epitomics	1:200
12	Очищенные антитела кроличьей антисыворотки к вирусу папилломы человека 16 типа	Поликлональные	Abbotec	1:4000
13	Моноклональные мышинные антитела к высокомолекулярному кератину (HMW)	34BE-12	Bio Genex	1:100

Системы оценки экспрессии белков

Многослойный плоский эпителий представлен слоями клеток, однако начальные диспластические изменения наблюдаются в нижней половине эпителия (от базальной мембраны до зернистого слоя). Поэтому в настоящей работе при всех нозологиях, кроме

ПР СОР оценку экспрессии маркеров проводили в 300 клетках двух зон эпителия: 1-я – ростковая зона (мальпигиев слой), к которой относятся базальный слой и 2 вышележащих ряда клеток, и 2-я зона – шиповатый слой. При ПР СОР выделяли центральную и периферическую зоны опухоли. Периферическую зону ПР сравнивали с ростковым слоем при ГЭ, ЭДНС, ЭДВС, CIS, ВГ и ВК, КПЛ, ПЭГ, ПГ и НС, а центральную зону ПР – с шиповатым слоем эпителия. Подсчет клеток проводили при увеличении 400.

Индекс пролиферации (ИП) по Ki-67 определяли по процентному отношению клеток с иммунореактивными ядрами к общему числу клеток в каждом слое. Для анализа митотической активности (МА) по РННЗ использовали процентное отношение количества митозов к общему числу клеток. МА клеток исследовали без деления на зоны от базальной мембраны до зернистого слоя. Апоптотическую активность по индексу иммунореактивности P53 (ИИ P53) определяли по процентному отношению числа клеток с окрашенными клетками к общему числу клеток в каждом слое.

Экспрессию мембранных белков GLUT1, клаудина-1 и E-кадгерина оценивали по интенсивности окрашивания наружной мембраны эпителиальных клеток в условных единицах:

0 – экспрессии не отмечалось; 1 – слабое окрашивание мембран клеток;

2 – умеренное окрашивание мембран клеток; 3 – интенсивное окрашивание мембран клеток.

Экспрессию цитоплазматических белков N-кадгерина, CK8, CK15, HMW и Gli-1 оценивали по интенсивности окрашивания цитоплазмы эпителиальных клеток в условных единицах:

0 – экспрессии не отмечалось; 1 – слабое окрашивание цитоплазмы клеток; 2 – умеренное окрашивание цитоплазмы клеток; 3 – интенсивное окрашивание цитоплазмы клеток.

Также для белков CK8 и CK15 проводили визуальную оценку окрашивания эпителия: мозаичное, когда окрашивание цитоплазмы клеток варьировало от отсутствия реакции до темно-коричневого в одном препарате (Рисунок 2а), и гомогенное окрашивание, когда интенсивность окрашивания всех клеток была одинаковая (Рисунок 2б.).

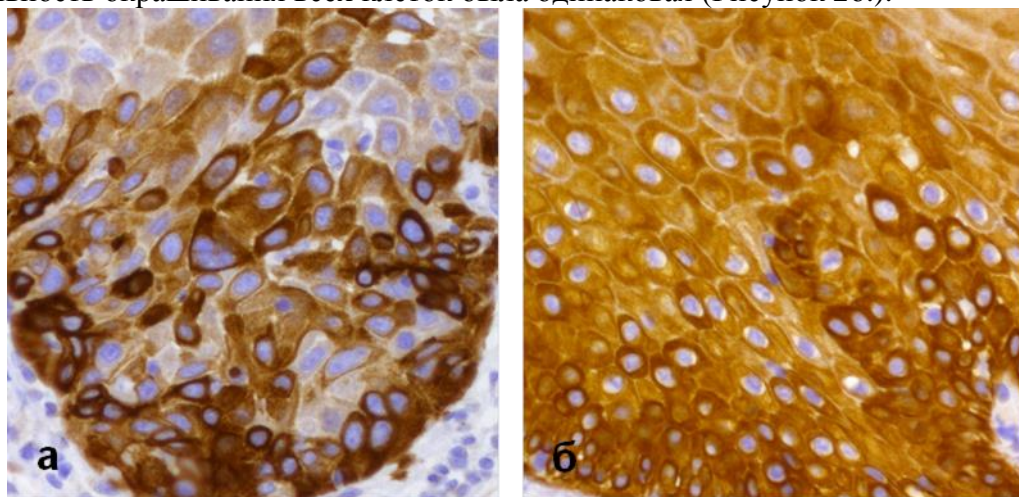


Рисунок 2. а – мозаичное окрашивание цитокератином 15; б – гомогенное окрашивание цитокератином 15. Окр. ДАБ-гематоксилин Майера (x200)

Экспрессия белка HPV 16 оценивалась по наличию (1) или отсутствию (0) коричневых гранул ДАБ в ядрах эпителиоцитов.

Экспрессия белка P16^{INK4a} оценивалась по наличию (1) или отсутствию (0) коричневых гранул ДАБ в цитоплазме эпителиоцитов.

Метод хромогенной *in situ* гибридизации (CISH)

Для выявления папилломавирусной инфекции провели методом CISH из набора ZytoFast PLUS (Германия) в соответствии со стандартным протоколом. Из блоков, приготовленных методом тканевых матриц на микротоме нарезали серийные срезы толщиной 5 мкм и монтировали на стекла, покрытые поли-L-лизинном. Было изучено 10 случаев ГЭ, 6 случаев ЭДНС, 7 случаев ЭДВС, 8 случаев CIS, 54 случая ПР, 12 случаев ВГ и 8 случаев ВК СОР.

Депарафинизацию и высокотемпературную демаскировку антител осуществляли при помощи РТ-модуля (Thermo scientific, Великобритания) в течение 20 мин при температуре +98⁰С с использованием буфера с рН 6,0. Далее на срез наносились Zyto Fast HPV 16/18 Probe (Digoxigenin-labeled) из набора, накрывали покровным стеклом. Затем проводилась денатурация 5 мин. при температуре +75⁰С и гибридизация 60 мин. при температуре +37⁰С. Аккуратно удаляли клей, снимали покровное стекло, промывали буфером WB5 при комнатной температуре, промывали буфером WB5 5 мин. при температуре +55⁰С и буфером WB5 5 мин. при комнатной температуре. После нанесения вторичных антител Rabbit-Anti-DIG (AB11) на 30 мин. при температуре +37⁰С (во влажной камере), срезы промывали 3 мин. в буфере WB5 и наносили полимер Anti-Rabbit-AP на 30 мин. при температуре +37⁰С (во влажной камере). Промывали 3 мин. в буфере WB5 и наносили Anti-Rabbit-AP-Polymer на 30 мин. при температуре +37⁰С (во влажной камере). Промывали срезы в буфере WB5 и наносили Fast Red Chromogen на 5 мин., что позволяло получить на срезах специфическую красную окраску. Затем докрашивали в Methyl Green (BioVision), промывали в дистиллированной воде и заключали в водорастворимую среду Mount Permaflour (Thermo scientific). Препараты исследовали под микроскопом (AxioPlan 2 imaging, Karl Zeiss) с фотофиксацией (AxioCam ERc 5s).

Оценку результатов проводили по наличию (1) или отсутствию (0) красных гранул в ядре эпителиальных клеток.

Статистический метод

Для количественной оценки результатов проводили морфометрические исследования. Статистический анализ осуществляли при помощи программы STATISTICA 10.0 в среде Windows 10. С помощью *W*-критерия Шапиро-Уилка устанавливалась нормальность распределения данных. В случае нормального распределения, указывались *M* – средняя величина, *SD* – среднеквадратическое отклонение, при ненормальном распределении указывались медианы (*Me*), 25-й и 75-й процентиля (*Q*₁; *Q*₃). Проверку неоднородности выборок осуществляли с помощью *H*-критерия Краскела – Уоллиса. Достоверность различия отдельных выборок определяли с помощью *U*-критерия Манна – Уитни, различия считали статистически значимыми при *p*<0,05. Корреляционные взаимоотношения между различными группами оценивали с помощью коэффициента Спирмена.

Результаты и обсуждение собственных исследований

Гиперплазия эпителия слизистой оболочки рта

При гистологическом исследовании ГЭ СОР отмечалось увеличение количества клеток базального и шиповатого слоев и гиперкератоз. В некоторых случаях определялась хроническая воспалительная реакция в собственной пластинке СОР. Признаков клеточной и тканевой атипии не выявлено.

Эпителиальная дисплазия слизистой оболочки рта

По классификации ВОЗ 2017 года, эпителиальную дисплазию (ЭД) СОР разделяют на низкую степень (ЭДНС) и высокую степень (ЭДВС), причем рак *in situ* относят к ЭДВС. Однако в данном исследовании рак *in situ* изучается как самостоятельная группа.

При гистологическом исследовании ЭДНС СОР в нижней половине толщины эпителия отмечалось повышение пролиферации кератиноцитов, с явлениями атипии в виде

клеточного и ядерного полиморфизма, гиперхроматизм, увеличение ядерно-цитоплазматического коэффициента и количества митозов, гиперкератоз, а также хроническое воспаление в собственной пластинке СОР. При гистологическом исследовании ЭДВС СОР изменения затрагивали больше, чем нижняя половина толщины эпителия. Наряду со всеми вышеперечисленными признаками ЭДНС, при ЭДВС отмечалось увеличение количества ядрышек в клетках, выраженный полиморфизм клеток, в некоторых случаях – паракератоз. Хроническая воспалительная реакция в собственной пластинке СОР была интенсивнее, чем при ЭДНС.

Рак *in situ* слизистой оболочки рта

При гистологическом исследовании рак *in situ* (CIS) СОР изменения затрагивали больше, чем 2/3 толщины эпителия. Отмечалось повышение пролиферации кератиноцитов, с явлениями выраженной атипии в виде клеточного и ядерного полиморфизма, гиперхроматизм, увеличение ядерно-цитоплазматического коэффициента и количества митозов, увеличение количества ядрышек в клетках, гиперкератоз и паракератоз. Хроническая воспалительная реакция в собственной пластинке СОР была очень выраженная. Также выявлялось изменение архитектоники тканей в виде «петлевидных» эпителиальных выростов в собственную пластинку СОР.

Плоскоклеточный рак СОР

При гистологическом исследовании ПР определялись беспорядочно расположенные комплексы атипичных клеток плоского эпителия с инфильтрирующим ростом в собственную пластинку СОР. Клеточная атипия проявлялась в различной степени и характеризовалась изменением размеров и формы самих клеток, их ядер, большого количества ядрышек, изменением ядерно-цитоплазматического соотношения, наличием полиплоидных форм и патологических митозов. При ороговевающем ПР СОР отмечались явления избыточной кератинизации, что сопровождалось появлением очагов гиперкератоза округлой формы с признаками незавершенной кератинизации в центре – «раковые жемчужины», гранул кератогиалина мало или они отсутствуют. При неороговевающем ПР СОР отмечалась более выраженная тканевая и клеточная атипия по сравнению с ороговевающим ПР и отсутствовали «раковые жемчужины».

Веррукозная гиперплазия СОР

При гистологическом исследовании ВГ отмечалось утолщение рогового слоя, гиперплазия шиповатого слоя эпителия и широкие эпителиальные выросты в собственную пластинку СОР, а также возможно хроническое воспаление в собственной пластинке СОР.

Веррукозная карцинома СОР

При гистологическом исследовании ВК отмечался гиперкератоз, широкие эпителиальные выросты в собственную пластинку СОР с атипией клеток росткового слоя на фоне хронического воспалительного инфильтрата в собственной пластинке СОР.

Красный плоский лишай СОР

При типичной форме КПЛ отмечают эозинофильные коллоидные тельца, которые представляют собой разрушенные кератиноциты базального слоя (тельца Сиватта), заостренной формы эпителиальные выросты в дерму и выраженная лимфоцитарная инфильтрация в собственной пластинке слизистой оболочки и в эпителиальном слое.

Псевдоэпителиоматозная гиперплазия СОР

Гистологически при ПЭГ отмечается утолщение эпителия, с характерным изменением в соотношении эпителия и стромы. Пролиферирующие эпителиальные тяжи анастомозируют между собой, что приводит к «поглощению» стромы. Длинные широкие выросты эпидермиса с зубчатыми краями оканчиваются в строме тонкими тяжами. Возможен гипергранулез, орто- или паракератоз, а также концентрическое расположение

эпителиальных клеток с очагами кератинизации, что приводит к формированию «кератиновых жемчужин».

Пиогенная гранулема

При гистологическом исследовании ПГ СОР отмечался язвенный дефект, клетки плоского эпителия обладали умеренно выраженной атипией в ростковом слое, на некоторых участках базальная мембрана не визуализировалась четко, скопления эпителиоцитов с участками дискератоза инфильтрировали собственную пластинку СОР, также в собственной пластинке слизистой оболочки определялся хронический воспалительный инфильтрат с очагами грануляционной ткани.

Некротическая сиалометаплазия СОР

Под многослойным плоским эпителием на фоне хронического воспалительного инфильтрата в собственной пластинке слизистой оболочки выявлены участки некроза ацинусов слюнных желез и плоскоклеточной метаплазии протокового эпителия. В 2 случаях отмечается слабовыраженная клеточная атипия и инфильтрирующий рост.

Частота выявления папилломавирусной инфекции при неоплазии плоского эпителия СОР

При ИГХ исследовании 17 случаев гиперплазии эпителия СОР ядерный маркер HPV 16 обнаружен не был. Белок P16^{INK4a} определялся в ядрах в 43,2% случаев. Изучено 23 случая ЭДНС и 17 случаев ЭДВС на папилломавирусную инфекцию. При ИГХ исследовании ЭДНС в 5 случаях (21,7%) был выявлен ядерный антиген HPV 16 и в 14 случаях (60,9%) белок P16^{INK4a} определялся в цитоплазме клеток. При ЭДВС наличие ядерного антигена HPV 16 показано в 3 случаях (17,7%) и в 9 случаях (53,0%) в цитоплазме клеток определялся белок P16^{INK4a}. Методом CISH исследовано 6 случаев ЭДНС и 7 случаев ЭДВС. Только в 1 случае (14,3%) ЭДВС выявили вирус папилломы человека. Было исследовано 10 случаев CIS на папилломавирусную инфекцию. При ИГХ исследовании в 4 случаях (40,0%) был выявлен ядерный антиген HPV 16 и в 8 случаях (80,0%) в цитоплазме клеток – белок P16^{INK4a}. Методом хромогенной *in situ* гибридизации исследовали 8 случаев CIS. Вирус папилломы человека выявлен не был. Изучено 54 ПР СОР на папилломавирусную инфекцию. При ИГХ исследовании в 17 случаях (31,5%) был выявлен ядерный антиген HPV 16 и в 47 случаях (87,0%) белок P16^{INK4a} в цитоплазме опухолевых клеток. Методом CISH вирус папилломы человека выявили в 5 случаях (9,3%) из 54.

При проведении рангового дисперсионного анализа пролиферативной активности клеток по белку Ki-67 в исследуемых областях эпителия установлена неоднородность сравниваемых показателей.

В ростковом слое значимые различия в пролиферативной активности установлены между ГЭ и ЭДНС, ГЭ и ПР, ГЭ и ВГ, ВГ и ВК, ВГ и ПР, ВК и ЭДНС, ВК и ЭДВС, ВК и CIS и ВК и ПР СОР; в шиповатом слое между: ГЭ и ЭДНС, ГЭ и ЭДВС, ГЭ и CIS, ГЭ и ПР, ЭДНС и ПР, CIS и ПР, ВГ и ВК, ВГ и ПР, ВК и ЭДНС, ВК и ЭДВС, ВК и CIS и ВК и ПР.

При дифференциальной диагностике ПР СОР значимые различия в пролиферативной активности выявлены при КПЛ, ПЭГ и НС в обоих слоях, а при ПГ разница в пролиферации клеток не является значимой.

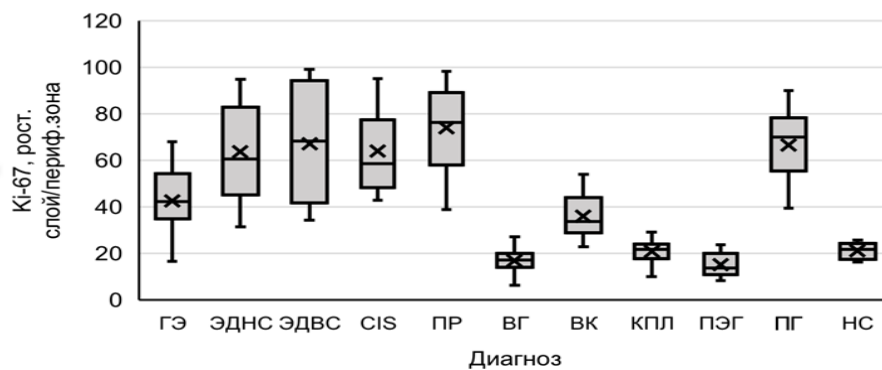


Рисунок 4. Распределение белка Ki-67 в ростковом слое при гиперплазии эпителия (ГЭ), эпителиальной дисплазии низкой степени (ЭДНС), эпителиальной дисплазии высокой степени (ЭДВС), раке *in situ* (CIS), веррукозной гиперплазии (ВГ), веррукозной карциноме (ВК), красном плоском лишае (КПЛ), псевдоэпителиоматозной гиперплазии (ПЭГ), пиогенной гранулеме (ПГ), некротической сиалометаплазии (НС) и периферической зоне при плоскоклеточном раке (ПР) СОР

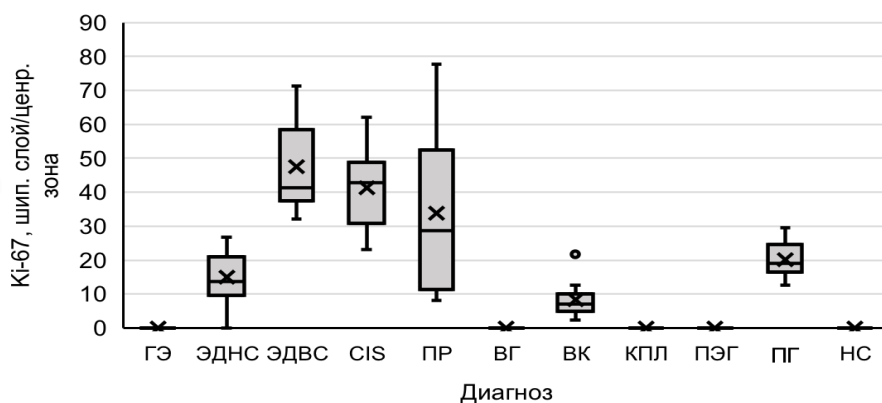


Рисунок 5. Распределение белка Ki-67 в шиповатый слой при гиперплазии эпителия (ГЭ), эпителиальной дисплазии низкой степени (ЭДНС), эпителиальной дисплазии высокой степени (ЭДВС), раке *in situ* (CIS), веррукозной гиперплазии (ВГ), веррукозной карциноме (ВК), красном плоском лишае (КПЛ), псевдоэпителиоматозной гиперплазии (ПЭГ), пиогенной гранулеме (ПГ), некротической сиалометаплазии (НС) и центральной зоне при плоскоклеточном раке (ПР) СОР

Таблица 3.

Результаты попарного статистического сравнения по белку Ki-67 при гиперплазии эпителия, эпителиальной дисплазии низкой степени, эпителиальной дисплазии высокой степени, раке *in situ*, веррукозной гиперплазии, веррукозной карциноме и плоскоклеточном раке СОР

Сравниваемые группы	Ki-67, %	
	Ростковый слой/ Периферическая зона	Шиповатый слой/ Центральная зона
	<i>p</i>	<i>p</i>
ГЭ-ЭДНС	0,025*	0,001***
ГЭ-ЭДВС	0,086	0,003**
ГЭ-СIS	0,081	0,031*
ГЭ-ПР	0,001***	0,001***
ЭДНС-ЭДВС	0,749	0,513
ЭДНС-ПР	0,200	0,001***
ЭДВС-ПР	0,420	0,461
СIS-ЭДНС	0,909	0,081
СIS-ЭДВС	0,516	0,065
СIS-ПР	0,461	0,001***
ВГ-ГЭ	0,001***	1,0
ВГ-ВК	0,001***	0,014*
ВГ-ПР	0,001***	0,001***
ВК-ЭДНС	0,004**	0,001***
ВК-ЭДВС	0,025*	0,001***
ВК-СIS	0,007**	0,001***
ВК-ПР	0,001***	0,013*

* - $p \leq 0,05$, ** - $p \leq 0,01$, ***- $p \leq 0,001$

Таблица 4.

Результаты попарного статистического сравнения по белку Ki-67 при дифференциальной диагностике плоскоклеточного рака СОР и красного плоского лишая, псевдоэпителиоматозной гиперплазии, пиогенной гранулеме и некротической сиалометаплазии.

Сравниваемые группы	Ki-67, %	
	Ростковый слой/ Периферическая зона	Шиповатый слой/ Центральная зона
	<i>p</i>	<i>p</i>
ПР-КПЛ	0,001***	0,001***
ПР-ПЭГ	0,001***	0,011*
ПР-ПГ	0,513	0,883
ПР-НС	0,001***	0,001***

* - $p \leq 0,05$, ** - $p \leq 0,01$, ***- $p \leq 0,001$

При проведении рангового дисперсионного анализа индекса иммунореактивности клеток по белку P53 в исследуемых областях эпителия установлена неоднородность сравниваемых показателей.

В ростковом слое значимые различия в индексе иммунореактивности установлены между ГЭ и ЭДНС, ГЭ и ЭДВС, ГЭ и CIS, ГЭ и ПР, ВГ и ВК, ВГ и ПР, ВК и ЭДВС, ВК и CIS и ВК и ПР COP; в шиповатом слое между: ГЭ и ЭДНС, ГЭ и ЭДВС, ГЭ и CIS, ГЭ и ПР, ЭДНС и ЭДВС, ЭДНС и ПР, ЭДВС и ПР, CIS и ЭДНС, CIS и ПР, ВГ и ВК, ВГ и ПР, ВК и ЭДНС, ВК и ЭДВС, ВК и CIS и ВК и ПР.

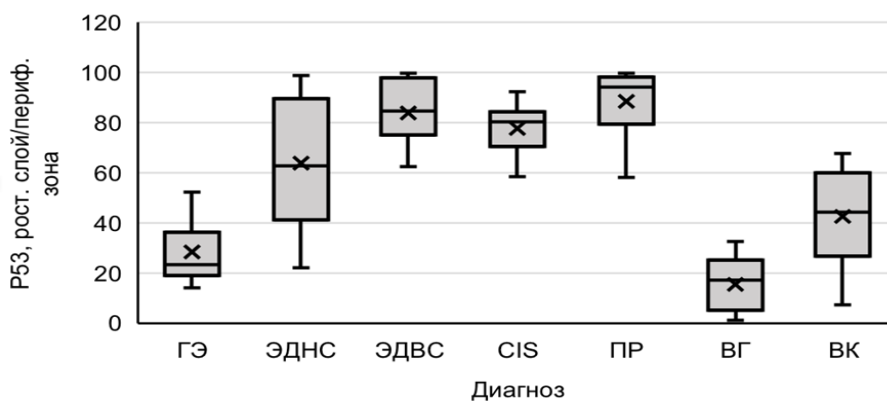


Рисунок 6. Распределение белка P53 в ростковом слое при гиперплазии эпителия (ГЭ), эпителиальной дисплазии низкой степени (ЭДНС), эпителиальной дисплазии высокой степени (ЭДВС), раке *in situ* (CIS), веррукозной гиперплазии (ВГ), веррукозной карциноме (ВК) и периферической зоне при плоскоклеточном раке (ПР) COP

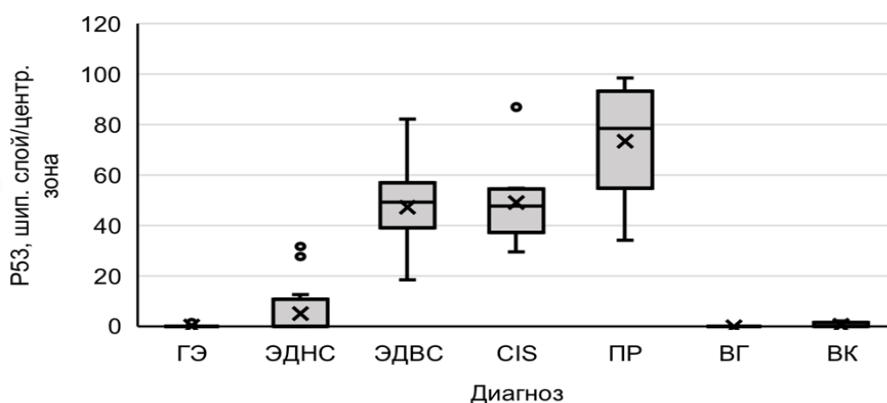


Рисунок 7. Распределение белка P53 в шиповатом слое при гиперплазии эпителия (ГЭ), эпителиальной дисплазии низкой степени (ЭДНС), эпителиальной дисплазии высокой степени (ЭДВС), раке *in situ* (CIS), веррукозной гиперплазии (ВГ), веррукозной карциноме (ВК) и центральной зоне при плоскоклеточном раке (ПР) COP

Таблица 5.

Результаты попарного статистического сравнения по белку P53 при гиперплазии эпителия, эпителиальной дисплазии низкой степени, эпителиальной дисплазии высокой степени, раке *in situ*, плоскоклеточном раке, веррукозной гиперплазии и веррукозной карциноме СОР.

Сравниваемые группы	P53, %	
	Ростковый слой/ Периферическая зона	Шиповатый слой/ Центральная зона
	<i>p</i>	<i>p</i>
ГЭ-ЭДНС	0,001***	0,001***
ГЭ-ЭДВС	0,001***	0,001***
ГЭ-CIS	0,001***	0,001***
ГЭ-ПР	0,001***	0,001***
ЭДНС-ЭДВС	0,110	0,001***
ЭДНС-ПР	0,065	0,001***
ЭДВС-ПР	0,155	0,002**
CIS-ЭДНС	0,103	0,001***
CIS-ЭДВС	0,516	0,065
CIS-ПР	0,461	0,001***
ВГ-ГЭ	0,052	1,0
ВГ-ВК	0,001***	0,014*
ВГ-ПР	0,001***	0,001***
ВК-ЭДНС	0,054	0,001***
ВК-ЭДВС	0,025*	0,001***
ВК-CIS	0,007**	0,001***
ВК-ПР	0,001***	0,001***

* - $p \leq 0,05$, ** - $p \leq 0,01$, ***- $p \leq 0,001$

При проведении рангового дисперсионного анализа митотической активности клеток по белку P53 в исследуемых областях эпителия установлена однородность сравниваемых показателей.

Значимые различия в митотической активности отмечаются между CIS и ПР.

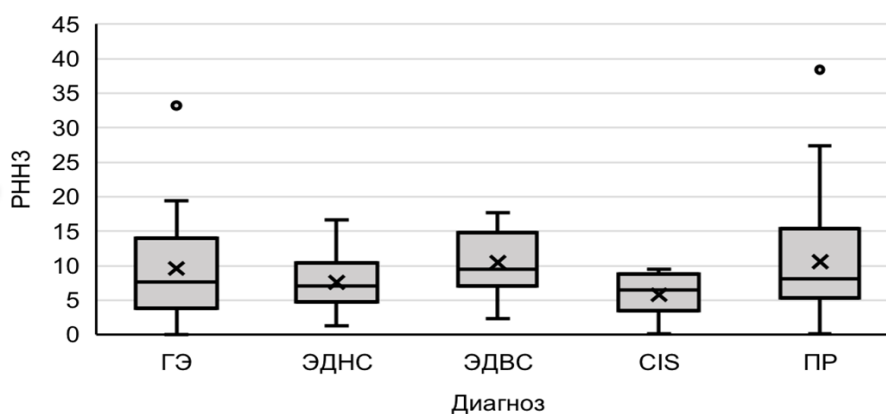


Рисунок 8. Распределение белка P53 при гиперплазии эпителия (ГЭ), эпителиальной дисплазии низкой степени (ЭДНС), эпителиальной дисплазии высокой степени (ЭДВС), раке *in situ* (CIS) и плоскоклеточном раке (ПР) СОР

Таблица 6.

Результаты попарного статистического сравнения по белку РННЗ при гиперплазии эпителия, эпителиальной дисплазии низкой степени, эпителиальной дисплазии высокой степени, раке *in situ* и плоскоклеточном раке СОР.

Сравниваемые группы	РННЗ, %
	<i>p</i>
ГЭ-ЭДНС	0,097
ГЭ-ЭДВС	0,076
ГЭ-СIS	0,115
ГЭ-ПР	0,056
ЭДНС-ЭДВС	0,110
ЭДНС-ПР	0,065
ЭДВС-ПР	0,155
СIS-ЭДНС	0,103
СIS-ЭДВС	0,516
СIS-ПР	0,027*

* - $p \leq 0,05$, ** - $p \leq 0,01$, ***- $p \leq 0,001$

При проведении рангового дисперсионного анализа индекса иммунореактивности клеток по белку GLUT1 в исследуемых областях эпителия установлена неоднородность сравниваемых показателей.

В ростковом слое значимые различия в экспрессии белка GLUT1 установлены между ГЭ и ЭДНС, ГЭ и ЭДВС, ГЭ и CIS, ГЭ и ПР; в шиповатом слое – между ГЭ и ЭДНС, ГЭ и ЭДВС, ГЭ и CIS, ГЭ и ПР, ЭДНС и ПР.

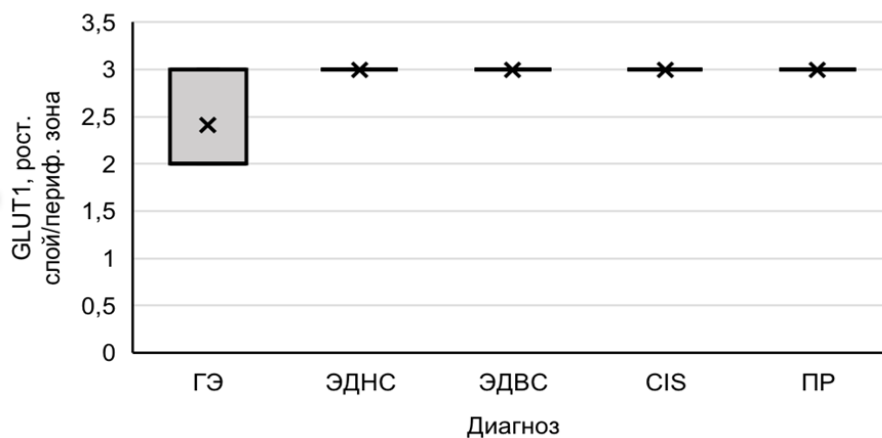


Рисунок 9. Распределение белка GLUT1 в ростковом слое при гиперплазии эпителия (ГЭ), эпителиальной дисплазии низкой степени (ЭДНС), эпителиальной дисплазии высокой степени (ЭДВС), раке *in situ* (CIS) и периферической зоне при плоскоклеточном раке (ПР) СОР

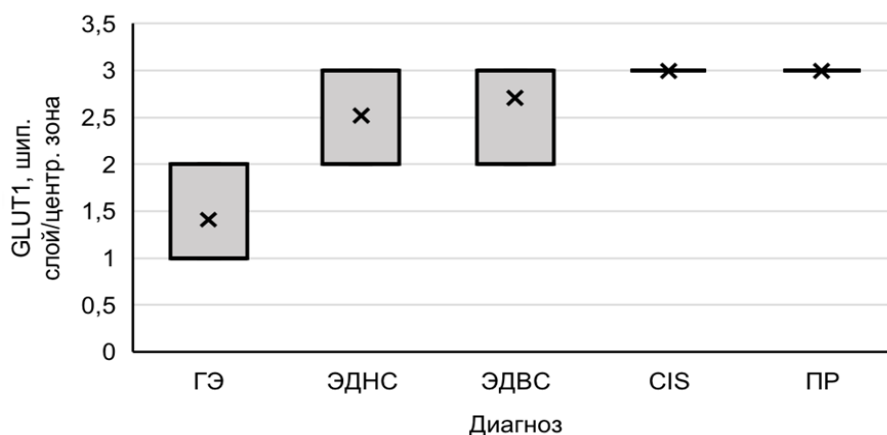


Рисунок 10. Распределение белка GLUT1 в шиповатом слое при гиперплазии эпителия, эпителиальной дисплазии низкой степени, эпителиальной дисплазии высокой степени, раке *in situ* (CIS) и центральной зоне при плоскоклеточном раке (ПР) СОР

Таблица 7.
Результаты попарного статистического сравнения по белку GLUT1 при гиперплазии эпителия, эпителиальной дисплазии низкой степени, эпителиальной дисплазии высокой степени, раке *in situ*, плоскоклеточном раке СОР.

Сравниваемые группы	GLUT1	
	Ростковый слой/ Периферическая зона	Шиповатый слой/ Центральная зона
	<i>p</i>	<i>p</i>
ГЭ-ЭДНС	0,001***	0,002**
ГЭ-ЭДВС	0,001***	0,001***
ГЭ-CIS	0,001***	0,001***
ГЭ-ПР	0,001***	0,001***
ЭДНС-ЭДВС	0,999	0,999
ЭДНС-ПР	0,999	0,018*
ЭДВС-ПР	0,999	0,794
CIS-ЭДНС	0,999	0,206
CIS-ЭДВС	0,999	0,999
CIS-ПР	0,999	0,999

* - $p \leq 0,05$, ** - $p \leq 0,01$, *** - $p \leq 0,001$

При проведении рангового дисперсионного анализа экспрессии белка Gli-1 в исследуемых областях эпителия установлена неоднородность сравниваемых показателей. В ростковом слое значимые различия в экспрессии белка Gli-1 установлены между ГЭ и ЭДНС, ГЭ и ЭДВС, ГЭ и CIS, ГЭ и ПР, ЭДНС и ПР, ЭДВС и ПР, CIS и ПР СОР; в шиповатом слое между: ГЭ и ЭДНС, ГЭ и ЭДВС, ГЭ и CIS, ГЭ и ПР, ЭДНС и ПР, ЭДВС и ПР, CIS и ПР. При дифференциальной диагностике ПР СОР и ПГ в обоих слоях разница в интенсивности окрашивания цитоплазмы клеток является значимой.

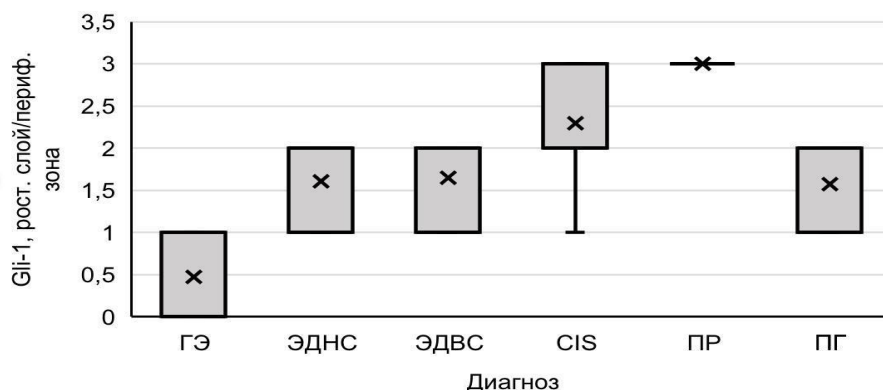


Рисунок 11. Распределение белка Gli-1 в ростковом слое при гиперплазии эпителия (ГЭ), эпителиальной дисплазии низкой степени (ЭДНС), эпителиальной дисплазии высокой степени (ЭДВС), раке *in situ* (CIS), пиогенной гранулеме (ПГ) и периферической зоне при плоскоклеточном раке (ПР) СОР

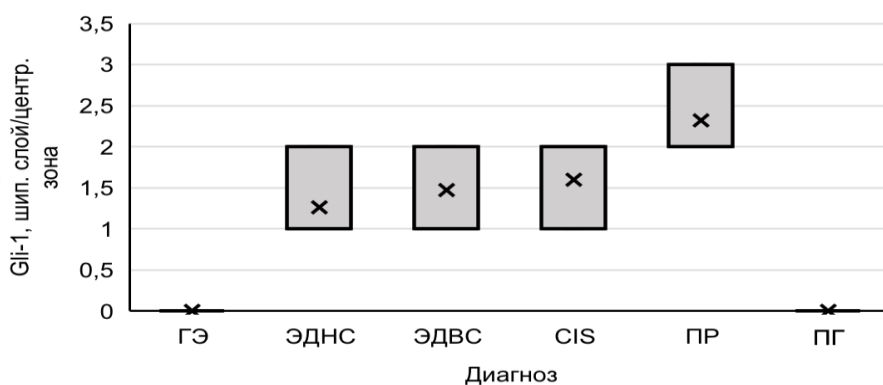


Рисунок 12. Распределение белка Gli-1 в шиповатом слое при гиперплазии эпителия (ГЭ), эпителиальной дисплазии низкой степени (ЭДНС), эпителиальной дисплазии высокой степени (ЭДВС), раке *in situ* (CIS), пиогенной гранулеме (ПГ) и центральной зоне при плоскоклеточном раке (ПР) СОР

Таблица 8.

Результаты попарного статистического сравнения по белку Gli-1 при гиперплазии эпителия, эпителиальной дисплазии низкой степени, эпителиальной дисплазии высокой степени, раке *in situ*, плоскоклеточном раке и пиогенной гранулеме СОР.

Сравниваемые группы	Gli-1	
	Ростковый слой/ Периферическая зона	Шиповатый слой/ Центральная зона
	<i>p</i>	<i>p</i>
ГЭ-ЭДНС	0,001***	0,001***
ГЭ-ЭДВС	0,001***	0,001***
ГЭ-CIS	0,001***	0,001***
ГЭ-ПР	0,001***	0,001***
ЭДНС-ЭДВС	1,0	0,745

ЭДНС-ПР	0,001***	0,005**
ЭДВС-ПР	0,001***	0,003**
CIS-ЭДНС	0,001***	0,524
CIS-ЭДВС	0,005**	0,832
CIS-ПР	0,027*	0,047*
ПР-ПГ	0,001***	0,001***

* - $p \leq 0,05$, ** - $p \leq 0,01$, ***- $p \leq 0,001$

При проведении рангового дисперсионного анализа экспрессии белка клаудина-1 в исследуемых областях эпителия установлена неоднородность сравниваемых показателей. В ростковом слое значимые различия в экспрессии белка клаудина-1 установлены между ГЭ и ЭДНС, ГЭ и ЭДВС, ГЭ и CIS, ГЭ и ПР СОР; в шиповатом слое между: ГЭ и ЭДНС, ГЭ и ЭДВС, ГЭ и CIS, ГЭ и ПР, ЭДНС и ЭДВС, ЭДНС и ПР, ЭДВС и ПР, CIS и ЭДНС.

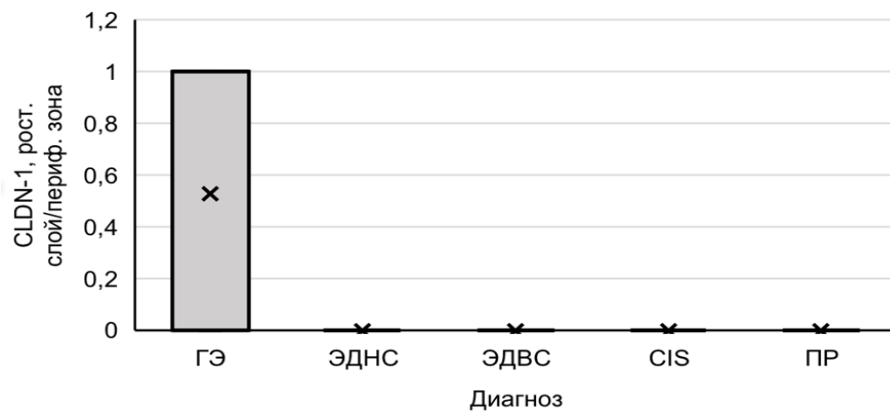


Рисунок 13. Распределение белка клаудина-1 в ростковом слое при гиперплазии эпителия (ГЭ), эпителиальной дисплазии низкой степени (ЭДНС), эпителиальной дисплазии высокой степени (ЭДВС), раке *in situ* (CIS) и периферической зоне при плоскоклеточном раке (ПР) СОР.

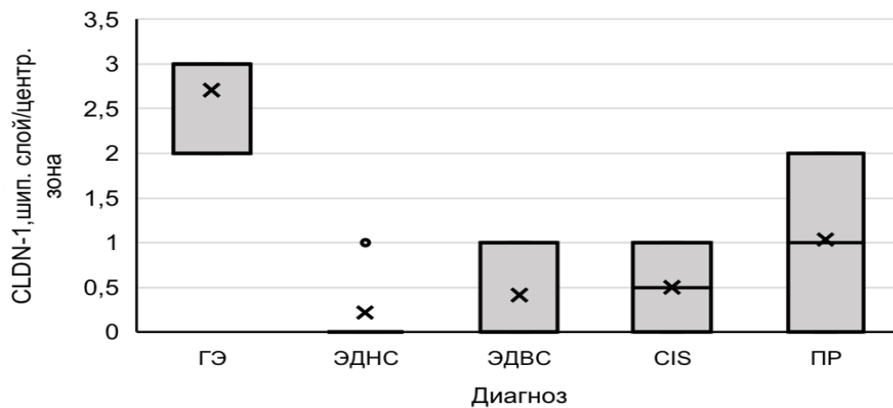


Рисунок 14. Распределение белка клаудина-1 в шиповатом слое при гиперплазии эпителия (ГЭ), эпителиальной дисплазии низкой степени (ЭДНС), эпителиальной дисплазии высокой степени (ЭДВС), раке *in situ* (CIS) и центральной зоне при плоскоклеточном раке (ПР) СОР

Таблица 9.

Результаты попарного статистического сравнения по белку клаудину-1 при гиперплазии эпителия, эпителиальной дисплазии низкой степени, эпителиальной дисплазии высокой степени, раке *in situ* и плоскоклеточном раке СОР.

Сравниваемые группы	Клаудин-1	
	Ростковый слой/ Периферическая зона	Шиповатый слой/ Центральная зона
	<i>p</i>	<i>p</i>
ГЭ-ЭДНС	0,001***	0,001***
ГЭ-ЭДВС	0,001***	0,002***
ГЭ-CIS	0,005**	0,001***
ГЭ-ПР	0,001***	0,003**
ЭДНС-ЭДВС	1,0	0,001***
ЭДНС-ПР	1,0	0,001***
ЭДВС-ПР	1,0	0,019*
CIS-ЭДНС	1,0	0,001***
CIS-ЭДВС	1,0	0,104
CIS-ПР	1,0	0,656

* - $p \leq 0,05$, ** - $p \leq 0,01$, ***- $p \leq 0,001$

При проведении рангового дисперсионного анализа экспрессии белка Е-кадгерина в исследуемых областях эпителия установлена неоднородность сравниваемых показателей. В ростковом слое значимые различия в экспрессии белка Е-кадгерина установлены между ГЭ и ЭДНС, ГЭ и ЭДВС, ГЭ и CIS, ГЭ и ПР СОР; в шиповатом слое между: ГЭ и ПР. При дифференциальной диагностике ПР СОР и КПЛ в шиповатом слое окрашивание мембран эпителиоцитов интенсивнее, чем в центральной зоне при ПР СОР.

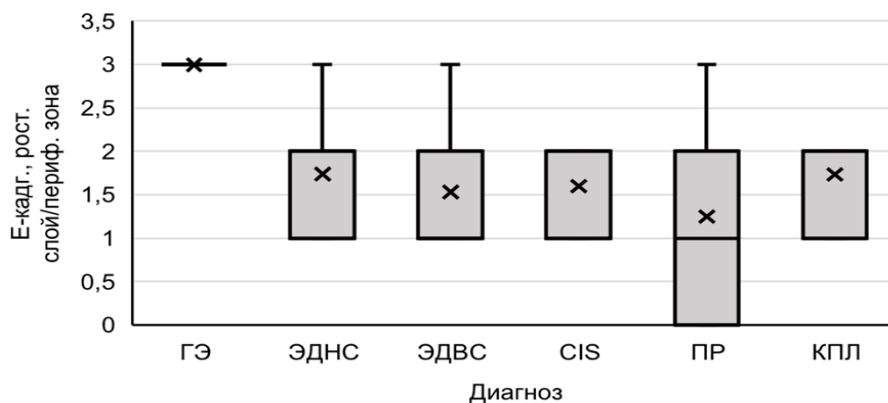


Рисунок 15. Распределение белка Е-кадгерина в ростковом слое при гиперплазии эпителия (ГЭ), эпителиальной дисплазии низкой степени (ЭДНС), эпителиальной

дисплазии высокой степени (ЭДВС), раке *in situ* (CIS), красном плоском лишае (КПЛ) и периферической зоне при плоскоклеточном раке (ПР) СОР

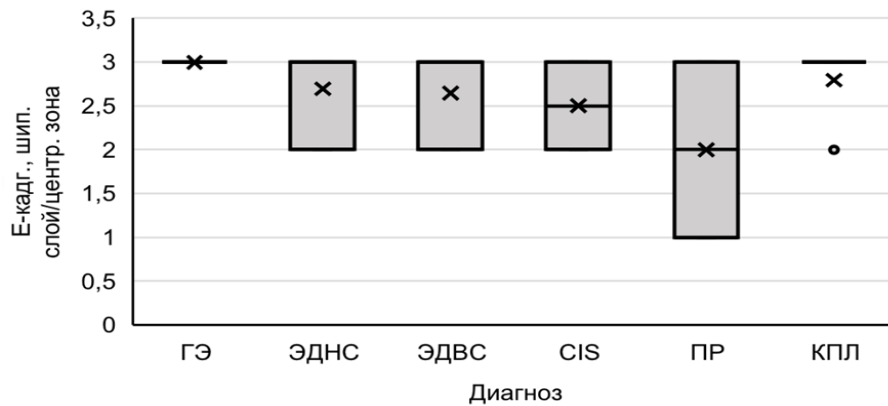


Рисунок 16. Распределение белка Е-кадгерина в ростковом слое при гиперплазии эпителия (ГЭ), эпителиальной дисплазии низкой степени (ЭДНС), эпителиальной дисплазии высокой степени (ЭДВС), раке *in situ* (CIS), красном плоском лишае (КПЛ) и центральной зоне при плоскоклеточном раке (ПР) СОР

Таблица 10.

Результаты попарного статистического сравнения по белку Е-кадгерину при гиперплазии эпителия, эпителиальной дисплазии низкой степени, эпителиальной дисплазии высокой степени, раке *in situ*, плоскоклеточном раке и красном плоском лишае СОР.

Сравниваемые группы	Е-кадгерин	
	Ростковый слой/ Периферическая зона	Шиповатый слой/ Центральная зона
	<i>p</i>	<i>p</i>
ГЭ-ЭДНС	0,001***	0,999
ГЭ-ЭДВС	0,001***	0,738
ГЭ-CIS	0,001***	0,247
ГЭ-ПР	0,001***	0,001***
ЭДНС-ЭДВС	0,455	0,999
ЭДНС-ПР	0,898	0,069
ЭДВС-ПР	0,967	0,329
CIS-ЭДНС	0,231	0,999
CIS-ЭДВС	0,434	0,999
CIS-ПР	0,461	0,999
ПР-КПЛ	0,023*	0,002**

* - $p \leq 0,05$, ** - $p \leq 0,01$, ***- $p \leq 0,001$

При проведении рангового дисперсионного анализа экспрессии белка N-кадгерина в исследуемых областях эпителия установлена неоднородность сравниваемых показателей.

В ростковом слое значимые различия в экспрессии белка N-кадгерина установлены между ГЭ и ЭДНС, ГЭ и ЭДВС, ГЭ и CIS, ГЭ и ПР, ЭДНС и ПР, ЭДВС и ПР, CIS и ПР СОР; в шиповатом слое между: ГЭ и ЭДНС, ГЭ и CIS, ГЭ и ПР, ЭДНС и ПР, ЭДВС и ПР.

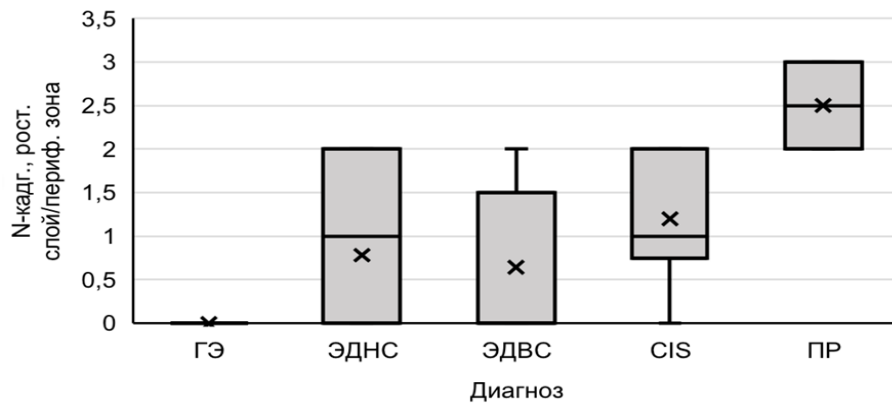


Рисунок 17. Распределение белка N-кадгерина в ростковом слое при гиперплазии эпителия (ГЭ), эпителиальной дисплазии низкой степени (ЭДНС), эпителиальной дисплазии высокой степени (ЭДВС), раке *in situ* (CIS) и периферической зоне при плоскоклеточном раке (ПР) СОР

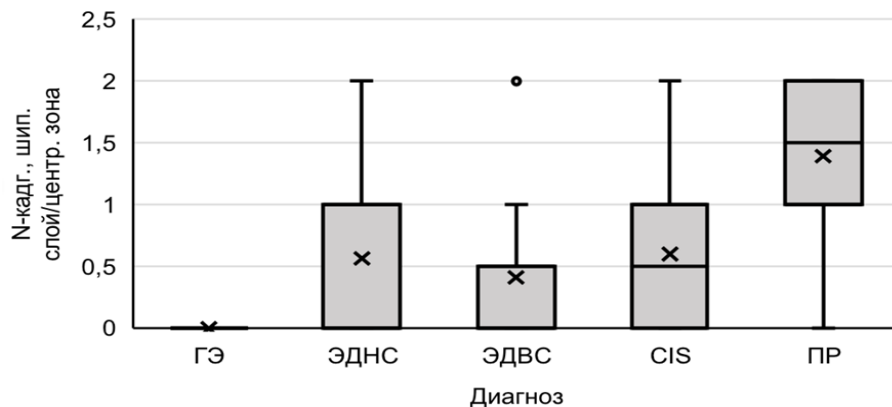


Рисунок 18. Распределение белка N-кадгерина в шиповатом слое при гиперплазии эпителия (ГЭ), эпителиальной дисплазии низкой степени (ЭДНС), эпителиальной дисплазии высокой степени (ЭДВС), раке *in situ* (CIS) и центральной зоне при плоскоклеточном раке (ПР) СОР

Таблица 11.

Результаты попарного статистического сравнения по белку N-кадгерину при гиперплазии эпителия, эпителиальной дисплазии низкой степени, эпителиальной дисплазии высокой степени, раке *in situ* и плоскоклеточном раке СОР

Сравниваемые группы	N-кадгерин	
	Ростковый слой/ Периферическая зона	Шиповатый слой/ Центральная зона

	<i>p</i>	<i>p</i>
ГЭ-ЭДНС	0,001***	0,033*
ГЭ-ЭДВС	0,001**	0,411
ГЭ-CIS	0,001***	0,043
ГЭ-ПР	0,001***	0,007**
ЭДНС-ЭДВС	0,491	0,118
ЭДНС-ПР	0,001***	0,026*
ЭДВС-ПР	0,001***	0,030*
CIS-ЭДНС	0,424	1,0
CIS-ЭДВС	0,365	0,159
CIS-ПР	0,005**	0,443

* - $p \leq 0,05$, ** - $p \leq 0,01$, ***- $p \leq 0,001$

При проведении рангового дисперсионного анализа экспрессии белка цитокератина 8 в исследуемых областях эпителия установлена неоднородность сравниваемых показателей. В ростковом слое значимые различия в экспрессии белка цитокератина 8 установлены между ГЭ и ЭДВС, ГЭ и CIS, ГЭ и ПР, ЭДНС и CIS, ЭДНС и ПР; в шиповатом слое между: ГЭ и ЭДНС, ГЭ и ЭДВС, ГЭ и CIS, ГЭ и ПР, ЭДНС и ЭДВС, ЭДНС и ПР, ЭДНС и CIS COP.

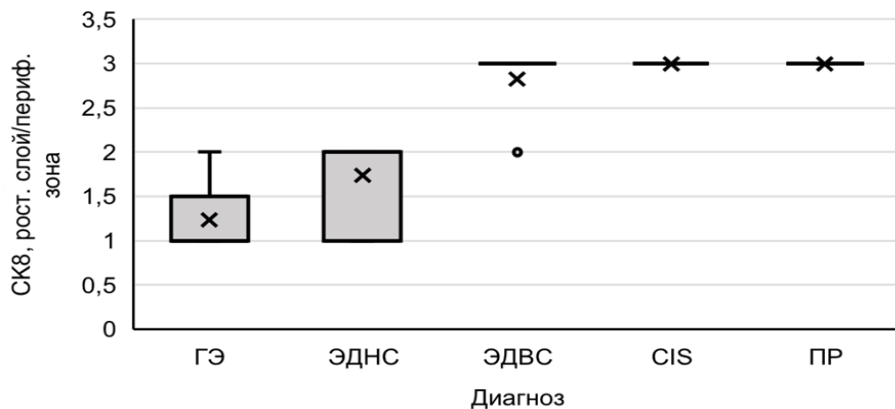


Рисунок 19. Распределение белка цитокератина 8 в ростковом слое при гиперплазии эпителия (ГЭ), эпителиальной дисплазии низкой степени (ЭДНС), эпителиальной дисплазии высокой степени (ЭДВС), раке *in situ* (CIS) и периферической зоне при плоскоклеточном раке (ПР) COP

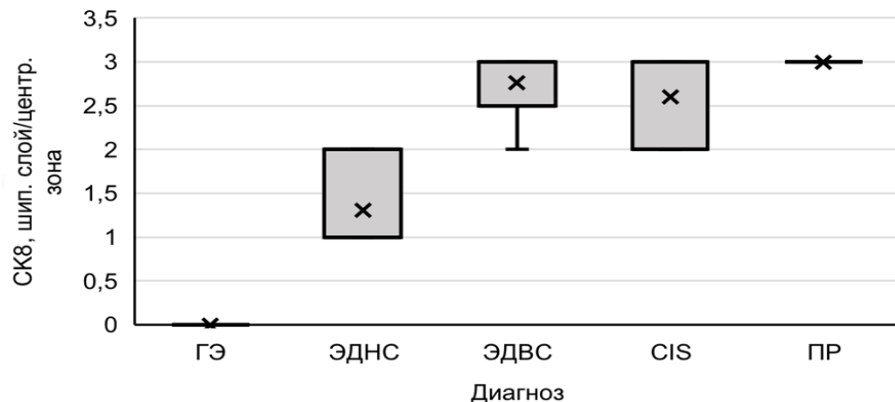


Рисунок 20. Распределение белка цитокератина 8 в шиповатом слое при гиперплазии эпителия (ГЭ), эпителиальной дисплазии низкой степени (ЭДНС), эпителиальной дисплазии высокой степени (ЭДВС), раке *in situ* (CIS) и центральной зоне при плоскоклеточном раке (ПР) СОР

Таблица 12.

Результаты попарного статистического сравнения по белку цитокератину 8 при гиперплазии эпителия, эпителиальной дисплазии низкой степени, эпителиальной дисплазии высокой степени, раке *in situ* и плоскоклеточном раке СОР.

Сравниваемые группы	СК8	
	Ростковый слой/ Периферическая зона	Шиповатый слой/ Центральная зона
	<i>p</i>	<i>p</i>
ГЭ-ЭДНС	0,999	0,012*
ГЭ-ЭДВС	0,001***	0,001***
ГЭ-CIS	0,001***	0,001***
ГЭ-ПР	0,001***	0,001***
ЭДНС-ЭДВС	0,001***	0,001***
ЭДНС-ПР	0,001***	0,001***
ЭДВС-ПР	0,999	0,836
CIS-ЭДНС	0,001***	0,001***
CIS-ЭДВС	0,999	0,984
CIS-ПР	0,999	0,972

* - $p \leq 0,05$, ** - $p \leq 0,01$, ***- $p \leq 0,001$

При проведении рангового дисперсионного анализа экспрессии белка цитокератина 15 в исследуемых областях эпителия установлена неоднородность сравниваемых показателей. В ростковом слое значимые различия в экспрессии белка цитокератина 15 установлены между ГЭ и CIS, ГЭ и ПР, ЭДНС и ПР, ЭДВС и ПР, CIS и ЭДНС, CIS и ЭДВС, ВГ и ВК, ВГ и ПР, ВК и ЭДНС, ВК и ЭДВС; в шиповатом слое между: ГЭ и ЭДНС, ГЭ и ЭДВС, ЭДНС и ПР, ЭДВС и ПР, CIS и ПР, ВК и ЭДНС, ВК и ЭДВС, ВК и CIS СОР.

При дифференциальной диагностике ПР СОР значимые различия в экспрессии белка цитокератина 15 выявлены в ростковом слое при ПЭГ и НС, в шиповатом слое различия не являются значимыми.

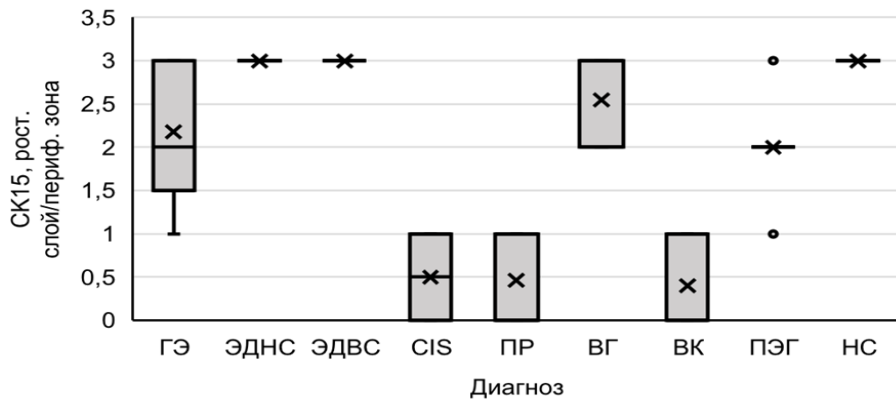


Рисунок 21. Распределение белка цитокератина 15 в ростковом слое при гиперплазии эпителия (ГЭ), эпителиальной дисплазии низкой степени (ЭДНС), эпителиальной дисплазии высокой степени (ЭДВС), раке *in situ* (CIS), веррукозной гиперплазии (ВГ), веррукозной карциноме (ВК), псевдоэпителиоматозной гиперплазии (ПЭГ), некротической сиалометаплазии (НС) и периферической зоне при плоскоклеточном раке (ПР) СОР.

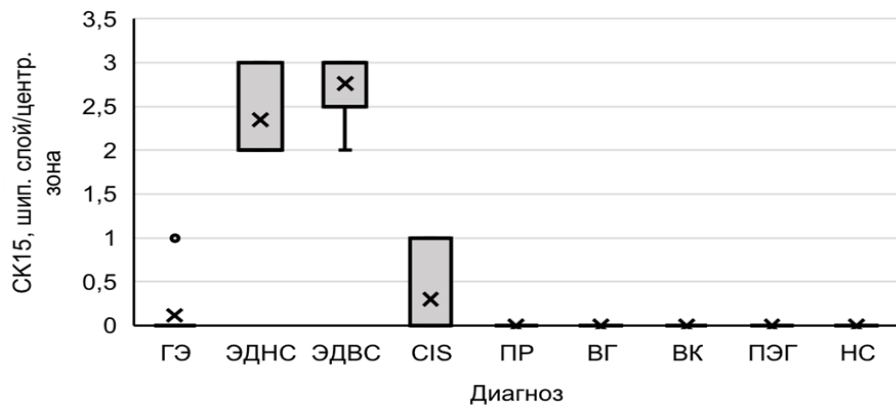


Рисунок 22. Распределение белка цитокератина 15 в шиповатом слое при гиперплазии эпителия (ГЭ), эпителиальной дисплазии низкой степени (ЭДНС), эпителиальной дисплазии высокой степени (ЭДВС), раке *in situ* (CIS), веррукозной гиперплазии (ВГ), веррукозной карциноме (ВК), псевдоэпителиоматозной гиперплазии (ПЭГ), некротической сиалометаплазии (НС) и центральной зоне при плоскоклеточном раке (ПР) СОР.

Таблица 13.

Результаты попарного статистического сравнения по белку цитокератину 15 при гиперплазии эпителия, эпителиальной дисплазии низкой степени, эпителиальной дисплазии высокой степени, раке *in situ*, веррукозной гиперплазии, веррукозной карциноме и плоскоклеточном раке СОР.

Сравниваемые группы	СК15	
	Ростковый слой/ Периферическая зона	Шиповатый слой/ Центральная зона
	<i>p</i>	<i>p</i>
ГЭ-ЭДНС	1,0	0,001***
ГЭ-ЭДВС	1,0	0,001***
ГЭ-СIS	0,001***	1,0
ГЭ-ПР	0,001***	1,0
ЭДНС-ЭДВС	1,0	1,0
ЭДНС-ПР	0,001***	0,001***
ЭДВС-ПР	0,001***	0,001***
СIS-ЭДНС	0,001***	0,001***
СIS-ЭДВС	0,001***	0,001***
СIS-ПР	0,846	0,003**
ВГ-ГЭ	0,402	1,0
ВГ-ВК	0,001**	1,0
ВГ-ПР	0,001***	1,0
ВК-ЭДНС	0,001***	0,001***
ВК-ЭДВС	0,001***	0,001***
ВК-СIS	0,934	0,010*
ВК-ПР	0,726	0,823

* - $p \leq 0,05$, ** - $p \leq 0,01$, ***- $p \leq 0,001$

Таблица 14.

Результаты попарного статистического сравнения по белку цитокератину 15 при дифференциальной диагностике плоскоклеточного рака СОР и псевдоэпителиоматозной гиперплазии и некротической сиалометаплазии.

Сравниваемые группы	СК15	
	Ростковый слой/ Периферическая зона	Шиповатый слой/ Центральная зона
	<i>p</i>	<i>p</i>
ПР-ПЭГ	0,001***	0,115
ПР-НС	0,001***	1,0

* - $p \leq 0,05$, ** - $p \leq 0,01$, ***- $p \leq 0,001$

Белок СК15 очень удобен как для выявления ЭД, так и CIS, и ПР, т.к. визуально легко оценить, где участки дисплазии, а где уже развилась неоплазия. Как видно на рисунке 23, различия в окрашивании эпителия являются очевидными и легко определяемыми, в отличие от других используемых маркеров, где невозможно провести дифференциальную диагностику между ЭДВС и CIS СОР.

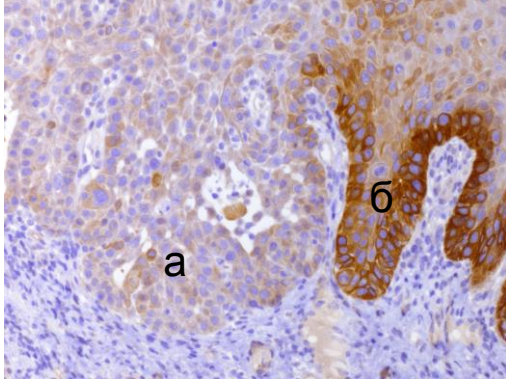


Рисунок 23. а – рак *in situ* СОР, б – эпителиальная дисплазия СОР. Окр. ДАБ-гематоксилин Майера (x200)

В настоящем исследовании установлено гомогенное окрашивание эпителиальных клеток росткового слоя при ВГ, а при ВК отмечалось либо мозаичное окрашивание и уменьшение интенсивности окраски цитоплазмы, либо полное отсутствие экспрессии данного белка. Анализируя ИГХ реакцию с белком СК15 можно заключить, что по сравнению с ГЭ, в случае трансформации ВГ в ВК не наблюдается переходных форм, характеризующих диспластические изменения эпителия. Данное исследование показало, что ВК по характеру экспрессии белка СК15 опухолевыми клетками соответствует раку *in situ*. Полученные результаты свидетельствуют о том, что при опухолевой трансформации из ВГ в ВК и ПР СОР отсутствует стадия ЭД.

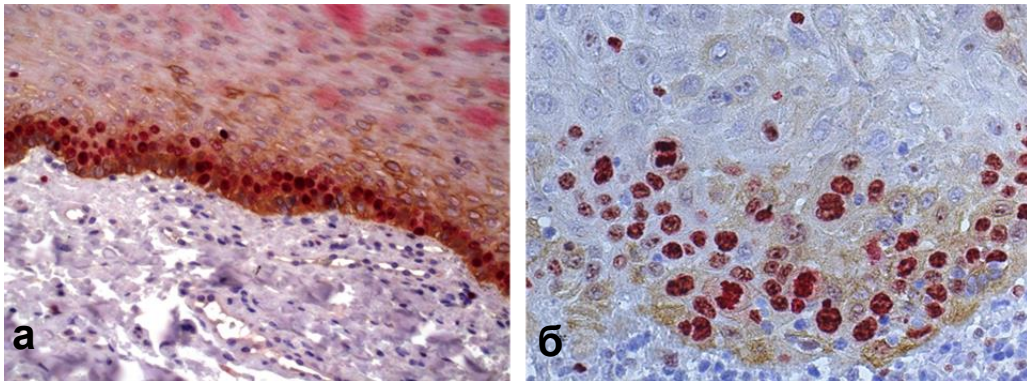


Рисунок 3. ИГХ реакция с антителами к белку Ki-67 (окр. Fast Red-гематоксилин Майера) и с антителами к белку цитокератину 15 (окр. ДАБ-гематоксилин Майера) (x400): а – при веррукозной гиперплазии СОР, б – при веррукозной карциноме СОР

Дифференциальная диагностика

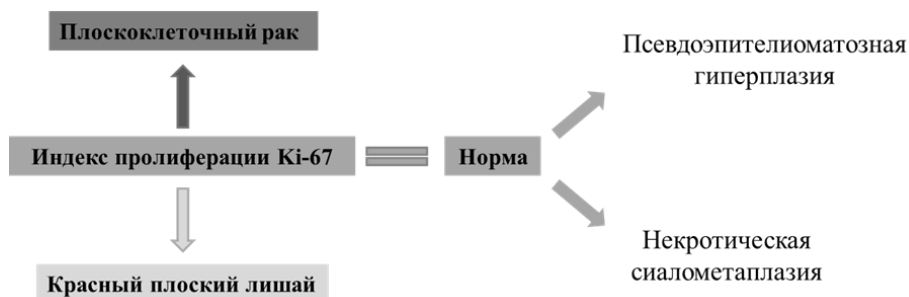


Рисунок 25. Алгоритм дифференциальной диагностики плоскоклеточного рака и красного плоского лишая, псевдоэпителиоматозной гиперплазии и некротической сиаометаплазии СОР

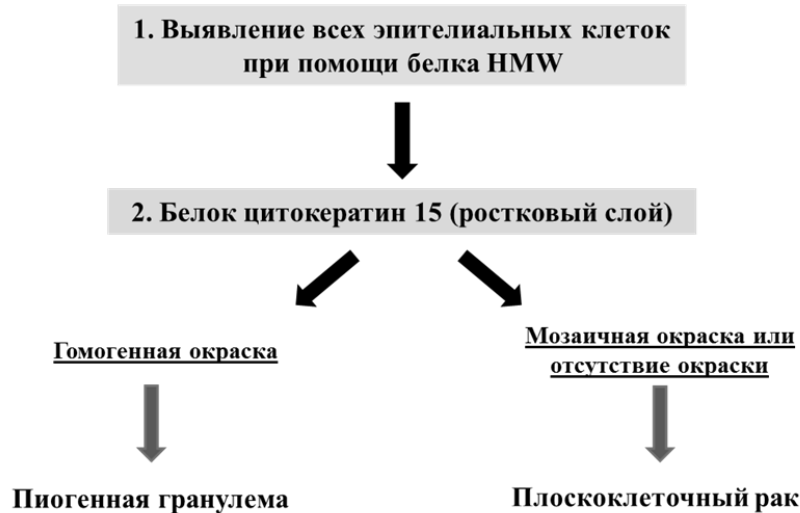


Рисунок 26. Алгоритм дифференциальной диагностики плоскоклеточного рака и пиогенной гранулемы на фоне хронического воспаления и признаков невыраженной атипии клеток СОР

Таблица 15.
Послойные корреляционные взаимоотношения между стадиями злокачественной трансформации СОР и возрастом и иммуногистохимическими критериями.

Критерий	Стадия малигнизации	Критерий	Стадия малигнизации
	<i>r</i>		<i>r</i>
Возраст	0,189**	Клаудин-1, рост. сл/периф. зона	-0,473**
Ki-67, рост. сл/периф. зона	0,507**	Клаудин-1, шип. сл/центр. зона	-0,229*
Ki-67, шип. сл/центр. зона	0,688**	Е-кадгерин, рост. сл/периф. зона	-0,528**
P53, рост. сл/периф. зона	0,678**	Е-кадгерин, шип. сл/центр. зона	-0,454**
P53, шип. сл/центр. зона	0,776**	N-кадгерин, рост. сл/периф. зона	0,762**
PHH3	0,053	N-кадгерин, шип. сл/центр. зона	0,572**
GLUT1, рост. сл/периф. зона	0,501**	Цитокератин 8, рост. сл/периф. зона	0,878**
GLUT1, шип. сл/центр. зона	0,740**	Цитокератин 8, шип. сл/центр. зона	0,899**
Gl1-1, рост. сл/периф. зона	0,882**	Цитокератин 15, рост. сл/периф. зона	-0,635**
Gl1-1, шип. сл/центр. зона	0,830**	Цитокератин 15, шип. сл/центр. зона	-0,108

* - $p < 0,05$, ** - $p < 0,01$

Заключение

Таким образом, важным этиологическим фактором формирования ПР СОР является вирус папилломы человека 16 типа высокого онкогенного риска, по данным нашего исследования он определялся в 31,5% случаев ПР СОР.

В процессе малигнизации эпителий СОР подвергается эпителиально-мезенхимальной трансформации. Об этом свидетельствует появление в клетках многослойного плоского эпителия белков цитокератина 8 и N-кадгерина на фоне снижения экспрессии белков цитокератина 15 и E-кадгерина. В процессе малигнизации эпителия СОР показана потеря связей между клетками – уменьшается экспрессия белков клаудина-1 и E-кадгерина.

Существуют 2 пути развития ПР СОР. Первый путь – это трансформация от неизмененного эпителия через гиперплазию эпителия, эпителиальную дисплазию, рак *in situ* и ПР СОР, а второй путь заключается в развитии веррукозной гиперплазии эпителия и веррукозной карциномы, которая по картине экспрессии белка цитокератина 15 соответствует раку *in situ* и ПР СОР.

Разработан алгоритм дифференциальной диагностики ПР СОР с красным плоским лишаем, псевдоэпителиоматозной гиперплазией, некротической сиалометаплазией и пиогенной гранулемой, при этом, наиболее надежными маркерами являются белки Ki-67, цитокератин 15 и высокомолекулярный цитокератин.

Перспективой дальнейшей разработки темы является изучение данной нозологии на молекулярно-генетическом уровне.

Выводы

1. Вирус папилломы человека 16 типа высокого онкогенного риска в 31,5% случаев является этиологическим фактором развития плоскоклеточного рака СОР.
2. Высокая экспрессия маркера пролиферации Ki-67, маркера митотической активности клеток – РННЗ и маркера P53 позволяет выявлять только выраженные проявления неоплазии эпителия СОР.
3. Белок GLUT 1 может служить маркером ранней диагностики неопластической трансформации клеток многослойного плоского эпителия СОР.
4. Взаимосвязь между повышением пролиферативной активности эпителиальных клеток и появлением в них N-кадгерина на фоне снижения E-кадгерина в процессе злокачественной трансформации, указывает на наличие эпителиально-мезенхимальной трансформации эпителия СОР при неоплазии.
5. При эпителиально-мезенхимальной трансформации эпителия СОР в цитоплазме неопластических клеток выявляется экспрессия цитокератина 8, характерного для железистого эпителия, и снижается экспрессия цитокератина 15 – маркера плоского эпителия. Таким образом, белки межклеточных контактов E- и N-кадгерина и цитокератины 8 и 15 могут быть использованы при диагностике плоскоклеточного рака СОР.
6. Значимое увеличение экспрессии эффекторного белка Gli-1 сигнального пути Sonic Hedgehog от дисплазии к плоскоклеточному раку СОР позволяет рассматривать данный белок в качестве маркера злокачественной трансформации клеток многослойного плоского эпителия СОР на ранних стадиях малигнизации.
7. В процессе малигнизации эпителия СОР экспрессия белка клаудина-1 отмечается в ростковом слое только при гиперплазии эпителия, в периферической зоне при плоскоклеточном раке экспрессия данного маркера отсутствует. В шиповатом слое наиболее интенсивное окрашивание мембран эпителиоцитов отмечается при гиперплазии эпителия. В процессе злокачественной трансформации отмечается снижение интенсивности окрашивания мембран клеток.

8. Наиболее эффективным алгоритмом для дифференциальной диагностики активно пролиферирующего плоского эпителия в глубоких слоях пиогенной гранулемы и эпителиальных комплексов плоскоклеточного рака СОР является использование маркера пролиферации Ki-67, белка HMW и белка цитокератина 15.
9. Существенное снижение индекса пролиферации в ростковом слое по маркеру Ki-67 при красном плоском лишае СОР является надежным критерием при его дифференциальной диагностике с плоскоклеточным раком.
10. Веррукозная карцинома по характеру пролиферативной активности, клеточной атипии и особенностям экспрессии белка цитокератина 15 опухолевыми клетками соответствует раку *in situ*.
11. Веррукозная лейкоплакия является самостоятельной нозологической формой не только клинически, но и морфологически, т.к. она имеет свой особый путь злокачественной трансформации, при котором переход веррукозной гиперплазии в веррукозную карциному осуществляется без стадии дисплазии.
12. Увеличение экспрессии белка цитокератина 15 при дисплазии эпителия, снижение и мозаичная окраска клеток при раке *in situ*, практически полное отсутствие его экспрессии – при плоскоклеточном раке свидетельствует о том, что данный белок следует считать наиболее надежным маркером для определения начальных проявлений неоплазии эпителия СОР.

Практические рекомендации

1. Противовирусную терапию при плоскоклеточном раке необходимо проводить только после выявления ВПЧ 16 типа с помощью ПЦР или ИГХ исследования, т.к. только в 31,5% случаев плоскоклеточного рака СОР выявлена папилломавирусная инфекция.
2. Точность морфологического диагноза при диагностике ранних неопластических изменений СОР значительно возрастает при применении иммуногистохимического исследования с использованием таких маркеров как Ki-67, P53, GLUT1, Gli-1, клаудин-1, E- и N-кадгерина, цитокератина 8 и 15.
3. В практической работе патологоанатомов применение антител к цитокератину 15 может быть самым надежным для дифференциальной диагностики эпителиальной дисплазии высокой степени и рака *in situ* СОР.
4. Оптимальным алгоритмом выявления плоскоклеточного рака СОР при дифференциальной диагностике является использование 3-х маркеров: Ki-67, HMW и цитокератина 15, позволяющих оценить пролиферативную активность клеток, глубину инвазии и наличие неоплазии.

СПИСОК СОКРАЩЕНИЙ

CIS – carcinoma *in situ* (рак *in situ*)
 CISH –chromogenic in situ hybridization (хромогенная *in situ* гибридизация)
 CLDN – белок клаудин-1
 HMW - high molecular weight (высокомолекулярный цитокератин)
 HPV – human papillomavirus
 SHH – sonic hedgehog
 ВГ – веррукозная гиперплазия
 ВК – веррукозная карцинома
 ВЛ – веррукозная лейкоплакия
 ВПЧ – вирус папилломы человека
 ГЭ – гиперплазия эпителия
 ДАБ – диаминобензидин
 ИГХ – иммуногистохимия
 ИИ – индекс иммунореактивности
 ИП – индекс пролиферации
 КПЛ – красный плоский лишай
 МА – митотическая активность
 НС – некротическая сиалометаплазия
 ПВЛ – пролиферирующая веррукозная лейкоплакия
 ПГ – пиогенная гранулема
 ПЗЗ – потенциально злокачественное заболевание
 ПР – плоскоклеточный рак
 ПЭГ – псевдоэпителиоматозная гиперплазия
 СОР – слизистая оболочка рта
 ЭД – эпителиальная дисплазия
 ЭДВС – эпителиальная дисплазия высокой степени
 ЭДНС – эпителиальная дисплазия низкой степени
 ЭМТ – эпителиально-мезенхимальная трансформация

Список работ, опубликованных по теме диссертации.

1. Гордон, К. Б. Алгоритмы количественного анализа изображений в информационном окружении морфологического исследования / К. Б. Гордон, А. А. Катушкина, Е. А. Лукьянова, И. И. Бабиченко, В. Д. Проценко // **Вестник Российского университета дружбы народов. Серия: Медицина.** – 2011. – № 2. – С. 5-10.
2. Бабиченко, И. И. Экспрессия кератина 8 при гиперкератозе и плоскоклеточном раке слизистой оболочки рта / И. И. Бабиченко, А. С. Григорьян, А. А. Катушкина // **Архив патологии.** – 2011. – Т. 73. – № 6. – С. 18-21.
3. Бабиченко, И. И. К вопросу о папилломавирусном генезе лейкоплакии слизистой оболочки рта / И. И. Бабиченко, О. Ф. Рабинович, А. А. Ивина, И. М. Рабинович // **Архив патологии.** – 2014. – Т. 76. – № 1. – С. 32-36.
4. **Ивина, А. А.** Белки KI-67 и клаудин-1 при гиперплазии, плоскоклеточной внутриэпителиальной неоплазии и плоскоклеточном раке слизистой оболочки рта / А. А. Ивина, И. И. Бабиченко, О. Ф. Рабинович, А. А. Тогонидзе // **Стоматология.** – 2014. – Т. 93. – № 1. – С. 31-33.
5. Рабинович, О. Ф. Иммуноморфология плоского лишая слизистой оболочки рта / О. Ф. Рабинович, А. А. Ивина, А. В. Гусева, И. И. Бабиченко // **Стоматология.** – 2016. – Т. 95. – № 2. – С. 4-7.
6. **Ивина, А. А.** Значение экспрессии Ki-67 и мембранного белка-переносчика глюкозы GLUT1 в диагностике неопластической трансформации эпителия слизистой оболочки рта

- / А. А. Ивина, В. А. Семкин, И. И. Бабиченко // **Архив патологии.** – 2016. – Т. 78. – № 5. – С. 15-19.
7. **Ивина, А. А.** Морфологические основы эпителиально-мезенхимальной трансформации эпителия слизистой оболочки рта при неоплазии / А. А. Ивина, В. А. Семкин, И. И. Бабиченко // **Стоматология.** – 2017. – Т. 96. – № 5. – С. 11-13.
8. **Ивина, А. А.** Иммуногистохимические критерии дифференциальной диагностики плоского эпителия при пиогенной гранулеме и плоскоклеточном раке слизистой оболочки рта / А. А. Ивина, В. А. Семкин, И. И. Бабиченко // **Стоматология.** – 2017. – Т. 96. – № 2. – С. 33-35.
9. **Ивина, А. А.** Цитокератин 15 как диагностический маркер начала малигнизации эпителия слизистой оболочки рта / А. А. Ивина, В. А. Семкин, И. И. Бабиченко // **Стоматология.** – 2018. – Т. 97. – № 6 – С. 61-62.
10. **Ивина, А. А.** Роль сигнального пути Sonic Hedgehog в формировании плоскоклеточного рака слизистой оболочки рта / А. А. Ивина, В. А. Семкин, И. И. Бабиченко // **Стоматология.** – 2018. – Т. 97. – № 3 – С. 4-6.
11. **Ивина, А. А.** Иммуногистохимическое исследование экспрессии белков Ki-67, PNH3 и CK15 при малигнизации эпителия слизистой оболочки рта / А. А. Ивина, В. А. Семкин, З. С. Хабадзе, И. И. Бабиченко // **Архив патологии.** – 2019. – Т. 81. – № 5. – С. 30-34.
12. **Ивина, А.А.** К вопросу о злокачественном потенциале пролиферирующей веррукозной лейкоплакии / А. А. Ивина, В. А. Семкин, О. Ф. Рабинович, И. И. Бабиченко // **Архив патологии.** – 2020. – Т. 82. – № 3. – С. 13-17.
13. **Ивина, А. А.** Современные представления о плоскоклеточном раке слизистой оболочки рта / А. А. Ивина // **Архив патологии.** – 2020. – Т. 82. – № 3. – С. 55-60.
14. **Ивина, А. А.** Клинико-морфологические особенности лейкоплакии слизистой оболочки рта / А. А. Ивина, В. Э. Родионов, И. И. Бабиченко // **Архив патологии.** – 2020. – Т. 82. – № 4. – С. 79-83.
15. Бабиченко, И. И. Иммуногистохимическая диагностика некротической сиалометаплазии / И. И. Бабиченко, О. Ф. Рабинович, **А. А. Ивина**, В.А. Семкин // **Стоматология.** – 2020. – Т. 99. – № 5. – С. 92-95.
16. **Ивина, А. А.** Молекулярные основы развития плоскоклеточной неоплазии слизистой оболочки рта / А. А. Ивина, И. И. Бабиченко, О. Ф. Рабинович // Сборник научных трудов Международной научной конференции «Актуальные вопросы морфогенеза в норме и патологии». – 2014. – Москва. – С. 116-119.
17. **Ивина, А. А.** Белки Ki-67 и GLUT1 в диагностике неоплазии слизистой оболочки рта / А. А. Ивина, В. А. Семкин, И. И. Бабиченко // **Стоматология.** – 2016. – Т. 95. – № 6-2. – С. 11-12.
18. **Ивина, А. А.** Иммуногистохимическое исследование эпителиально-мезенхимальной трансформации эпителия слизистой оболочки рта при неоплазии / А.А. Ивина, А.А. Шерстнев, В.А. Семкин, И. И. Бабиченко // **Материалы V симпозиума Российского общества патологоанатомов с международным участием.** – 2017. – Челябинск. – С. 119-120.
19. **Ивина, А. А.** Оценка злокачественного потенциала пролиферирующей веррукозной лейкоплакии слизистой оболочки рта / А.А. Ивина // **Сборник тезисов VIII Международный междисциплинарный конгресс по заболеваниям органов головы и шеи.** – 2020. – Москва. – С. 40-41.
20. **Ivina, A. A.** The expression of proteins Ki-67, PNH3 and CK15 in the process of malignant transformation of the epithelium of the oral mucosa / I. I. Ivina // **VI Евразийский форум по онкологии головы и шеи.** – 2019. – Москва. – С. 17.

Аннотация

В работе проведено комплексное изучение процесса неоплазии многослойного плоского эпителия СОР с использованием иммуногистохимического метода и хромогенной *in situ* гибридизации. Показано, что в трети случаев развитию плоскоклеточного рака СОР способствует вирус папилломы человека 16 типа. На основании особенностей экспрессии белков пролиферации (Ki-67), апоптоза (P53), транспортера глюкозы (GLUT 1), эффекторного белка сигнального пути Sonic Hedgehog (Gli-1), белков межклеточного взаимодействия (Е- и N-кадгерина, клаудин-1) можно выявить ранние признаки эпителиальной дисплазии и плоскоклеточного рака СОР. Показано, что для дифференциальной диагностики эпителиальной дисплазии и раком *in situ* наиболее точным маркером является белок цитокератин 15. Также установлено, что особенности экспрессии данного белка при веррукозной карциноме аналогичны картине окрашивания при раке *in situ*. Наиболее надежными маркерами при дифференциальной диагностике плоскоклеточного рака СОР с красным плоским лишаем, псевдоэпителиоматозной гиперплазией, некротической сиалометаплазией и пиогенной гранулемой являются белки Ki-67, цитокератин 15 и высокомолекулярный цитокератин.

Abstract

In this work, a comprehensive study of the process of neoplasia of stratified squamous epithelium of the oral mucosa using the immunohistochemical method and chromogenic *in situ* hybridization was carried out. It has been revealed that in one third of cases of oral squamous cell carcinoma (OSCC) is promoted by human papillomavirus type 16. Based on the features of expression of proteins of proliferation (Ki-67), apoptosis (P53), glucose transporter (GLUT 1), effector protein of the Sonic Hedgehog signaling pathway (Gli-1), intercellular interaction proteins (E- and N-cadherins, claudin-1), early signs of epithelial dysplasia and OSCC can be detected. It has been demonstrated that for the differential diagnosis of epithelial dysplasia and carcinoma *in situ*, the most exact marker is the cytokeratin 15 protein. It was also found that the features of the expression of this protein in verrucous carcinoma are similar to the staining pattern in carcinoma *in situ*. The most reliable markers in the differential diagnosis of OSCC with lichen planus, pseudoepitheliomatous hyperplasia, necrotic sialometaplasia and pyogenic granuloma are Ki-67 proteins, cytokeratin 15 and high molecular weight cytokeratin.