

*На правах рукописи*

**ВОРОНОВА МАРИЯ ОЛЕГОВНА**

**ПРОВОДНИКОВАЯ АНЕСТЕЗИЯ ПЛЕЧЕВОГО СПЛЕТЕНИЯ ПРИ  
ОПЕРАЦИЯХ НА ГРУДНЫХ КОНЕЧНОСТЯХ У СОБАК**

Специальность: 4.2.1. Патология животных, морфология, физиология,  
фармакология и токсикология

**Автореферат**  
диссертации на соискание ученой  
степени кандидата ветеринарных наук

Москва 2023

**Работа выполнена в департаменте ветеринарной медицины ФГАОУ ВО  
«Российский университет дружбы народов имени Патриса Лумумбы»**

<b>Научный руководитель</b>	<b>Ватников Юрий Анатольевич</b> , директор департамента ветеринарной медицины ФГАОУ ВО «Российский университет дружбы народов им. Патриса Лумумбы», доктор ветеринарных наук, профессор
<b>Официальные оппоненты</b>	<b>Семенов Борис Степанович</b> , профессор кафедры общей, частной и оперативной хирургии ФГБОУ ВО «Санкт-Петербургский государственный университет ветеринарной медицины» доктор ветеринарных наук, профессор  <b>Сотникова Лариса Федоровна</b> , профессор кафедры ветеринарной медицины ФГБОУ ВО «Российский биотехнологический университет», доктор ветеринарных наук, профессор
<b>Ведущая организация</b>	<b>Московская государственная академия ветеринарной медицины и биотехнологии — МВА имени К. И. Скрябина</b>

Защита состоится 28 июня 2023 года в 11.00 часов на заседании диссертационного совета ПДС 2021.003 при ФГАОУ ВО «Российский университет дружбы народов имени Патриса Лумумбы», по адресу: 117198, Москва, ул. Миклухо-Маклая, д. 8/2, зал №2.

С диссертацией можно ознакомиться в Учебно-научном информационно-библиографическом центре Российского университета дружбы народов имени Патриса Лумумбы по адресу: 117198, Москва, ул. Миклухо-Маклая, 6.

Автореферат диссертации размещен на сайтах: <https://vak.minobrnauki.gov.ru>, <https://www.rudn.ru/science/dissovet>

Автореферат диссертации разослан \_\_\_\_\_ 2023 г.

Ученый секретарь  
диссертационного совета,  
кандидат ветеринарных наук,  
доцент

Семёнова Валентина Ивановна

## 1. ОБЩАЯ ХАРАКТЕРИСТИКА РАБОТЫ

**Актуальность проблемы.** Методология анестезиологического пособия при операциях и в послеоперационный период является постоянным предметом обсуждения на научных конференциях и страницах специализированных журналов, но при этом качество проведения обезболивания остается низким, не в полной мере отвечающим критериям гуманного обращения с животными, и боль по-прежнему остается серьезным испытанием для оперируемых пациентов (Назарова А.В., Кузнецова Т.Ш., Семенов Б.С. с соавт., 2022; Blichfeldt-Eckhardt M.R., 2018; Grubb T., 2020;).

Сложные ортопедические и органосохраняющие операции требуют введения системных анальгетиков для поддержания адекватного уровня анальгезии у пациентов в интраоперационный период (Позябин С.В., Филиппов Ю.И., с соавт., 2018; Beaussier M., Sciard D. et al., 2016;). Однако, эти препараты могут иметь нежелательные побочные эффекты со стороны сердечно-сосудистой, дыхательной, мочеполовой, желудочно-кишечной систем (Грядунова Ф.А., Сотникова Л.Ф., 2021; Barash P.G., Stock M.C. et al., 2013). При этом, методы регионарной анестезии демонстрируют свои преимущества над системными анальгетиками, сводят к минимуму или дают возможность отказаться от использования системных препаратов для анальгезии в интраоперационный период но, техника блокады периферических нервов до сих пор не получила широкого признания в ветеринарии несмотря на очевидные её преимущества (Тарабрин О.А., 2013; De Marzo C., Crovace C., et al., 2012; Otero P.E., Portela D.A., 2018; Lemke K.A., Dawson S.D., 2000). Это напрямую связано с тем, что для идентификации нервов чаще используют слепой метод, основанный на определении анатомических ориентиров, однако при его использовании возможно повреждение как самого сплетения, так и расположенных рядом анатомических образований с развитием серьезных осложнений (Mahler S.P., Adogwa A.O., 2008; Campoy L., Read Matt R., 2013; Benigni L., Lafuente P. et al., 2018). В связи с этим, следует отметить назревшую необходимость более скрупулезного анализа методов проводниковой анестезии плечевого сплетения, особенностей и верификации методов регионарной анестезии при операциях на грудной конечности у собак, что и является основанием для выполнения настоящего исследования.

**Степень разработанности.** Степень разработанности. На сегодняшний день эффективных и безопасных методов проводниковой анестезии грудной конечности недостаточно и данная проблема вызывает живой интерес не только со стороны врачей (Da Silva L.C., Futema F. et al., 2019; A. Skelding, A. Valverde et al., 2019; Otero P.E. et al., 2018; Portela D.A. et al., 2018), международной организации WSAVA Global Veterinary Community, а также со стороны исследователей автономной некоммерческой организации «Институт развития ветеринарной интенсивной терапии, анестезиологии и реаниматологии» (АНО ВИТАР) (<https://www.biovitar.ru/wp-content/uploads/2022/11/rekomendaczii-po-primeneniyu-regionarnoj-anestezii-sobak-i-koshek.pdf>).

**Цель исследования.** Разработать эффективный метод проводниковой анестезии плечевого сплетения у собак для обеспечения обезболивания при операциях на грудных конечностях.

### **Задачи исследования:**

1. Провести сравнительную оценку препаратов Лидокаин, Бупивакаин, Ропивакаин для местной анестезии по длительности действия и эффективности развития местного обезболивания.

2. Оценить технику проводниковой анестезии плечевого сплетения по анатомическим ориентирам.

3. Усовершенствовать метод проводниковой анестезии плечевого сплетения с помощью двойного контроля: нейростимуляции и ультразвукового наведения.

4. Сравнить частоту осложнений у постоперационных животных при внутривенной анестезии Кетамином (50 мг/мл), Фентанилом (50 мкг/мл) и проводниковой анестезии плечевого сплетения 0,75% раствором Ропивакаина

**Научная новизна.** На основании проведения клинических и морфологических методов исследования при выполнении регионарной анестезии, впервые разработан и внедрен в клиническую практику метод проводниковой анестезии плечевого сплетения у собак под двойным контролем нейростимулятора установленным током 1 мА 2Гц и ультразвукового наведения с режимом Доплера и дальнейшим снижением тока до 0,2 мА под контролем мышечного ответа. При выполнении проводниковой анестезии плечевого сплетения оптимизированным методом двойного контроля, сокращено время выполнения проводниковой анестезии плечевого сплетения на 16,5% при аксиллярном и на 13,4% при паравerteбральном доступе, по сравнению с методом только ультразвуковой навигации, за счет визуализации кончика иглы нейростимулятора и ответной сократительной реакции нервов плечевого сплетения. Обосновано преимущество регионарной над внутривенной анестезией, которая сокращает время пробуждения, болевого синдрома, развития хронической боли, гипералгезии и центральной сенситизации. Предложен оптимальный препарат, местный анестетик – Ропивакаин, который показал свою эффективность и безопасность при проводниковой анестезии плечевого сплетения для операций на грудных конечностях у собак продолжительностью более 80 минут, в дозе 1 мг/кг.

**Теоретическая и практическая значимость.** Разработан, апробирован и внедрен эффективный метод проводниковой анестезии плечевого сплетения у собак, обеспечивающий проведение длительных, сложных операций на грудных конечностях у коморбидных гериатрических собак, в стадии декомпенсации, требующих экстренного хирургического вмешательства, и других животных с более высокими анестезиологическими рисками, что, в свою очередь, способствует развитию хирургических техник и методов. Установлено, что внутривенная анальгезия, как и регионарная анестезия являются эффективными методами, способными обеспечить интраоперационное снижение болевой чувствительности при операциях на грудных конечностях у собак. Однако внутривенная анестезия сопряжена с развитием нежелательных побочных эффектов, увеличением времени пробуждения и восстановления животного. Полученные данные позволяют снизить анестезиологический риск и повысить безопасность регионарной анестезии, а также расширить возможности ветеринарной хирургии мелких домашних животных.

Нами разработаны методические рекомендации: «Методы проводниковой анестезии грудных конечностей у собак», одобренные на заседании департамента ветеринарной медицины (протокол № 2021-05-04/05 от 22.12.2022) аграрно-технологического института Российского университета дружбы народов, а также «Рекомендации по применению регионарной анестезии собак и кошек», утвержденные «Институтом развития ветеринарной интенсивной терапии, анестезиологии и реаниматологии» - АТО ВИТАР (<https://www.biovitar.ru/wp-content/uploads/2022/11/rekomendaczii-po-primeneniyu-regionarnoj-anestezii-sobak-i-koshek.pdf>).

**Методология и методы исследования.** Методологической основой диссертационного исследования явилось последовательное изучение, отработка и

применение научных положений, предложенных различными авторами, а также опыт собственной клинической практики. В ходе исследований использовали анализ научной литературы по данной теме, сравнение, построение конкретных целей и задач, сбор и обработку материалов исследований, разработку методов на основе полученных данных, формирование итоговых положений и выводов.

**Степень достоверности и апробация результатов.** Степень достоверности полученных данных определяется дизайном сравнительного исследования методов проводниковой анестезии с применением критериев доказательной медицины, а также достаточным объемом материала, объективной выборкой обследуемых животных, использованием современных методов клинического, лабораторного и инструментального обследования. Количественные показатели подвергнуты статистической обработке, а сформулированные положения, итоги проведенного исследования, рекомендации и перспективы дальнейшей разработки темы аргументированы и обоснованы вытекают из интерпретации полученных данных. Результаты проведенного исследования внедрены в учебный процесс департамента ветеринарной медицины Российского университета дружбы народов имени Патриса Лумумбы, Ставропольского государственного аграрного университета, Орловского государственного аграрного университета имени Н.В. Парахина. Материалы исследований внедрены в практическую деятельность ООО ветеринарной клиники «Биоконтроль» (Москва) и автономной некоммерческой организации «Институт развития ветеринарной интенсивной терапии, анестезиологии и реаниматологии» (ВИТАР).

Основные положения диссертации доложены на Международной научно-практической конференции «Scientific research of the SCO countries: synergy and integration», China, 8 December 2020; XXXIII Международной научно-практической конференции «Advances in science and technology», Москва, 15 декабря 2020; Международной научно-практической конференции «Общества Науки и Творчества», Казань, апрель 2021; Международной мультидисциплинарной научно-практической конференции «Eurasiascience», Москва, 31 декабря 2021.

**Публикации результатов исследований.** По теме диссертации опубликовано 9 печатных работ, 5 из них – в отечественных журналах, включенных в перечень рецензируемых научных изданий, рекомендованных высшей аттестационной комиссией (ВАК) Минобрнауки РФ для опубликования основных результатов диссертаций на соискание ученой степени кандидата и доктора наук.

**Объем и структура диссертации.** Диссертация изложена на 122 страницах машинописного текста и состоит из введения, обзора научной литературы, основного содержания работы, включающего общую характеристику материалов и методов, результатов собственных исследований, заключения и списка литературы. Работа иллюстрирована 21 таблицами и 17 рисунками. Список литературы включает 187 источников, из которых 36 отечественных и 151 иностранных.

#### **Положения, выносимые на защиту:**

1. Бупивакаин и Ропивакаин наиболее эффективны при сравнении с Лидокаином в периоперационном периоде. Ропивакаин по своим свойствам является препаратом выбора для проводниковой анестезии плечевого сплетения у собак.
2. Проводниковая анестезия плечевого сплетения предпочтительнее в сравнении с внутривенной анестезией в послеоперационном периоде как предиктор снижения развития хронической боли и скорейшей реабилитации пациентов.
3. Использование проводниковой анестезии плечевого сплетения по анатомическим ориентирам не является безопасным и эффективным методом

4. Оптимизированная сочетанная методика проводниковой анестезии плечевого сплетения с помощью двойного контроля позволяет снизить дозу местных анестетиков и повысить частоту успеха развития анестезии, что позволяет снизить количество осложнений, а также позволяет расширить показания к проведению регионарной анестезии у пациентов с конституционно-анатомическими особенностями.

## 1. ОСНОВНОЕ СОДЕРЖАНИЕ РАБОТЫ

**1.1 Материалы и методы.** Работа выполнена в департаменте ветеринарной медицины ФГАОУ ВО «Российский университет дружбы народов имени Патриса Лумумбы». Клиническая часть исследований была проведена на базе ветеринарной клиники ООО «Биоконтроль» (Москва) в период с 2019 по 2021 г. Отдельные этапы работы проведены в НОРЦ «Фармацевт» РУДН. В работе были задействованы собаки, которым проводили экстренное и плановое хирургическое вмешательство на грудной конечности. Отбор пациентов в группы проводили согласно следующим критериям: необходимость выполнения оперативных вмешательств на грудной конечности, отсутствие тяжелых хронических и сопутствующих заболеваний от стадии В2 и выше, хроническая болезнь почек, хроническая обструктивная болезнь легких, гепатопатии, отсутствие противопоказаний к регионарной анестезии. Критерии исключения пациентов из исследования: наличие коагулопатии, противопоказания к регионарной анестезии, нейрогенные нарушения грудной конечности, эндокринные заболевания, хронические заболевания в стадии декомпенсации. Распределение животных по группам проходило случайным образом.

Все пациенты были распределены в зависимости от вида анестезиологического пособия на 5 групп (Табл. 1):

**Таблица 1. Распределение пациентов по группам в зависимости от доступа и выбора анестезиологического пособия при операциях на грудной конечности.**

Область оперативного вмешательства Методы анестезиологического пособия	Операции в области плечевой кости и плече-лопаточного сустава	Операции в области локтевого сустава и предплечья
Общая анестезия (n=19)	0	19
Анатомические ориентиры (n=13)	8	5
Нейростимуляция (n=28)	8	20
Сонография (n=22)	15	7
Двойной контроль (n=28)	7	21

Пациентам 1-ой группы оперативное вмешательство проводили с применением внутривенной анестезии. 2-ой группе оперативное вмешательство выполняли с применением регионарной анестезии по анатомическим ориентирам. Животным 3-ой группы оперативное вмешательство осуществляли с помощью регионарной анестезии и нейростимуляции для идентификации нервов. Собакам 4-ой группы – с применением

регионарной анестезии под ультразвуковым наведением. 5-ой группе, оперативное вмешательство было достигнуто посредством проводниковой анестезии плечевого нервного сплетения под двойным контролем на основе разработанного нами алгоритма.

Выбор типа доступа к нервам плечевого сплетения (*plexus brachialis*) (ПС) определяли областью хирургического вмешательства: при операциях дистальнее плеча нами избирался подмышечный доступ; при оперативном вмешательстве на плече и локтевом суставе – паравертебральный доступ. Общее число собак, включенных в исследование, составляло 110 особей, из них у 38 животных провели операции на плече и плече-лопаточном суставе, у 72 оперативное вмешательство выполнялось на предплечье. Проводниковую анестезию проводили у 91 животного. Из них у 38 особей использовали шейный паравертебральный доступ, а 53-м была проведена проводниковая анестезия плечевого сплетения аксиллярным доступом. Основную часть составляли животные с переломом предплечья и плеча, которым были проведены операции на костного и внеочагового остеосинтеза; а также собаки с остеосаркомой костей плеча и предплечья, которым была проведена органосохранная операция с использованием биоимплантата в качестве материала для замещения.

Материалом для изучения распределения красящего вещества в области плечевого сплетения было проведено на кадаверном материале 24 собак весом от 2,5 до 48 кг, разных пород, погибшие от разных патологических причин. Кадаверный материал от животных, был распределен на 2 группы по 12 шт. и 4 подгруппы, исходя из их веса ( $n=3$ ). В ткани кадаверного материала первой группы вводили раствор Метиленового синего, из расчета 1 мг/кг, что соответствует объему 0,5% раствора Ропивакаина. Вторая группа получила объем раствора Метиленового синего, соответствующий 2 мг/кг 0,5% раствору Ропивакаина.

Всем исследуемым животным проводили предоперационное обследование для оценки состояния пациентов, а также выявления причин, которые могут повлечь за собой возможные интра- и постоперационные осложнения. Всем пациентам выполнялся общий клинический анализ крови (ОКА), биохимический анализ крови, рентген конечности. При необходимости дополнительно были проведены коагулограмма, эхокардиография сердца, УЗИ брюшной полости, рентгенографию грудной клетки, компьютерная томограмма. В качестве премедикации все исследуемые животные получали Ацепромазин в дозе 0,02 мг/кг в/м. Животные с остеосаркомой в качестве второго препарата для премедикации получали Морфин 0,5 мг/кг в/м. Индукцию в анестезию проводили внутривенным введением Пропофола в дозе 4-6 мг/кг. Далее все исследуемые животные были интубированы и подключены к наркозно-дыхательному аппарату на спонтанном дыхании. Интраоперационный мониторинг у животных проводили по следующим параметрам: ЭКГ, пульсоксиметрия, капнография, термометрия, неинвазивное измерение артериального давления (АД). Рингера раствор в дозе 5-15 мл/кг/ч использовался в качестве инфузионной поддержки во время операции. В качестве препарата выбора для регионарной анестезии предплечья был использован Ропивакаин 0,75% в дозе 1 мг/кг. Данная тактика не использовалась в одном исследовании, где мы сравнивали эффективность трех разных местных анестетиков. В данном исследовании, помимо Ропивакаина 0,75% были использованы Лидокаин 2% 4 мг/кг и Бупивакаин 0,5% 1,5 мг/кг. Эффективность развития полной блокады оценивали на основании изменений гемодинамики и респираторных изменений в ответ на проверку глубокой болевой чувствительности на каждом пальце обезболенной конечности. Оперативное вмешательство начиналось после констатации развития полной блокады плечевого сплетения. Экспозиция после введения местного анестетика (МА) составляла в среднем

25 минут. Исследуемым, у которых блокада плечевого сплетения не развивалась или развивалась частично, в качестве дополнительного введения анальгетика использовали Фентанил в дозе 2-5 мкг/кг и такие пациенты далее получали инфузию Кетамина 2 мкг/кг/ч с постоянной скоростью до окончания хирургической операции. Пациенты, анестезиологическое пособие которых проводилось только путем введения внутривенных анестетиков без регионарной анестезии, в качестве основного анальгетика получали Кетамин в дозе 2-4 мкг/кг/ч в виде инфузии с постоянной скоростью, в течение всего интраоперационного периода и болюсы Фентанила в дозе 5 мкг/кг для углубления анестезии при необходимости.

Техника блокады плечевого сплетения (БПС) аксиллярным доступом и шейная паравerteбральная блокада (ШПБ) по анатомическим ориентирам и при помощи нейростимулятора проводилась по методике Luis Campoy, 2010. Техника БПС обоих доступов с помощью УЗ навигации проводилась по методике, описанной Pablo E. Otero, 2019. Оценка выраженности болевого синдрома проводилась нами по рекомендациям WSAVA Pain Management guidelines. Инструментарий: Нейростимулятор «Стимуплекс HNS 12 с функцией SENSE» компании Б. Браун и аппарат УЗИ Philips lumify L12-4 с высокочастотным линейным датчиком.

Статистически оценивали распределение показателей с помощью тестов Шапиро-Уилкса. В случае нормального распределения переменных для сравнения двух групп применяли t-тест Стьюдента для независимых выборок. При сравнении нескольких групп с ненормальным распределением использовали непараметрический критерий Крускала-Уоллиса. Разницу показателей в динамике лечения оценивали с помощью Т-критерия Стьюдента для связанных выборок. Все расчеты проводили с помощью программы STATISTICA 7.0 (StatSoft, USA). Достоверность разницы показателей между показателями контрольной и опытными группами рассчитывали по методу Манна-Уитни (\* –  $p \leq 0,05$ ; \*\* –  $p < 0,01$ ; \*\*\* –  $p < 0,001$ ).

## 2. РЕЗУЛЬТАТЫ СОБСТВЕННЫХ ИССЛЕДОВАНИЙ

**3.1 Сравнительная характеристика местных анестетиков.** Вопрос выбора местного анестетика при проводниковой анестезии плечевого сплетения у собак на сегодняшний день остается дискуссионным, и определение продолжительности и эффективности проводниковой анестезии у собак представляется актуальным. Нами было проведено сравнение трех местных анестетиков: Лидокаин 2%, Бупивакаин 0,5% и Ропивакаин 0,75%, – по длительности действия и эффективности развития местного обезболивания, при БПС для проведения накостного остеосинтеза предплечья у собак.

**Интраоперационный мониторинг гемодинамики.** Показатели частоты сердечной деятельности и АД были значимы для интраоперационного понимания оценки эффективности анестезии во всех трех группах (Табл. 2). Так, в 1-ой группе полная анестезия конечности развивалась быстрее, чем в группах 2 и 3. В 1-ой группе хирург приступал к операции через 7-10 минут. В группах 2 и 3 частичный блок развивался через 10 минут, а полная блокада была достигнута через 20-35 минут (график 1). Углубление анестезии было необходимо только в 1-ой группе в 2-х случаях, на 50 и 70 минутах. Критерием перехода на внутривенные анальгетики было значимое (более 20%) увеличение ЧСС и повышение АД. При этом, хирург отмечал усиление диффузного кровотечения из операционной раны. Во 2-й и 3-й группах пациенты не нуждались в дополнительном обезболивании во время операции. В то же время, показатели ЧСС и АД



менялись незначительно во всех трех группах, ни у одного пациента не было выявлено негативных влияний местных анестетиков.

**Таблица 2. Динамика показателей гемодинамики, исследуемых с момента осуществления блокады до окончания операции (в минутах)**

Группа	Показатель	0	10	30	50	70	90	110
1. лидокаин (n=5)	ЧСС	144,0±7,4	140,8±12,4	134,2±9,6	133,8±6,5	154± 17,2	110,0±11,0*	124,0± 8,5
	АД (СР)	78,0±17,4	92,4±6,8	88,2±6,6	102,3±10,5	105,5± 12,8	87,0±8,3	75,0± 9,5
2. бупивакаин (n=5)	ЧСС	158,0±6,4	167,0±7,8	139,0±9,2	122,0±5,3**	121± 12,8*	130,0±12,7	-
	АД (СР)	105,6±10,2	86,2±8,4	83,8±3,8	89,4±6,4	83,8± 8,9	82,4±9,6	-
3. ропивакаин (n=5)	ЧСС	152,6±6,9	151,8±11,4	137,0±11,2	126±11,3	135,4± 12,4	132,0±11,0	135,0± 10,5
	АД (СР)	102,4±7,7	93,0±7,4	84,8±7,8	83,6±8,7	88,8± 8,9	92,5±11,2	78,0± 8,5

**Примечание:** \* –  $p \leq 0,05$ ; \*\* –  $p < 0,01$  достоверность разницы между показателями животных до операции и в различные периоды операционного вмешательства. (меньше равно); ЧСС – частота сердечных сокращений, АД (СР) – среднее артериальное давление

**Контроль продолжительности местной анестезии в постоперационный период.** В постоперационный период проводили щипковую пробу для оценки длительности сенсорного и моторного ответа. Для определения преимущества данных методов проводили анализ по следующим критериям: время развития полной блокады, длительность анальгезии, необходимость перехода на внутривенные анальгетики, негативное влияние МА на гемодинамику, постоперационная оценка боли. Пробуждение исследуемых животных после операции составило от 5 до 20 минут. Три собаки 1-ой группы, которым не была введена внутривенная анальгезия фентанилом, сразу после пробуждения испытывали боль 2-3 степени по Визуальной Аналоговой Шкале оценки боли (WSAVA Pain Management guidelines), при этом моторная функция была сохранена. У исследуемых животных 2-й группы средняя продолжительность сенсорной блокады составила 240 мин, после чего животные начинали испытывать боль, моторная блокада продолжалась. Средняя продолжительность моторной блокады в 2-й группе составила 344,6 мин. У животных 3-й группы, средняя длительность блокады составила 202 минуты. Самое быстрое время готовности к операции наблюдали в 1-ой группе, что составило в среднем 7-10 минут, время развитие полного блока во 2-й группе было в три раза больше, чем в 1-ой, а в 3-й группе в два раза длиннее, чем в 1-ой. Продолжительность моторного блока у группы 2 была выше в среднем на 25%, чем у 3-й группы. Начало развития частичного сенсорного блока в 3-й группе было на 50% короче, чем во 2-й – но

в 2 раза длиннее, чем в 1-ой группе. Исследование показало, что Бупивакаин и Ропивакаин более эффективны, чем Лидокаин, в периоперационном периоде при операциях, длящихся более 80 минут. Оба препарата превосходят Лидокаин в том, что продолжают работать в постоперационный период благодаря своему длительному действию. Ропивакаин и Бупивакаин вызывают схожие эффекты, однако имеются различия: время начала и развития полного блока у Ропивакаина быстрее, чем у Бупивакаина, в среднем на 10 минут (Рис.1). Продолжительность сенсорного блока Бупивакаина дольше, чем Ропивакаина в среднем на 38 минут. При этом, Ропивакаин вызывал более короткий моторный блок, чем Бупивакаин. Восстановление двигательной функции происходило через 30 минут после восстановления болевой чувствительности. Следует отметить, что Бупивакаин из-за своего более длительного действия может быть выбран в качестве анальгетика в постоперационный период, в мультимодальной схеме послеоперационного обезболивания.

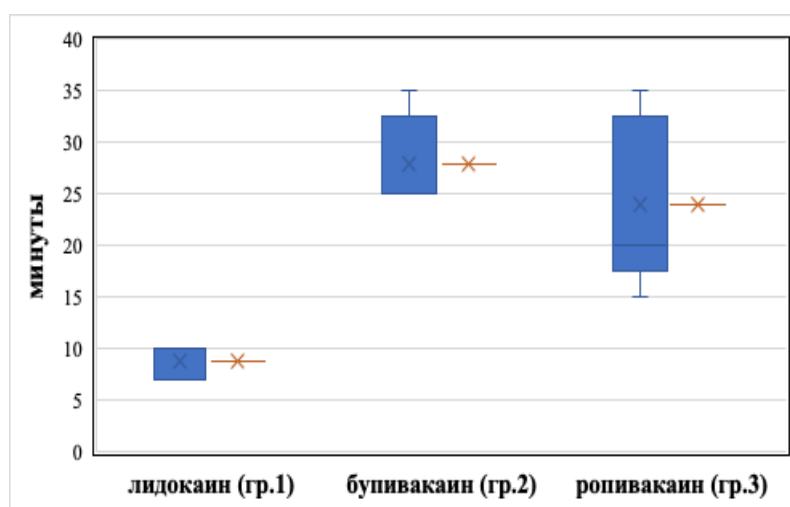


Рисунок 1. Среднее время развития полной анестезии плечевого сплетения (в мин).

Однако учитывая его токсические эффекты, о которых мы знаем из различных источников (Vainionpää V.A., 1995; Sakonju I., Maeda K. et al., 2009; Campoy L., Read Matt R., 2013), и длительную плегию, выбор может быть сделан в пользу Ропивакаина, как основного интраоперационного, так и постоперационного анальгетика.

**3.2. Сравнительная характеристика внутривенной анестезии и блокады плечевого сплетения аксиллярным доступом при органосохранных операциях.** При помощи слепого метода и метода с использованием нейростимулятора была проведена проводниковая анестезия плечевого нервного сплетения аксиллярным доступом для интраоперационной анальгезии у собак с диагнозом остеосаркома костей предплечья, которым была проведена органосохранная операция на предплечье с использованием биоимплантата в качестве материала для замещения. 15 собак были разделены на три группы. Группа 1 в качестве обезболивания получала внутривенные анальгетики, группе 2 была проведена блокада предплечья слепым методом, группе 3 была проведена проводниковая анестезия ПС с помощью нейростимулятора. Основные анестезиологические риски: коморбидный гериатрический пациент, с большой кровопотерей, длительная операция, последствия после химиотерапии.

Хирургическое вмешательство прошло без значимых осложнений для всех трех групп. Средняя продолжительность оперативного вмешательства в среднем составила 230 минут. Значимых различий между ЧСС, средним АД, температурой, сатурации и капнографии не было. Во второй группе процент неудачных блокад составил 60% (n=3),

в третьей 20% (n=1). Трем пациентам из 2-й группы и одному пациенту из третьей группы потребовалась повторная БПС, для ее проведения использовался Бупивакаин 0,5% в дозе 1 мг/кг, чтобы не достигнуть токсической дозы (Henkel G., 2001). Пробуждение пациентов, которым была выполнена проводниковая анестезия ПС было более мягким и комфортным. Постоперационная тошнота и рвота наблюдалась у 60% (n=3) пациентов первой группы и 20% (n=1) второй группы. Экстубация этих животных была существенно быстрее. Пациентам после регионарной анестезии была предложена еда раньше, чем животным, получившим внутривенную анальгезию. Важным аспектом в более быстром пробуждении пациентов группы 2 и 3 еще являлось то, что в постоперационный период все пациенты получали инфузию с постоянной скоростью (ИПС) Кетамина 0,2 мг/кг/ч вместе с ИПС Лидокаина 50 мкг/кг/мин, а также Промедол 20 мг. Соответственно эти препараты кумулировались для группы 1, тем самым продолжая седативный эффект и побочные эффекты внутривенных анальгетиков. Всем пациентам проводился контроль газов венозной крови через 3 часа после оперативного вмешательства, по результатам которых у пациентов 1-ой группы был выявлен респираторный ацидоз, что отражено в анализах газов венозной крови: снижение pH ( $7,22 \pm 0,1$ ) и повышение  $pCO_2$  ( $54 \pm 7,6$ ), в то время как вентиляция пациентов группы 2 и 3 была в пределах нормы (Табл. 3).

**Таблица 3. Динамика показателей газового и электролитного состава венозной крови**

Показатель	ФП*	Группы животных		
		1 (n=5)	2 (n=5)	3 (n=5)
pH	7,32-7,50	$7,22 \pm 0,10$	$7,4 \pm 0,8$	$7,32 \pm 0,7$
pCO <sub>2</sub>	33-50	$54 \pm 7,6$	$36,2 \pm 7,2$	$40,0 \pm 3,4$
PO <sub>2</sub>	50-70	$100,0 \pm 9,4$	$54,5 \pm 8,2^{**}$	$39,5 \pm 5,2^{***}$
BE	-2,0-2,0	$-6,2 \pm 0,6$	$-2,2 \pm 0,3^{***}$	$8,4 \pm 2,1$
tCO <sub>2</sub>	23,0-29,0	$36,6 \pm 3,9$	$23,2 \pm 4,5$	$23,05 \pm 4,6$
HCO <sub>3</sub>	18,0-27,0	$34,0 \pm 4,5$	$22,05 \pm 3,9$	$21,8 \pm 4,2$
Na <sup>+</sup>	145-154	$150,5 \pm 11,5$	$153,5 \pm 12,8$	$151,7 \pm 10,7$
K <sup>+</sup>	4,1-5,3	$4,65 \pm 0,7$	$3,35 \pm 0,6$	$3,85 \pm 0,1$

**Примечание:** ФП – физиологический профиль; \*\* –  $p \leq 0,01$ ; \*\*\* -  $p < 0,001$  достоверность разницы при сравнении с животными 1 опытной группы.

Результаты исследования показали, что как внутривенная анальгезия, так и регионарная анестезия являются эффективными методами, обеспечивающими интраоперационную анальгезию и подходят для длительных операций при органосохранном хирургическом вмешательстве на предплечье. Однако, использование регионарной анестезии дает преимуществ по сравнению с внутривенной, снижая побочные эффекты внутривенных анальгетиков, время пробуждения, восстановление и выписку животного из стационара.

Диссоциативные анестетики и опиоиды, системно применяемые для внутривенной анальгезии, могут вызывать возбуждение, рвоту, снижение перистальтики желудочно-кишечного тракта, седацию, а также респираторную депрессию, тем самым приводя к респираторному ацидозу и последующим осложнениям и задержке восстановления

животного после анестезии (Haskins S.C., 1992). Кроме того, регионарная блокада местными анестетиками может вызвать полную блокаду сенсорных нервных волокон, и тем самым ограничить или предотвратить развитие вторичной центральной сенсibilизации к боли (Martin J., Moore G., 1997). Классический слепой метод проводниковой анестезии ПС, выполненный в группе 2, уступает методике блокады с помощью нейростимулятора. Для слепого метода требуются большие объемы МА, а процент неудачных блокад значительно выше, чем у пациентов группы 3.

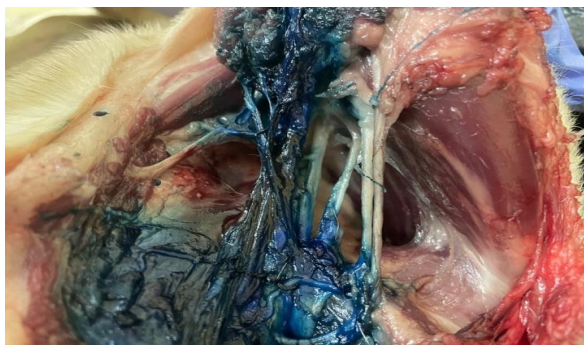Использование нейростимулятора, в свою очередь может значительно повысить эффективность анестезии и в то же время уменьшить объем вводимого раствора, потому что мы вводим нужный объем местного анестетика в нужное место, где он всегда будет работать (Perris T.M., Watt J.M., 2003), т.к. он позволяет нам определить отдельные нервы плечевого сплетения и доставить МА максимально близко к ним, повышая эффективность, в отличие от классического слепого метода, где успех развития блокады показал худшие результаты.

**3.3. Распределение раствора метиленового синего при блокаде плечевого сплетения техникой подмышечного доступа у трупов собак слепым методом.** Целью исследования было определить равномерность распределения разного объема раствора метиленового синего при выполнении проводниковой анестезии ПС у собак с разной массой тела слепым методом и оценить эффективность данного метода. Вскрытие проводилось 24-м трупам собак весом от 2,5 до 48 кг, разных пород, погибших от разных патологических причин. Первой группе было введено количество раствора Метиленового синего, соответствующее 1 мг 0,75% раствору Ропивакаина. Вторая группа получила объем Метиленового синего, соответствующий 1,5 мг/кг раствору Ропивакаина. Окрашивание считалось эффективным, когда все интересующие нас нервы (p.p. musculocutaneus, radiales, medianus, ulnaris) были окрашены в достаточной степени от 2 до 4 см (Raymond S.A., Steffensen S.C. et al., 1989).

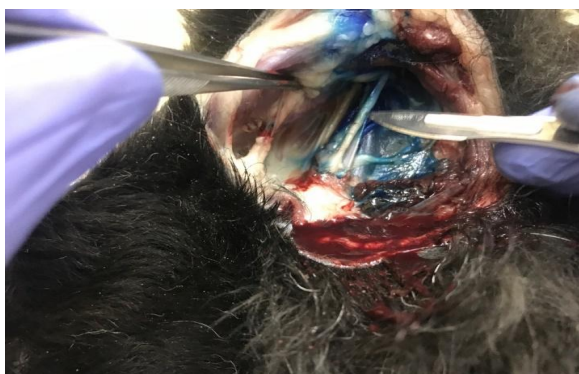При вскрытии было видно дорсовентральное распределение красителя из места вкола в каудальном направлении. Во всех группах у собак кожно-мышечный и лучевой нерв были окрашены полностью. Однако срединный и локтевой нерв достаточно были окрашены в обеих группах первой подгруппы, массой от 2-7 кг (Рис. 2), в остальных подгруппах они были окрашены недостаточно или вообще не окрашены (Рис. 3 и 4).

Результаты приведены в таблице 4. Данные исследования показывают, что распределение раствора МА напрямую зависит как от объема раствора, так и от размеров животного. Следует отметить, если мы вводим большие объемы МА, тем самым обеспечивая диффузию его через ткани к нервам, то процент удачных блокад будет выше. Для животных небольшой массы тела разница в объемах раствора не существенна ввиду толщины и размера самих нервов ПС. К тому же есть данные о прямой взаимосвязи между толщиной нерва, концентрацией местного анестетика и временем развития блокады (Stock M.C., Barash P.G., 2013).

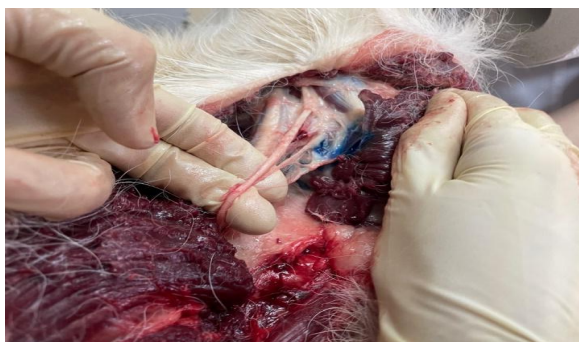Для животных массой более 7 кг и выше эта разница становится значительной. Нервы более толстые и крупные, а также более длинные, что говорит нам о том, что для таких животных нужно использовать большие дозы. Однако исследование также показало, что в группе 2, где объемы раствора красителя были больше, чем крупнее животное, тем хуже окрашивание срединного и особенно локтевого нерва (Табл. 5). Данные литературы говорят нам, что причиной может быть анатомическое расположение в плечевом сплетении локтевого нерва, который наиболее удален от кончика иглы (Sakonju I., Maeda K. et al., 2009).



**Рисунок 2. Полное окрашивание ПС раствором метиленового синего *n. musculocutaneus*, *n. radialis*, *n. medianus* и *n. ulnaris*.**



**Рисунок 3. Частичное окрашивание ПС раствором метиленового синего: отсутствие окрашивания. *n. ulnaris*.**



**Рисунок 4. Отсутствие окраски метиленового синего *n. medianus* и *n. ulnaris*.**

**Таблица 4: Результаты распределения метиленового синего по релевантным нервам плечевого сплетения в разных группах.**

Вес кадаверного материала (по подгруппам)	Группа 1 (n=12)				Группа 2 (n=12)			
	Блокируемый нерв							
	К-м.Н.	Луч.Н.	Ср.Н.	Лок.Н.	К-м.Н.	Луч.Н.	Ср.Н.	Лок.Н.
2-7 кг	+++	+++	+++	+++	+++	+++	+++	+++
7-18 кг	+++	+++	--+	--+	+++	+++	+ - +	+ - +
18-30 кг	+++	+++	+ --	+ --	+++	+++	- ++	- ++
30-50 кг	+++	+++	---	---	+++	+++	+ --	+ --

**Примечание.** \* «+» - целевые нервы, окрашенные у кадаверного материала, «-» - целевые нервы, без окраски; где «К-м.Н.» - кожно-мышечный нерв, «Луч.Н.» - лучевой нерв, «Ср.Н.» - срединный нерв, «Лок.Н.» - локтевой нерв

Результаты показали нам, что объем раствора, вводимый БПС методом по анатомическим ориентирам, может играть существенную роль в эффективности развития блока (средний 41,7% для группы 1, против 66,6% для группы 2).

**Таблица 5: Процент эффективного окрашивания релевантных нервов плечевого сплетения.**

Группы.	Вес кадаверного материала по подгруппам			
	2-7 кг	7-18 кг	18-25 кг	25-50 кг
1	100%	33,4%	33,4%	0%
2	100%	66,6%	66,6%	33,4%

Однако, данное исследование позволяет нам приблизительно ориентироваться и делать выводы о степени клинического блока, так как на трупах мы можем посмотреть только физический путь распространения красителя, потому что распределение раствора у живого пациента может быть меньше из-за поглощения его в результате кровообращения и лимфой (Camproy L., Martin-Flores M. et al., 2008). Это демонстрирует нам, что эффективность проводниковой анестезии ПС у собак слепым методом напрямую зависит как от объема вводимого местного анестетика, так и от размеров животного.

**3.4. Сравнительная характеристика трех методов шейной паравертебральной блокады.** В работе описаны три метода ШПБ грудной конечности собак при операциях на плече и локтевом суставе. 24 особи, которых распределили на три группы. Животным первой группы инъецировали анестетик по анатомическим ориентирам А; второй – под контролем нейростимулятора Н; третьей – под контролем сонографии С (Табл. 6).

**Таблица 6. Оценка эффективности методов качества паравертебральной блокады шейного отдела.**

Степень развития блокады	Группы и количество животных		
	А (n=8)	Н (n=8)	С (n=8)
Неполный блок	4 (50%)	3 (37,5%)	2 (25%)
Полный блок	0	5 (62,5%)	6 (75%)
Блокаду провести не удалось	4 (50%)	0	0
<b>Итого проведено успешных блокад</b>	<b>0</b>	<b>5</b>	<b>6</b>

В группе А у 4-х исследуемых развивалась неполная блокада. Между группами Н и С достоверно значимых различий в отношении эффективности развития полной блокады не было. Обе методики были более успешными по сравнению с группой А. Успех полной блокады в группе Н составил 62,5% (n=5), у остальных животных блок удалось выполнить лишь частично из-за невозможности определить анатомические ориентиры С6-С7, как и в группе А. Эффективность анестезии в группе С под контролем сонографии была выше, чем в 2-х предыдущих группах. Но значительно не отличалась от группы Н с применением аппарата нейростимуляции, и составил 75% (n=6), у 2-х пациентов был

отмечен частичный блок. Анализ качества паравертебральной проводниковой анестезии показал необходимость дополнительного введения анальгетиков у 100% животных в группе А, у 37,5% в группе Н и 25% в группе С. По результатам нашего исследования метод сонографического контроля в группе С оказался самым эффективным. К плюсам метода УЗ наведения можно отнести прямую визуализацию нервов и других анатомических структур интересующей нас области в режиме реального времени (Otero P.E., Portela D.A., 2018) и возможности оценки распределения МА по нервам. К причинам, по которым блокаду удалось сделать частично, можно отнести то, что нервы на уровне первого ребра (С8-Т1) расположены более поверхностно, и их легче достигать как при методике по анатомическим ориентирам вслепую, так и при помощи нейростимулятора. Исследования показали, что при проводниковой анестезии нервных корешков С6-С7 – неудачные попытки связаны с конституционными особенностями собак. Поперечный отросток С6 не всегда удается пальпировать, особенно у собак с ожирением или короткой шеей, что делает невозможным проведение блокады слепым методом, а также методом при помощи нейростимуляции. При этом метод УЗ наведения дает возможность провести блокаду у таких животных.

Согласно полученным результатам клинически доказано, что метод по анатомическим ориентирам при ШПБ не является надежным и безопасным способом обезболивания. Ни у одного пациента из данной группы А не развилась полная блокада. Более того, половине исследуемых и вовсе не удалось провести паравертебральную блокаду из-за невозможности определить анатомические ориентиры. Метод УЗ наведения достиг более высокой эффективности, по сравнению с методом нейростимуляции: разница в 75% успешно проведенной блокады при помощи сонографии против 62,7% при помощи нейростимулятора. Так же стоит отметить, что в случае проведенной нами паравертебральной блокады нервов С6-С7 под контролем УЗИ как у тучных животных, так и животных с нормальной массой тела, дает положительные результаты. Это происходит за счет того, что визуализация нервов в реальном времени дает явное преимущество перед другими способами блокад, верифицируя инъекционную иглу относительно нервных стволов и сплетения.

**3.5. Проводниковая анестезия плечевого сплетения под контролем нейростимуляции и сонографии.** В данном исследовании мы провели проводниковую анестезию ПС двумя доступами: аксиллярным и паравертебральным. В качестве методов для подтверждения идентификации структур нервного сплетения мы использовали 2 метода: УЗ наведение для группы 1 и двойной контроль – УЗ наведение и электростимуляция – для 2-й группы. В исследовании приняли участие 28 собак. 14 из них с переломом костей плеча и предплечья, разделенные на равные группы в зависимости от локализации оперируемой области и выбранного нами метода. Другие 14 – пациенты с остеосаркомой костей плеча и предплечья, также разделенные на 2 группы, в зависимости от локализации оперируемой области. Помимо сравнительной эффективности этих двух методов мы в данном исследовании сравнивали скорость выполнения блокады.

При проводниковой анестезии ПС подмышечным доступом диагностическая точность развития анестезии была у 6 животных из 7, при паравертебральной шейной блокаде эта цифра составила 5 животных из 7. У этих животных развился неполный блок. При этом, животное, которому проводили проводниковую анестезию ПС подмышечным доступом, оценка результатов показала положительную оценку болевой чувствительности при тестировании на локтевом нерве. По-видимому, это может быть связано с его более глубоким расположением. У 2-х особей, которым проводили ШПБ,

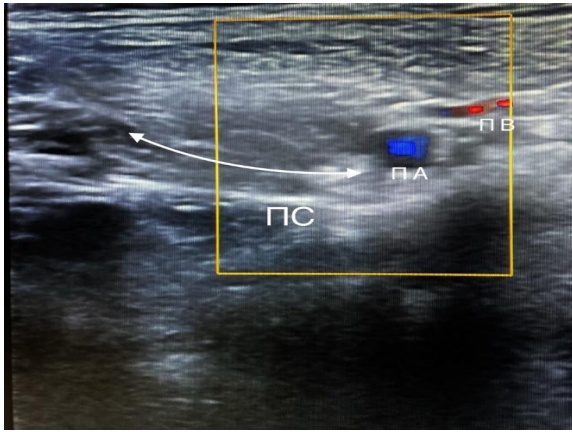
оценка кожно-мышечного и лучевого нерва показала отсутствие обезболивания. На основании известных нам данных литературы мы можем предполагать, что причиной может быть анатомическое расположение нервов, а также их толщина, которая значимо варьирует в зависимости от размеров животных (Akasaka M., Shimizu M., 2013). Выполнение проводниковой анестезии ПС с помощью одного только УЗ наведения, выявило недостаточную визуализацию структур нервного сплетения у животных с более маленькими размерами и не всегда была возможность визуализации иглы на всем протяжении проведения блокады, что снижало процент успеха выполнения проводниковой анестезии ПС данным методом. Именно поэтому в качестве дополнительного подтверждения расположения кончика иглы в области блокируемого нервного ствола применялся нейростимулятор.

**Техника проведения проводниковой анестезии плечевого сплетения аксиллярным доступом с использованием нейростимуляции и сонографии в нашей модификации.** Положение животного дорсовентрально. Конечность, которую необходимо обезболить, располагалась в естественном положении. Далее помещали УЗ датчик над подмышечным пространством между подреберьем грудины и бугорком лопатки в направлении к позвоночному столбу в парасагиттальном положении с вентродорсальной ориентацией. Регулировали положение датчика, пока не видели четкий вид поперечного среза подмышечной артерии и вены. Для подтверждения мы воспользовались режимом Доплера (Рис. 5). Изолированную иглу вводили через поверхностную грудную мышцу, медиально от яремной вены в каудодорсальном направлении. Продвигали иглу каудально, пока она не оказывалась проксимальнее дорсальной части подмышечной артерии. При проведении иглы ток нейростимулятора был установлен на 1 мА, 2 Гц. Когда игла оказывалась в непосредственной близости к целевым нервам, мы должны были видеть мышечный ответ, характер которого зависел от воздействия на определенный нерв. Это означало, что позиционирование кончика иглы правильное. Тогда мы снижали ток нейростимулятора до 0,2 мА, проводили аспирационный тест и вводили местный анестетик. Он визуализировался на экране как безэховая структура между подмышечной фасцией и целевыми структурами, окружающими сосуды (подмышечная артерия и вена) и нервы (кожно-мышечный, лучевой, срединный и локтевой).

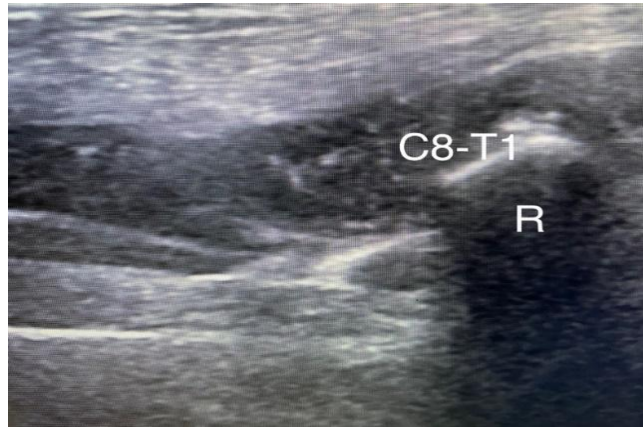
**Техника проведения паравerteбральной шейной блокады с использованием нейростимуляции и сонографии в нашей модификации.** Положение пациента на боку. Лопатка вытянута каудально и приподнята на 20-30 градусов от сагитальной плоскости в боковом положении, чтобы игла могла пройти медиально к лопатке. Визуализация нервов C8-T1 происходила в поперечном сечении над первым ребром. Комплекс C8-T1 мы визуализировали краниально и каудально от головки первого ребра и краниально к подмышечной артерии. Первое ребро выглядело как гиперэхогенная полукруглая линия с резкой акустической тенью (Рис. 6).

Изолированную иглу вводили по краниальной границе ультразвукового датчика и направляли каудально к головке первого ребра. Второй участок находился каудальнее головки первого ребра. Когда кончик иглы достигал вентральные ветви C8-T1, мы снижали ток с 1 до 0,2 мА 2 Гц, при этом продолжая на всем протяжении визуализировать иглу и контролировать мышечный ответ. Далее выполняли аспирационную пробу и вводили препарат вокруг целевых нервов. Для блокады C6-C7 мы помещали датчик параллельно продольной оси шейного отдела, непосредственно под боковой границей поперечного отростка. Луч УЗ датчика мы направляли в дорсальном направлении, чтобы визуализировать поперечные отростки вентральные ветви C6-C7.



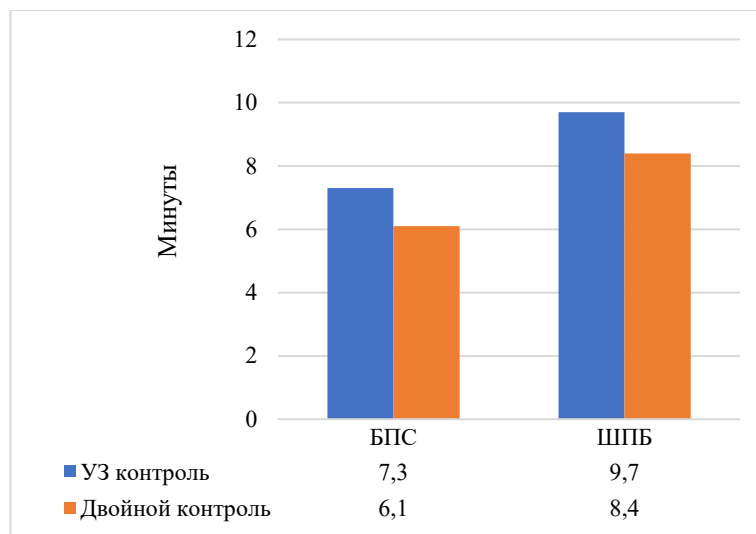


**Рисунок 5.** Поперечное изображение УЗ датчика, отображающее расположение нервов плечевого сплетения (ПС), а также подмышечную артерию (ПА) и подмышечную вену (ПВ).



**Рисунок 6.** Ультразвуковая визуализация нервных структур C8-T1. R – головка первого ребра.

Изолированную иглу вводили на краниальной границе УЗ датчика, находящегося в направлении к позвоночному столбу, проводили иглу через глубокую фасцию шеи, далее мы смещали датчик краниально и каудально на 30 градусов, для лучшей визуализации C6 и C7 соответственно. Когда кончик иглы достигал целевых нервов, мы снижали ток с 1 до 0,2 мА 2 Гц. Далее выполняли аспирационную пробу и вводили препарат вокруг целевых нервов. Время, необходимое для выполнения процедур, фиксировали от начала действий (пальпация анатомических ориентиров), до выполнения последней инъекции вокруг интересующих нас нервов. Распределение раствора вокруг нервов визуализировалось в режиме реального времени на мониторе. В группе, где применялся двойной контроль, время выполнения проводниковой анестезии ПС было короче, чем в группе с использованием только УЗ навигации (Рис. 7). Это связано с тем, что благодаря мышечному ответу нейростимулятора мы могли сразу идентифицировать правильное расположение кончика иглы, в то время как при контроле сонографии требовалось время для более точной и детальной оценки нахождения кончика иглы вблизи целевых нервов.



**Рисунок 7.** Время выполнения анестезии плечевого сплетения (в минутах)

Таким образом, время выполнения анестезии ПС было достоверно меньше в группе, где применялся двойной контроль. Это позволило снизить время на 16,5% для проведения блокады плечевого сплетения подмышечным доступом и на 13,4% для шейной паравертебральной блокады по сравнению с группой, где применялось только УЗ наведение. Токсического действия местных анестетиков не было зафиксировано ни у одного пациента. В результате проведенного нами исследования, разработанная методика двойного контроля с помощью УЗ навигации и использования нейростимулятора при анестезии плечевого сплетения подмышечным и паравертебральным доступом, достоверно повышала эффективность блокады для всех собак при операциях на грудной конечности. Эффективность хирургической анестезии по методу, где применялось только ультразвуковое наведение, была ниже и составила 86% для проводниковой анестезии ПС аксиллярным доступом и 72% для паравертебрального шейного способа. Методика двойного контроля снизила время, необходимое для выполнения проводниковой анестезии ПС при подмышечном доступе на 16,5% и на 13,4% при паравертебральном доступе, по сравнению с методикой только УЗ наведения.

**3.6. Сравнительная информативность методов проводниковой анестезии плечевого сплетения.** Общее число собак, включенных в исследование, составляло 94 особи, из них у 38 животных провели операции в области плеча и плече-лопаточном суставе, у 56 оперативное вмешательство выполнялось на предплечье. В исследовании было сформировано 4 основных группы, основанных на выборе методики выполнения проводниковой анестезии ПС: по анатомическим ориентирам, с помощью нейростимуляции, под УЗ наведением, и методика, модифицированная нами с помощью «двойного контроля» нейростимуляции и ультразвука. Каждая группа делилась на 2 части в зависимости от техники доступа к плечевому сплетению: блокада плечевого сплетения аксиллярным доступом и шейная паравертебральная блокада (Табл. 9).

**Таблица 9. Оценка эффективности методов проводниковой анестезии плечевого сплетения.**

Техника выполнения Метод блокады	Аксиллярный доступ (n=56)	Паравертебральный доступ (n=38)
Анатомическое ориентирование (n= 13)	40% (n=5)	0% (n=8)
Нейростимуляция нервов (n=31)	82% (n=23)	62,5% (n=8)
Ультразвуковое наведение (n=22)	86% (n=7)	74% (n=15)
Двойной контроль (n=28)	100% (n=21)	100% (n=7)

При идентификации нервов наибольшей диагностической точностью обладает метод «двойного контроля», что говорит нам о его высокой эффективности. Причиной неудачных блокад при методике УЗ контроля являются технические трудности, возникшие при выполнении периферической блокады в результате затруднения верификации нервов у животных маленького размера, в результате чего нам не удавалось

четко идентифицировать структуры плечевого сплетения. Однако данный метод показал свою эффективность по сравнению с методом нейростимуляции нервов, где успех обезболивания был меньше, особенно при проведении шейной паравертебральной блокады. Зачастую это происходило у животных с избыточной массой тела и другими конституционными особенностями, когда не удавалось прощупать анатомические ориентиры для проведения иглы. Метод по анатомическим ориентирам показал наихудший результат. Более того, ни у одного исследуемого животного при выполнении блокады паравертебральным доступом не удалось полностью провести регионарную анестезию. Это было связано с конституционно-анатомическими особенностями пациентов и отсутствием подтверждения нахождения иглы непосредственно близко к нервам.

## **ЗАКЛЮЧЕНИЕ**

### **итоги выполненного исследования.**

1. Разработан метод двойного контроля с помощью ультразвуковой навигации и использования нейростимулятора при анестезии плечевого сплетения аксиллярным и паравертебральным доступом, когда иглу нейростимулятора с установленным током 1 мА 2Гц проводили под контролем датчика УЗИ с режимом Доплера, визуализируя кончик иглы на всем протяжении выполнения блокады, с дальнейшим снижением тока до 0,2 мА, контролируя мышечный ответ, характер которого зависит от воздействия на определенный нерв.
2. Оптимальным вариантом анестезиологического обеспечения при операциях на грудных конечностях у собак является блокада плечевого сплетения с помощью двойного контроля, который достоверно показал свою эффективность для всех пациентов в группе за счет явного преимущества визуализации нервов в реальном времени, верифицируя расположение кончика иглы нейростимулятора относительно нервных стволов и сплетения.
3. Метод двойного контроля снижает время, необходимое для выполнения блокады плечевого сплетения на 16,5% при аксиллярном доступе и на 13,4% при паравертебральном доступе, по сравнению с методикой только ультразвукового наведения.
4. Выполнение блокады плечевого сплетения по анатомическим ориентирам не является безопасным и результативным методом, т.к. его эффективность по данным нашего исследования составил 40% для аксиллярного доступа, напрямую зависит от объема раствора местного анестетика, размеров животного и особенностей анатомических структур.
5. При паравертебральном доступе процент эффективности снижается за счет невозможности пальпации анатомических ориентиров ввиду конституционных особенностей исследуемых, что показало наше исследование: у 50% особей блокаду провести не удалось, а у 50% развивался только частичный блок.
6. Мультиmodalный подход к обезболиванию, в основе которого использование методов регионарной анестезии, показал полное отсутствие реакции на боль и гиперчувствительность после оперативного вмешательства 85,7% для пациентов, которым была выполнена блокада плечевого сплетения с последующей инфузией постоянной скоростью лидокаина, против 57,1% для пациентов, которые получали внутривенные анальгетики в интраоперационный период.

7. Данные колебаний интраоперационного мониторинга гемодинамики показали, что Ропивакаин в дозе 1 мг/кг и Бупивакаин в дозе 1,5 мг/кг более эффективны ввиду их длительного действия в отличие от Лидокаина в дозе 4 мг/кг, который прекращал свое действие на 50-й и 70-й минуте, когда операция еще не была закончена.

8. Ропивакаин может быть использован при операциях продолжительностью более 80 минут ввиду его длительного действия, в отличие от Лидокаина, а также быстрому развитию сенсорной блокады (в среднем на  $10,0 \pm 0,5$  минут), более короткой плегии ( $38,0 \pm 0,5$  минут) и токсических эффектов наряду с Бупивакаином.

## **ПРАКТИЧЕСКИЕ РЕКОМЕНДАЦИИ И ПЕРСПЕКТИВЫ ДАЛЬНЕЙШЕЙ РАЗРАБОТКИ ТЕМЫ**

Разработанный метод проводниковой анестезии плечевого сплетения рекомендуется в качестве основного выбора как при плановых, так и при экстренных хирургических вмешательствах на грудных конечностях у собак. Так же данная методика снижает риски послеоперационных осложнений у коморбидных гериатрических пациентов и пациентов с онкологией ввиду снижения угнетения гемодинамики за счет исключения внутривенных анальгетиков и их нежелательных побочных эффектов. При проведении регионарной анестезии рекомендуемым оптимальным препаратом для выбора обезболивания является Ропивакаин в дозе 1 мг/кг. Мультиmodalный подход к обезболиванию является эффективной стратегией для предотвращения послеоперационной боли как предиктора формирования хронического болевого синдрома.

Результаты выполненного автором исследования дают возможность проводить дальнейшие исследования по вопросам регионарного обезболивания и рассматривать варианты пролонгированных блокад плечевого сплетения, а также использования адьювантов для продления обезболивающего эффекта.

## **СПИСОК РАБОТ, ОПУБЛИКОВАННЫХ ПО ТЕМЕ ДИССЕРТАЦИИ**

1. Воронова М.О. Сравнительная информативность методов проводниковой блокады плечевого сплетения у собак / М.О. Воронова, Ю.А. Ватников // XLII Международная научно-практическая конференция “EurasiaScience”. – 2021. – С. 13-15.
2. Voronova M.O. Method of locoregional anesthesia for organ-preserving operations on the forelimbs in dogs / M.O. Voronova, E.A. Kornushenkov, Y.A. Vatnikov // International Conference “Scientific research of the SCO countries: synergy and integration”. – Desember 8, 2020. – P. 119-122.
3. Воронова М.О. Исследование метода блокады плечевого сплетения под контролем нейростимулятора у собак / М.О. Воронова, Ю.А. Ватников // XXXIII Международная научно-практическая конференция “Advances in science and technology”. – 2020. – С. 16-20.
4. Воронова М.О. Распределение окрашивания метиленового синего при блокаде плечевого сплетения у собак слепым методом / М.О. Воронова, Ю.А. Ватников // Материалы Международных научно-практических ОНТ, Казань. – 2021. - С. 147-150.
5. Воронова М.О. Сравнительная характеристика методов анестезии плечевого сплетения при органосохраняющих операциях у собак / М.О. Воронова, Е.А. Корнюшенков, Ю.А. Ватников // Вестник КрасГАУ №11. – 2021. – С. 130-137.

6. Воронова М.О. Сравнительная характеристика местных анестетиков для блокады плечевого сплетения при операциях у собак / М.О. Воронова, Ю.А. Ватников // Международный вестник ветеринарии №4. – 2021. – С. 213-218.
7. Воронова М.О. Роль регионарной анестезии в предотвращении острого послеоперационного болевого синдрома при операции на грудной конечности у собак / М.О. Воронова, Ю.А. Ватников // Ветеринарная патология №4(78). – 2021. – С. 28-35.
8. Воронова М.О. Сравнительная оценка методов паравертебральной блокады плечевого сплетения у собак при операциях на плече и локтевом суставе / М.О. Воронова, Ю.А. Ватников, Е.В. Куликов // Ветеринария, №1. – 2022. – С. 45-51.
9. Воронова М.О. Метод блокады плечевого сплетения под контролем электронейростимуляции и сонографии собак / М.О. Воронова, Е.А. Корнюшенков, Ю.А. Ватников // Ветеринарная патология №1(79). – 2022. – С. 41-48.

### **СПИСОК СОКРАЩЕНИЙ**

АД – артериальное давление  
БПС – блокада плечевого сплетения  
ИПС – инфузия с постоянной скоростью  
МА – местный анестетик  
МАК – минимальная альвеолярная концентрация  
ПС – плечевое сплетение  
УЗИ – ультразвуковое исследование  
ЧСС – частота сердечных сокращений  
ШПБ – шейная паравертебральная блокада  
ЭКГ – электрокардиография

**Воронова М.О. Россия**  
**«Проводниковая анестезия плечевого сплетения при операциях  
на грудных конечностях у собак»**

**Аннотация.** В диссертационной работе проведено сравнение местных анестетиков Лидокаина 2%, Бупивакаина 0,5% и Ропивакаина 0,75% по длительности действия и развитию местного обезболивания в периоперационном периоде. Установлено, что Ропивакаин по своим свойствам является препаратом выбора для проводниковой анестезии плечевого сплетения у собак. Разработана и внедрена в практику оптимизированная методика проводниковой анестезии плечевого сплетения под двойным контролем нейростимулятора и ультразвукового наведения. Полученные данные позволяют расширить показания к проведению регионарной анестезии у пациентов с конституционно-анатомическими особенностями домашних животных.

**Ключевые слова:** собаки, регионарная анестезия, плечевое сплетение, анестетики

**Voronova M.O. Russia**  
**"Brachial plexus anesthesia for surgery on forearm limbs in dogs"**

**Annotation.** The comparison of local anesthetics Lidocaine 2%, Bupivacaine 0.5% and Ropivacaine 0.75% in terms of duration and effectiveness of block development in the perioperative period. It has been established that Ropivacaine by its properties is the drug of choice for the brachial plexus block in dogs. An optimized technique of brachial plexus block under the dual control of a neurostimulator and ultrasound guidance has been developed and put into practice. The data obtained allow us to expand the indications for regional anesthesia in patients with constitutional and anatomical features of pets.

**Keywords:** dogs, regional anesthesia, brachial plexus, anesthetics

Подписано в печать: 24.05.2023  
Заказ №19439. Тираж 100 экз.  
Бумага офсетная. Формат 60х90/16.  
Типография «11-й ФОРМАТ»  
ИНН 7726330900  
115230, Москва, Варшавское ш., 36  
(977) 518-13-77 (499) 788-78-56  
[www.avtoreferat.ru](http://www.avtoreferat.ru)      [riso@mail.ru](mailto:riso@mail.ru)

