

Прохоренко Евгения Владимировна

**ТАКТИКА ВЕДЕНИЯ ПАЦИЕНТОК С ПОГРАНИЧНЫМИ
ОПУХОЛЯМИ ЯИЧНИКОВ В ГИНЕКОЛОГИЧЕСКИХ
УЧРЕЖДЕНИЯХ ОБЩЕГО ПРОФИЛЯ**

14.01.01. Акушерство и гинекология

АВТОРЕФЕРАТ

диссертации на соискание ученой степени
кандидата медицинских наук

Москва
2010



**Работа выполнена на факультете фундаментальной медицины
Московского государственного университета имени М.В. Ломоносова**

Научный руководитель:

доктор медицинских наук,
профессор

Азиев Олег Владимирович

Официальные оппоненты:

профессор кафедры акушерства,
гинекологии и перинатологии
ГОУ ВПО «Российский
университет дружбы народов»,
доктор медицинских наук

Гаспаров Александр Сергеевич;

профессор кафедры акушерства и
гинекологии лечебного факультета
ГОУ ВПО «Московский государственный
медико-стоматологический университет»,
доктор медицинских наук

Высоцкий Максим Маркович

Ведущая организация:

ГУЗ «Московский областной научно-исследовательский институт
акушерства и гинекологии»

Защита диссертации состоится «_____» _____ 2010г.

в _____ часов на заседании диссертационного совета Д 212.203.01 при
Российском университете дружбы народов по адресу: 117333, Москва, ул.
Фотиевой, д. 6

С диссертацией можно ознакомиться в Научной библиотеке Российского
университета дружбы народов по адресу: 117198, Москва, ул. Миклухо-
Маклая, д. 6.

Автореферат разослан «_____» _____ 2010г.

Ученый секретарь

диссертационного совета
доктор медицинских наук, профессор

И.М. Ордяниц

ОБЩАЯ ХАРАКТЕРИСТИКА РАБОТЫ

Актуальность проблемы. Пограничные опухоли яичников (ПОЯ) занимают особое место в структуре гинекологических заболеваний, являясь самостоятельной нозологической единицей. В Международной гистологической классификации опухолей женской половой сферы ВОЗ (Лион, 2003) опухоли яичников пограничной степени злокачественности определены как форма эпителиальной опухоли, промежуточная между доброкачественной и злокачественной. Морфологически этому типу неоплазий присущи некоторые признаки злокачественности, прежде всего выраженная пролиферация эпителия, но при этом отсутствует инвазия прилегающей стромы, что позволяет многим авторам относить эти опухоли к «предракам» [Винокуров В.Л., 2004]. Частота ПОЯ среди всех овариальных новообразований составляет от 5 до 15%, а среди злокачественных - 15-20% [Губина О.В., 1995; Kaern J. et al., 1990; Taskiran C. et al., 2003].

В настоящее время современные диагностические методы (УЗИ с ЦДК и доплерометрией, биохимические онкомаркеры), используемые при наличии новообразования в области придатков матки, не позволяют установить пограничный характер овариальной неоплазии до проведения оперативного вмешательства. Специфические для ПОЯ признаков в настоящее время выделить не удаётся [Демидов В.Н. и соавт., 2005; Соломатина А.А., 2006; Gramellini D. et al., 2008]. Окончательный диагноз верифицируется патоморфологами после гистологического исследования операционного материала.

Хирургический подход является ведущим в лечении больных с ПОЯ, его первостепенными задачами являются определение стадии заболевания и выполнение адекватного объёма оперативного вмешательства. Традиционно для лечения этой группы пациенток было принято использовать нижнесрединную лапаротомию [Батталова Г.Ю., 2005].

Благодаря широкому внедрению в практику новых технологий в последние годы, использование оперативной лапароскопии в лечении больных с ПОЯ, особенно молодого возраста, представляется наиболее перспективным. До настоящего времени вопрос об эффективности и возможности применения лапароскопического доступа в онкологической практике остаётся противоречивым [Адамян Л.В., Козаченко А.В., 2004; Цыпурдеева А.А. и соавт., 2000; Чиссов В.И., 2004; Maneo A. et al., 2004; Querleu D. et al., 2004], имеющиеся сведения о результатах данного подхода малочисленны [Шевчук А.С., 2005; Brosi N. et al., 2007; Deffieux X. et al., 2005]. Данные о частоте рецидивирования заболевания не однозначны [Новикова Е.Г. и соавт., 2007; Samatte S., 2003; Morris R.T. et al., 2000]. Тем не менее, использование лапароскопического доступа в хирургическом лечении больных с ПОЯ, при котором преобладает органосохраняющий подход, в дальнейшем не приводит к ухудшению показателей продолжительности жизни этой группы пациенток [Darai E. et al., 1999; Dietel M. et al., 2000; Morice P. et al., 2001; Morris R.T. et al., 2000].

Вопрос об объёме необходимого оперативного вмешательства до настоящего времени остаётся дискуссионным. В некоторых работах указывается на необходимость выполнения радикального объёма хирургического лечения [Урманчеева А.Ф. и соавт., 2001; Prat J., 2002]. В то же время тот факт, что наиболее часто ПОЯ встречаются у женщин репродуктивного возраста и отличаются более благоприятным прогнозом по сравнению с раком яичников, диктует необходимость в сохранении репродуктивной функции пациенток [Батталова Г.Ю., 2005; Camatte S., 2004; Morice P., 2001; Trope C.G., 2000]. В последние годы появились немногочисленные исследования, оптимистические результаты которых показывают, что применение органосохраняющего подхода у больных молодого возраста допустимо и не ухудшает показатели выживаемости при условии тщательного динамического наблюдения в дальнейшем [Козаченко В.П., 1996; Новикова Е.Г., 2007; Camatte S. et al., 2004; Morris R.T. et al., 2000]. В литературе имеются сведения о наступлении беременностей после органосохраняющего лечения с благоприятными исходами родов [Kennedy A.W. et al., 1996; Romagnolo C. et al., 2005].

В большей степени с опухолями яичников пограничной степени злокачественности встречаются онкогинекологи, однако, и в стационары общего профиля нередко поступают пациентки с ПОЯ, выявляемыми во время операции. Недостаточная осведомлённость акушеров-гинекологов об особенностях этой патологии нередко является причиной ошибок в тактике лечения, что приводит к ухудшению отдалённых результатов и прогноза заболевания.

Таким образом, трудности дооперационной диагностики ПОЯ, отсутствие единых подходов в выборе оперативного доступа и объёма хирургического лечения диктуют необходимость проведения исследования, направленного на создание алгоритма диагностических и лечебных мероприятий с целью улучшения тактики ведения этих больных.

Цель исследования: Оптимизировать тактику ведения больных с пограничными опухолями яичников в гинекологических стационарах общего профиля.

В соответствии с основной целью исследования были поставлены следующие задачи:

1. Оценить значимость различных диагностических методов (УЗИ, ЦДК, доплерометрии, исследования уровня онкомаркеров в сыворотке крови, лапароскопии, гистологического исследования) в обследовании больных с пограничными опухолями яичников.
2. Изучить клиническую характеристику больных с пограничными опухолями яичников.
3. Определить оптимальные подходы к хирургическому лечению пациенток с пограничными опухолями яичников с учётом возраста, состояния репродуктивной функции, гистологического варианта новообразования, стадии процесса.

4. Определить возможность и место лапароскопического доступа у больных с *пограничными опухолями яичников*.
5. Провести сравнительный анализ ближайших и отдалённых результатов лечения в зависимости от хирургического доступа и объёма оперативного вмешательства у больных с пограничными опухолями яичников.

Научная новизна исследования

На основании анализа достаточного клинического материала представлена сравнительная характеристика различных диагностических методов (УЗИ с ЦДК, исследования уровня онкомаркеров в сыворотке крови, лапароскопии, гистологического исследования) в обследовании больных с ПОЯ. Предложен рациональный подход к проведению диагностических мероприятий, способствующий улучшению дифференциальной диагностики яичниковых новообразований, раннему выявлению ПОЯ.

Впервые в нашей стране представлены результаты лапароскопического лечения больных с ПОЯ и определены возможности, ограничения метода и основные принципы выполнения операций в гинекологических стационарах общего профиля. Впервые проведена сравнительная оценка результатов лечения пациенток с ПОЯ лапароскопическим и «открытым» доступами. Доказана возможность выполнения органосохраняющего лечения у больных с ПОЯ и представлены результаты состояния репродуктивной функции женщин после перенесенных оперативных вмешательств. На основании изучения ближайших и отдалённых результатов лечения этого заболевания разработаны современные подходы к ведению больных с ПОЯ в гинекологических учреждениях неонкологического профиля.

Практическая значимость исследования

В результате проведенной работы определена последовательность и достоверность диагностических мероприятий у больных с опухолями яичников. Установлены объективные критерии для выбора оперативного доступа (лапароскопия-лапаротомия) и адекватного объёма хирургического лечения у больных с ПОЯ. Разработаны практические рекомендации по рациональному проведению лапароскопических операций у пациенток с ПОЯ. Обосновано выполнение органосохраняющих операций у пациенток с нереализованной репродуктивной функцией. На основании изучения ближайших и отдалённых результатов лечения предложена оптимальная тактика ведения пациенток с ПОЯ в гинекологических стационарах общего профиля. Представленные рекомендации позволили повысить эффективность диагностических и лечебных мероприятий у больных с яичниковыми новообразованиями.

Положения, выносимые на защиту:

1. Применение современного алгоритма обследования в диагностике яичниковых новообразований (УЗИ, ЦДК, доплерометрии, исследования уровня онкомаркеров в сыворотке крови) не позволяет установить

пограничный характер опухоли на дооперационном этапе. Диагноз ПОЯ может быть установлен только при гистологическом исследовании.

2. Оперативное вмешательство у пациенток с ПОЯ начальных стадий может быть выполнено как «открытым», так и лапароскопическим доступом. При интраоперационном выявлении ПОЯ обязательно проведение хирургического стадирования заболевания, что включает в себя ревизию брюшной полости, множественную биопсию брюшины, субтотальную резекцию большого сальника, цитологическое исследование перитонеальной жидкости или смывов с брюшины.
3. Лапароскопическая хирургия не приводит к ухудшению результатов лечения больных с ПОЯ при условии соблюдения онкологических принципов.
4. У пациенток с ПОЯ при заинтересованности в сохранении репродуктивной функции возможно выполнение органосохраняющих операций при начальных стадиях опухолевого процесса.

Внедрение результатов исследования в практику

Результаты исследования и основные рекомендации, вытекающие из них, внедрены в практическую работу гинекологических отделений Центра планирования семьи и репродукции, ГКБ №31 г. Москвы. Материалы диссертации используются в педагогическом процессе на кафедре акушерства и гинекологии факультета фундаментальной медицины МГУ имени М.В. Ломоносова, педиатрического факультета РГМУ. Основные положения работы легли в основу докладов на конференциях акушеров-гинекологов. По теме диссертации опубликовано 6 научных работ.

Апробация материалов диссертации. Материалы диссертации доложены на объединенной научной конференции кафедры акушерства и гинекологии факультета фундаментальной медицины Московского государственного университета имени М.В. Ломоносова, педиатрического факультета РГМУ и сотрудников Центра планирования семьи и репродукции, ГКБ №31.

Структура и объём диссертации

Диссертация изложена на 169 страницах машинописного текста, построена по традиционному плану и состоит из введения, четырех глав, выводов, практических рекомендаций и списка использованной литературы. Иллюстративный материал содержит 28 таблиц, 10 рисунков, 1 диаграмму. Указатель литературы включает 207 источников, из которых 65 на русском и 142 на иностранных языках.

ОСНОВНОЕ СОДЕРЖАНИЕ РАБОТЫ

Материал и методы исследования

Работа выполнялась в клинике акушерства и гинекологии факультета фундаментальной медицины МГУ имени М.В. Ломоносова и педиатрического факультета РГМУ, руководимой академиком РАМН, профессором Г.М. Савельевой (клинические базы: Центр планирования семьи и репродукции г. Москвы, городская клиническая больница №31 г. Москвы).

В основу исследования положен анализ клинко-морфологических данных, результатов предоперационного обследования и лечения у 105 пациенток, перенесших оперативные вмешательства по поводу пограничных опухолей яичников за период с 1999 по 2008 год. В зависимости от доступа хирургического вмешательства все больные были разделены на 2 клинические группы. Первую группу составили 66 пациенток, которым хирургическое лечение выполнялось лапароскопическим доступом, во вторую вошли 39 больных, оперированных путём чревосечения.

Возраст обследованных больных колебался от 16 до 78 лет, в среднем составил $40,5 \pm 13,5$ лет (рис. 1). Большинство больных (65,7%) находились в репродуктивном периоде, 12,4% - в пременопаузальном и 21,9% - в постменопаузальном. Анализ полученных данных показал статистически достоверное преобладание пациенток старшего возраста во второй группе ($p < 0,05$).

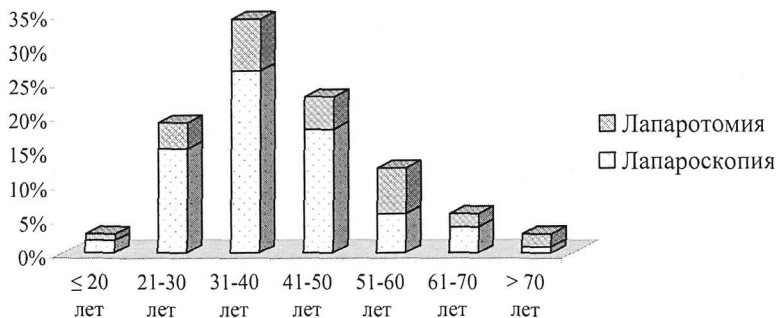


Рис. 1. Распределение пациенток с ПОЯ в зависимости от возраста.

Наиболее часто пациенток беспокоили боли в нижних отделах живота (48,6%). Увеличение живота в объеме имело место у 8,6%, нарушения менструального цикла у 7,6%, учащенное мочеиспускание - у 1,0% больных. Бесплодием страдали 10,5% обследованных больных. Бессимптомное течение заболевания отмечено в 36,2% наблюдений.

На дооперационном этапе у всех пациенток проводилось тщательное комплексное клиническое и гинекологическое обследования. Кроме

общепринятых исследований использовались специальные методы диагностики:

Ультразвуковое исследование (УЗИ) органов малого таза и цветное доплеровское картирование (ЦДК) осуществлялись на аппаратах «Acuson-128 XP/10» (США), «Siemens» (Германия) с использованием трансабдоминальных (3,5 МГц) и трансвагинальных (7 МГц) датчиков по стандартной общепринятой методике. При ЦДК проводился качественный анализ кровотока: оценка количества сосудов (не менее 3-5 локусов), их расположение в опухоли (периферическое или центральное). С целью оценки функционального состояния периферического кровообращения использовали кривые скоростей, параметры которых вычислялись автоматически. При оценке индексов периферического сосудистого сопротивления в большей степени внимание уделялось определению индекса резистентности ($IR = V_{max} - V_{min}/V_{max}$).

Концентрация *онкомаркеров СА-125 и СА-19.9* в сыворотке крови определялась с помощью иммуноферментных систем «Hoffman La Rosh» (Швейцария).

Гистероскопия, раздельное диагностическое выскабливание матки с последующим гистологическим исследованием соскобов проводились у пациенток с нарушениями менструального цикла при помощи аппаратуры фирмы «Storz» (Германия).

Оперативная лапароскопия выполнялась с использованием стандартного набора инструментов, комплекта эндоскопического оборудования фирмы «Storz» (Германия) под эндотрахеальным наркозом по обычной методике, принятой в нашей клинике и описанной в работах акад. РАМН, проф. Савельевой Г.М., проф. Азиева О.В. Операции *лапаротомическим* доступом производились традиционно, под регионарной анестезией.

Патоморфологические исследования микропрепаратов, как в срочном, так и в плановом порядке, проводились на базе патолого-анатомических отделений Центра планирования семьи и репродукции, ГКБ №31. Подготовка материала для общегистологического анализа производилась по общепринятым методикам. В дальнейшем микропрепараты были консультированы в специализированных онкологических учреждениях.

Полученные результаты исследования обрабатывались общепринятыми методами дискриптивной статистики. Достоверность различных показателей определяли с помощью критерия χ^2 Пирсона с поправкой Йейтса на непрерывность, точного критерия Фишера, двухвыборочного t-тест Стьюдента и критерия Манна-Уитни с использованием пакета компьютерных программ Microsoft Excel и StatPlus 2009 Professional. Различия считались статистически достоверными при $p < 0,05$.

РЕЗУЛЬТАТЫ ИССЛЕДОВАНИЯ И ИХ ОБСУЖДЕНИЕ

На дооперационном этапе при **УЗИ** органов малого таза у 102 из 105 больных с ПОЯ были выявлены яичниковые новообразования. У 3 пациенток, наблюдаемых по поводу первичного или вторичного бесплодия (2) или миомы матки (1), опухоли яичников были обнаружены интраоперационно.

Размеры яичниковых новообразований колебались от 0,5 до 31 см (в среднем $8,2 \pm 6,1$ см). При этом у 18,6% больных они не превышали 3 см в диаметре. Гигантские размеры опухоли яичника (более 15 см в диаметре) были отмечены у 10,8% пациенток.

У большинства больных выявлено одностороннее поражение яичников – в 90,2% наблюдений, двухстороннее – в 9,8%. Кистозная структура опухоли с толщиной капсулы менее 3 мм имела место у 89,2%, кистозно-солидная – у 10,8% пациенток. Пристеночные компоненты в виде папиллярных разрастаний по внутреннему контуру капсулы и/или на перегородках опухоли яичника четко выявлялись у 66,7% больных. Кроме того, нами нередко выявлялись перегородки во внутренней структуре образования - в 40,2% наблюдений. Необходимо отметить, что свободная жидкость в брюшной полости (асцит) не определялась ни в одном наблюдении.

При изучении особенностей структуры образований яичника, выявленных при **УЗИ**, было выявлено, что во 2-й группе размеры ПОЯ оказались достоверно больше и множественные внутриопухолевые перегородки выявлялась чаще. Статистически достоверных различий между двумя группами больных по другим эхографическим признакам не было обнаружено.

При проведении **ЦДК** зоны васкуляризации в опухоли яичника нами были обнаружены у 38 из 62 (61,3%) пациенток. Обращает на себя внимание достаточно высокая частота визуализации кровотока во внутриопухолевых структурах – в 22 из 38 (57,9%) наблюдений. Достоверных различий между двумя группами больных, как в частоте визуализации, так и в локализации кровотока, не выявлено. По данным литературы [Артеранцев А.В. и соавт., 2002; Степанов К.И., 2002] также нередко отмечается наличие кровотока в пограничных опухолях как в явно злокачественных.

При оценке индексов периферического сосудистого сопротивления мы выявили, что почти у половины пациенток с ПОЯ (у 18 из 38, что составляет 47,4%) кровоток носил низкорезистентный характер, в среднем $IP=0,48 \pm 0,13$, достоверных различий показателей резистентности кровотока между двумя группами не выявлено. В некоторых работах приводятся данные об отсутствии достоверных различий доплерометрических показателей кровотока со злокачественными опухолями яичников [Соломатина А.А., 2006] и более низких значениях IP : от 0,4 до 0,45 [Громова М.А., 2008; Демидов В.Н. и соавт., 2005]. Таким образом, результаты применения доплерометрии и **ЦДК** в диагностике ПОЯ оказались неоднозначными. Несмотря на то, что выполнение доплерографии обязательно при выявлении образований в области придатков матки, оценка параметров кривой кровотока является недостаточно

информативной для диагностики ПОЯ. Более значимым критерием в дифференциальной диагностике яичниковых новообразований является сам факт наличия или отсутствия в опухоли артериального кровотока и его локализация.

Проведённый анализ показал, что в эхографической картине ПОЯ могут наблюдаться признаки как злокачественных, так и доброкачественных опухолей, специфических признаков ни нам, ни другим исследователям установить не удалось [Демидов В.Н. и соавт., 2000; Gramellini D. et al., 2008]. Выявление в яичниковом образовании, особенно двухсторонней локализации, пристеночных компонентов и/или перегородок во внутренней структуре, особенно в сочетании с визуализацией зон васкуляризации, может свидетельствовать о возможности пограничного характера опухоли. При этом в нашей работе папиллярные разрастания по внутреннему контуру капсулы оказались более характерными для серозного варианта ПОЯ, большие размеры новообразования (более 11 см в диаметре) - для муцинозного, а многокамерность структуры не определяла гистотип ПОЯ.

В настоящее время большое значение в диагностике злокачественных эпителиальных опухолей яичников придаётся *онкомаркерам*, преимущественно СА-125 и СА-19.9. В нашей работе уровень опухолевого маркера СА-125 в сыворотке крови был изучен у 71 из 105 больных. Только у 21 (29,6%) из них этот показатель превышал норму: у 11 не более, чем в два раза, у 7 – не более, чем в три раза, только у 3 пациенток концентрация СА-125 колебалась от 105 до 303 Ед\мл. Достоверных различий в среднем уровне СА-125 между группами мы не выявили. Нами было отмечено, что при распространённых (II и III) стадиях заболевания, которые были в последующем выявлены у 10 больных, констатировались более высокие цифры СА-125: от 63,2 до 124,8 Ед\мл, в среднем $91,7 \pm 25,3$ Ед\мл. Повышенный уровень этого онкомаркера в сыворотке крови отмечался преимущественно у пациенток с серозным гистотипом ПОЯ, который был установлен у 16 из 21 (76,2%) больной.

Измерение концентрации онкомаркера СА-19.9 в сыворотке крови дополнительно проводилось у 10 из 105 обследованных пациенток. Концентрация СА-19.9 превышала норму не более, чем в 2 раза, только у 2 больных с серозной ПОЯ, СА-125 у них был в пределах нормы. В то же время по данным литературы отмечена более высокая специфичность СА-19.9 при муцинозных опухолях, чем при серозных, повышение уровня маркера выявляется у 39,6-76,2% пациенток [Вишневский А.С. и соавт., 1999; Новикова Е.Г. и соавт., 2007]. В целом, диагностическое значение опухолевых маркеров безусловно заслуживает внимания при одновременном учёте как СА-125, так и СА-19.9.

По итогам комплексного предоперационного обследования у большинства пациенток в нашей работе были отмечены те или иные не очень выраженные признаки, указывающие на возможность пограничного характера овариальной опухоли, рак яичников не был заподозрен ни в одном наблюдении. В то же время у 10 из 102 (9,8%) больных при УЗИ опухоль яичника

визуализировалась в виде жидкостного однокамерного образования с толщиной капсулы 1-2 мм и ровными контурами, что соответствует эхографической картине опухоли доброкачественного характера. При оценке уровня онкомаркёров было выявлено, что только у 1 из них СА-125 почти в 2 раза превышал норму. В дальнейшем у 9 больных установлена ПОЯ I стадии, у 1 – III стадии.

По данным предоперационного обследования предположительно были установлены следующие диагнозы: папиллярная цистаденома – у 51,0%, муцинозная цистаденома – у 23,5%, серозная цистаденома – у 9,8%, эндометриома – у 8,8%, зрелая тератома – у 6,9% больных, вследствие чего оперативные вмешательства проводились в стационаре неонкологического профиля. Таким образом, несмотря на современные диагностические возможности (УЗИ, ЦДК, доплерометрия, СА-125, СА-19.9), точность дифференциальной диагностики яичниковых новообразований не является достаточно высокой, установить диагноз ПОЯ представляется затруднительным, особенно при начальных стадиях заболевания. В нашей работе только у 51% больных возможно было заподозрить пограничный характер яичникового новообразования.

Длительность периода наблюдения пациенток с диагностированными объёмными образованиями в области придатков матки колебалась от 1-2 месяцев до 7 лет: у большинства больных (48,6%) - от 1 до 3 месяцев, у 22,8% – от 4 месяцев до 1 года, у 20,0% – от 1 до 2 лет и у 8,6% – более 2 лет (по причине нерегулярности посещения врача, отказа пациенток от оперативного лечения или маленьких размеров новообразования без отрицательной динамики в процессе наблюдения). Безусловно, длительное наблюдение больных с яичниковыми образованиями на амбулаторном этапе недопустимо.

Выбор оперативного доступа у больных с ПОЯ представляет определённые трудности. В настоящее время вопрос о возможности и эффективности применения лапароскопического доступа в онкогинекологии остаётся противоречивым [Daraí E. et al., 1999; Mapeo A. et al., 2004], исследования, посвященные изучению отдалённых результатов лечения, выполненного путём лапароскопии, немногочисленны [Brosi N. et al., 2007; Candiani M. et al., 1999; Seracchioli R. et al., 2001].

Вопрос о выборе хирургического доступа у больных с ПОЯ в каждом наблюдении решался индивидуально. Так как ни у одной пациентки по итогам предоперационного обследования не был заподозрен злокачественный характер опухоли яичника, а чётких признаков, позволяющих установить пограничный характер новообразования, мы не выявили, то прежде всего мы учитывали размеры яичникового образования, наличие сочетанной гинекологической патологии (миомы матки больших размеров), особенности соматического статуса (определяющие противопоказания к эндотрахеальному наркозу), а также возраст пациентки, состояние репродуктивной функции, наличие спаечного процесса в брюшной полости, выраженного нарушения жирового обмена.

Оперативное вмешательство *лапароскопическим доступом* было выполнено у 66 пациенток с ПОЯ. При проведении тщательной ревизии органов малого таза и брюшной полости явных признаков распространённого злокачественного процесса мы не обнаружили. Размеры выявленных яичниковых новообразований колебались от 0,5 до 14 см (в среднем $5,9 \pm 2,9$ см), при этом у половины из них диаметр опухоли составлял 4-7 см. Двухсторонняя локализация ПОЯ была выявлена у 5 из 66 пациенток.

Основные принципы хирургического лечения больных с ПОЯ путём лапароскопии не отличались от традиционно используемых во время «открытых» оперативных вмешательств. Одним из наиболее важных этапов оперативной лапароскопии является эвакуация удалённого макропрепарата из брюшной полости с исключением контакта его содержимого с органами брюшной полости. Многие онкологи относят нарушение целостности новообразования во время оперативного вмешательства к неблагоприятным факторам [Сухина Н.Г., 2002; Урманчеева А.Ф. и соавт., 2001]. Другие исследователи полагают, что риск контаминации брюшной полости зависит в большей степени от биологических особенностей опухоли и повышается при спонтанном разрыве явно злокачественного новообразования [Адамян Л.В. и соавт., 2004; Манухин И.Б., Высоцкий М.М., 2004]. В нашей работе во время оперативного вмешательства мы, безусловно, стремились сохранить целостность капсулы опухоли яичника. Несмотря на это у 3 больных нам не удалось избежать разрыва яичникового образования, вследствие чего была незамедлительно осуществлена аспирация и тщательная ирригация брюшной полости. В таких ситуациях, при отсутствии распространения пограничной опухоли за пределы яичников, устанавливалась Ic стадия заболевания. В дальнейшем при динамическом наблюдении этих 3 пациенток в течение от 3 до 5 лет мы не отметили признаков диссеминации или прогрессирования опухолевого процесса.

У 50 (75,8%) пациенток эвакуация удалённых макропрепаратов из брюшной полости проводилась с помощью пластикового контейнера («Endobag»). В 16 (24,2%) наблюдениях макропрепараты извлекались без использования специального мешочка, так как во время операции пограничный характер опухоли не был заподозрен: в 7 - путём кольпотомии с опорожнением содержимого через влагалище, в 9 – через 10 мм троакар (у 3 больных диаметр образования не превышал 1 см, а у 6 опухоль удалялась после осторожного отсасывания жидкостного компонента с помощью аквапуратора).

Во время лапароскопии пограничный характер новообразования был заподозрен у 53 из 66 больных, в связи с чем срочное гистологическое исследование было проведено у 51 (77,3%) из них, у 2 – отсутствовали технические возможности для его выполнения. Интраоперационно гистологами была диагностирована ПОЯ у 50 пациенток, доброкачественная цистаденома – у 1.

При лапароскопической ревизии брюшной полости в 6 наблюдениях были выявлены подозрительные включения на париетальной брюшине малого таза, которые были иссечены. При патоморфологическом исследовании в 3 из

них были обнаружены одиночные неинвазивные имплантанты ПОЯ. При гистологическом изучении биоптатов визуально неизмененной брюшины у 9 больных опухолевые элементы не были выявлены. При цитологическом исследовании перитонеальной жидкости, выполненном у 8 пациенток, злокачественные клетки не были обнаружены ни в одном наблюдении.

Объём хирургического вмешательства определялся интраоперационно в соответствии с результатами срочного гистологического исследования, клинической картиной заболевания, а также возрастом пациентки, данными репродуктивного анамнеза.

У больных, не заинтересованных в сохранении фертильности, независимо от клинических проявлений ПОЯ выполнялись радикальные операции – в 24 из 66 (36,4%) наблюдений. Пангистерэктомия произведена у 20 из них, двухсторонняя аднексэктомия – у 2 больных, перенесших ранее экстирпацию матки без придатков. Гистерэктомия и удаление придатков матки с одной стороны выполнены 2 пациенткам, которым не выполнялось срочное гистологическое исследование, яичник с другой стороны интраоперационно имел неизменённую структуру.

Органосохраняющие вмешательства (к ним мы относили операции с обязательным сохранением матки и ткани по крайней мере одного яичника) были произведены у 42 из 66 (63,6%) пациенток, заинтересованных в сохранении фертильности. По данным литературы рецидивы ПОЯ наиболее часто выявляются в оставшейся гонаде [Seracchioli R. et al., 2001; Tinelli F.G. et al., 2007]. Кроме того, большинство авторов полагает, что при одностороннем поражении придатков матки цистэктомия является недопустимым объёмом лечения вследствие возможного наличия мультицентричных зачатков опухолевого роста в остающейся ткани яичника, особенно при серозном гистотипе [Губина О.В., 1995; Morice P. et al., 2001]. Учитывая вышеизложенное, мы считаем, что органосберегающее лечение обязательно должно включать в себя проведение аднексэктомии со стороны поражения и выполнение биопсии (резекции) противоположного яичника.

При одностороннем опухолевом поражении придатков матки аднексэктомия с обязательной биопсией контрлатерального яичника была выполнена у 26 (61,9%) больных.

Односторонняя аднексэктомия произведена у 10 пациенток. У 7 из них - по поводу опухоли яичника предположительно доброкачественного характера, срочное гистологическое исследование не проводилось. У 3 больных, несмотря на интраоперационно установленный диагноз ПОЯ, резекция контрлатерального яичника не проводилась: у одной пациентки 32 лет в связи с выраженным спаечным процессом в малом тазу и брюшной полости и затруднённой визуализацией второго яичника, у второй женщины 34 лет – в связи с наличием длительного первичного бесплодия и выполненной во время предыдущего оперативного вмешательства резекции второго яичника по поводу эндометриоидной кисты и у третьей больной 24 лет – ввиду того, что хирургическое лечение проводилось на фоне беременности сроком 16 недель.

Объём хирургического лечения ограничился резекцией яичника у 4 пациенток: у 3 интраоперационно не выполнялось срочное морфологическое исследование, у 1 больной, учитывая длительное первичное бесплодие в анамнезе и настойчивое желание сохранить детородную функцию, несмотря на выявленную во время операции пограничную опухоль единственного яичника, было решено не расширять объём хирургического вмешательства.

При интраоперационном выявлении двухсторонней ПОЯ у 2 женщин молодого возраста, страдающих длительным бесплодием, на первичном этапе лечения мы сочли возможным выполнить органосберегающие операции: аднексэктомия с резекцией контрлатерального яичника в пределах здоровых тканей (1) и двухстороннюю аднексэктомия (1), которую мы условно отнесли к органосохраняющему лечению, учитывая настойчивое желание женщины сохранить детородную функцию (с использованием вспомогательных репродуктивных технологий).

Важным является вопрос о необходимости и возможности удаления большого сальника лапароскопическим доступом. В настоящее время многие авторы полагают субтотальную оментэктомия целесообразным объемом при начальных стадиях заболевания [Жордания К.И., 2000; Шевчук А.С., 2005]. В нашем исследовании на основании результатов интраоперационного гистологического исследования, позволившего установить пограничный характер овариальной опухоли, лапароскопическая резекция сальника была выполнена у 47 из 66 (71,2%) пациенток. Большой сальник резецировали по краю поперечно-ободочной кишки на протяжении от печёночного до селезёночного изгибов. Оментэктомия не проводилась у 19 больных: у 16 не был выявлен пограничный характер опухоли, так как срочное гистологическое исследование по тем или иным причинам не проводилось (15) или была диагностирована доброкачественная опухоль яичника (1), у 3 - ввиду невозможности расширить объем оперативного вмешательства, учитывая повышение операционно-анестезиологического риска (2) или беременность сроком 16 недель (1).

Оперативное вмешательство у пациенток с ПОЯ «открытым» доступом было выполнено в 39 наблюдениях. Предпочтение лапаротомическому доступу мы отдавали больным с опухолью яичника, характеризующейся, по данным предоперационного обследования, косвенными признаками, не исключающими возможности пограничного характера образования, и большими размерами (16), при выполнении хирургического вмешательства на фоне беременности (6), при наличии противопоказаний к эндотрахеальному наркозу (5), при сочетанной гинекологической патологии (в 1 наблюдении выполнялась миомэктомия) и 1 больной в связи с нарушением жирового обмена III степени и повторным (пятым) вхождением в брюшную полость.

У 10 пациенток была выполнена конверсия лапароскопического доступа на лапаротомический, так как в начале нашего исследования мы не имели достаточного опыта для определения возможности выполнения хирургического вмешательства у пациенток с ПОЯ путём лапароскопии. У 5 - по причине технических трудностей, связанных с выраженным спаечным процессом в

брюшной полости, у 1 - с целью сокращения времени, необходимого для этапа оментэктомии, учитывая ухудшение общего состояния пациентки во время операции. В 4 наблюдениях переход на лапаротомию осуществлён в связи с подозрением на рак яичников во время диагностической лапароскопии. Впоследствии срочное гистологическое исследование макропрепаратов, удалённых путём чревосечения, установило пограничный характер обнаруженных новообразований яичника. Учитывая полученные данные, мы пришли к заключению, что обнаружение во время лапароскопии папиллярных разрастаний по наружной поверхности капсулы образования, солидного компонента, двухстороннего поражения придатков матки не является показанием к переходу на «открытую» операцию, так как диагностировать злокачественный или пограничный характер патологии, основываясь исключительно на визуальной оценке опухоли яичника, практически невозможно. При интраоперационном установлении гистологами диагноза ПОЯ и отсутствии признаков распространенного опухолевого процесса (асцита, метастатического поражения брюшины, сальника) хирургическое вмешательство в необходимом объёме может быть выполнено путём лапароскопии. Современные достижения в области эндоскопической техники, высокий уровень квалификации специалистов в наших клиниках позволили нам выполнить рациональный объём оперативного вмешательства, в том числе оментэктомии, и провести хирургическое стадирование ПОЯ. Не вызывает сомнения, что при выявлении рака яичников показан переход на лапаротомию [Cadron I. et al., 2006; Darai E. et al., 1999].

Нижнесрединная лапаротомия была выполнена у 31 больной, поперечный разрез - у 8, так как на дооперационном этапе подозрения в отношении малигнизации не было.

Диаметр яичниковых новообразований у пациенток, оперированных «открытым» доступом, колебался от 3 до 31 см, в среднем $14,0 \pm 8,1$ см. У 26 из 39 (66,7%) больных диаметр опухолей яичника превышал 8 см, а у 11 из них (28,2%) – 15 см. Двухстороннее расположение ПОЯ было отмечено у 7 из 39 пациенток.

Интраоперационно в 34 из 39 наблюдений опухоль яичника была расценена подозрительной в отношении малигнизации. Срочное морфологическое исследование выполнено у 32 (82,1%) больных, у 31 из них установлена пограничная цистаденома, у 1 - доброкачественная. У 2 пациенток отсутствовала возможность проведения экспресс-биопсии яичникового новообразования.

При осмотре брюшной полости подозрительные образования на брюшинном покрове были обнаружены у 3 из 39 больных, была взята биопсия указанных участков. В 6 наблюдениях выполнялась мультифокальная биопсия визуально неизменной париетальной брюшины. Гистологическое исследование опухолевого роста не обнаружило. Цитологическое исследование свободной жидкости в брюшной полости было произведено в 5 наблюдениях, злокачественных клеток не выявлено.

Радикальные хирургические вмешательства были выполнены у 25 из 39 (64,1%) больных с ПОЯ, оперированных путём чревосечения. Пангистерэктомия произведена у 21 из них. Аднексэктомия с двух сторон выполнялась 3 пациенткам, перенесших ранее ампутацию матки без придатков. У 1 больной выполнена гистерэктомия с односторонней аднексэктомией (придатки матки с противоположной стороны были оперативно удалены ранее).

Органосохраняющие операции были выполнены 14 из 39 (35,9%) больных с ПОЯ, заинтересованных в сохранении фертильности. Среди операций нерадикального объёма преобладала односторонняя аднексэктомия с резекцией контрлатерального яичника – у 10 из 14. Односторонняя аднексэктомия (2) и резекция единственного яичника (1) произведены у 3 пациенток по поводу предположительно доброкачественного образования яичника, срочное гистологическое исследование не выполнялось. В 1 наблюдении были удалены придатки матки с одной стороны, так как интраоперационно гистологи диагностировали муцинозную цистаденому, пограничный характер опухоли был установлен только в послеоперационном периоде.

Необходимо отметить, что у 6 больных оперативное лечение по поводу ПОЯ путём нижнесрединной лапаротомии проводилось во время беременности в сроки от 8 до 20 недель гестации. Аднексэктомия с биопсией контрлатерального яичника была выполнена у 4, удаление придатков матки с одной стороны – у 2 пациенток.

На основании результатов интраоперационного гистологического исследования, позволившего установить пограничный характер опухоли яичника, субтотальная резекция большого сальника была произведена в 29 из 39 (74,4%) наблюдений. Оментэктомия не выполнялась у 10 больных: у 7 интраоперационное гистологическое исследование не проводилось, ПОЯ не была выявлена, у 2 – в связи с высоким операционно-анестезиологическим риском, у 1 – срочное гистологическое исследование установило доброкачественный характер опухоли.

С целью проведения сравнительного анализа мы сочли целесообразным объединить данные срочного гистологического исследования, результаты хирургического лечения в обеих группах. Во время оперативных вмешательств лапароскопическим и «открытым» доступами интраоперационное морфологическое изучение удалённых макропрепаратов было выполнено у 83 из 105 (79,0%) пациенток, у 4 – отсутствовали условия для его проведения. В 18 из 105 наблюдений макроскопическая картина опухоли яичника не вызвала подозрений в отношении возможности злокачественного характера. Статистически достоверных различий между группами в частоте выполнения исследования выявлено не было.

По итогам интраоперационного гистологического исследования в 71 из 83 наблюдений было получено заключение о пограничном характере новообразования, в 10 гистологи заподозрили наличие на отдельных участках ПОЯ фокусов аденокарциномы, в 2 – выявлена доброкачественная опухоль яичника. Таким образом, частота совпадений интраоперационного и

окончательного диагноза составила 85,5%. По данным других авторов чувствительность срочного морфологического исследования в диагностике ПОЯ, по сравнению с доброкачественными и злокачественными опухолями, является достаточно низкой – от 44,0% до 86,9% [Houck K. et al., 2000; Kayıkçıoğlu F. et al., 2000].

Имеющиеся в литературе данные о необходимом объеме хирургического лечения при выявлении ПОЯ неоднозначны. Некоторые авторы указывают на необходимость проведения пангистерэктомии [Prat J. et al., 2002], другие полагают достаточным выполнение односторонней аднексэктомии или даже резекции яичника [Lim-Tan S. et al., 1988]. В последние годы в литературе большое внимание уделяется возможности выполнения органосохраняющих вмешательств у пациенток с ПОЯ [Баталова Г.Ю., 2005; Cadron I. et al., 2008]. В нашем исследовании органосохраняющее лечение путём лапароскопии было выполнено 42 из 66 (63,6%) больных, а путём чревосечения - 14 из 39 (35,9%) пациенток (табл. 1). При сравнении объема и доступа хирургических вмешательств у больных с ПОЯ было выявлено, что в 1-й группе пациенток доля органосохраняющих вмешательств была достоверно больше, чем во 2-й. Это обусловлено тем, что в 1-й группе чаще встречались женщины репродуктивного возраста.

Таблица 1

Объём и доступ хирургических вмешательств у пациенток с ПОЯ

| Объём операции | Лапароскопия n=66* | | Лапаротомия n=39 | | Всего n=105 | |
|--|-----------------------|--------------|---------------------|--------------|----------------|--------------|
| | Абс. | % | Абс. | % | Абс. | % |
| Органосохраняющий, из них: | 42 | 63,6% | 14 | 35,9% | 56 | 53,3% |
| Аднексэктомия + биопсия/резекция контралатерального яичника | 27 | 40,9% | 9 | 23,1% | 36 | 34,3% |
| Односторонняя аднексэктомия | 10 | 15,2% | 4 | 10,3% | 14 | 13,3% |
| Резекция яичника | 4 | 6,1% | 1 | 2,6% | 5 | 4,8% |
| Двухсторонняя аднексэктомия | 1 | 1,5% | - | - | 1 | 1,0% |
| Радикальный, из них: | 24 | 36,4% | 25 | 64,1% | 49 | 46,7% |
| Пангистерэктомия | 20 | 30,3% | 21 | 53,8% | 41 | 39,0% |
| Гистерэктомия + односторонняя аднексэктомия | 2 | 3,0% | 1 | 2,6% | 3 | 2,9% |
| Двухсторонняя аднексэктомия (матка удалена ранее) | 2 | 3,0% | 3 | 7,7% | 5 | 4,8% |

* - Статистически достоверные различия выявлены при $p < 0,025$

Для оценки прогноза и выбора последующей лечебной тактики у пациенток с ПОЯ необходимо определение стадии опухолевого процесса в соответствии с классификацией FIGO. В нашем исследовании хирургическое стадирование заболевания было выполнено у 47 из 66 (71,2%) больных, оперированных лапароскопически, и у 29 из 39 (74,4%), перенесших «открытые» операции. Статистически достоверных различий не выявлено. Таким образом, наши данные не совпадают с результатами исследования

Fauvet R. et al. (2005) и других авторов [Desfeux P. et al., 2006; Menzin A.W. et al., 2000], сообщающих, что стадирование злокачественного заболевания чаще выполняется во время оперативных вмешательств путём чревосечения, чем путём лапароскопии. По результатам нашей работы можно заключить, что при соответствующей онкологической настороженности оперирующего акушера-гинеколога адекватный объём хирургического лечения у пациенток с ПОЯ (обязательно включающий в себя оментэктомию) возможно выполнить как «открытым» доступом, так и лапароскопическим.

При проведении гистологического исследования в послеоперационном периоде была установлена морфологическая структура опухолей яичников, окончательная верификация диагноза является прерогативой онкологов. В дальнейшем при пересмотре 94 из 105 микропрепаратов патоморфологами онкологических стационаров в 84 наблюдениях установлен диагноз ПОЯ, в том числе у 12 пациенток, у которых первоначально (на базе патолого-анатомических отделений ЦПСИР или ГКБ №31) на фоне ПОЯ были выявлены фокусы аденокарциномы. У 6 больных выявлена высококодифференцированная аденокарцинома яичника, у 4 – доброкачественная цистаденома. Следовательно, в неспециализированных клиниках возможна как гипердиагностика (12,8%), так и недооценка степени злокачественности опухоли (6,4%), а также получение ложноположительных результатов (4,2%). В целом в нашей работе точность диагностики ПОЯ в гинекологических клиниках составила 89,4%.

Распределение ПОЯ по гистотипам в нашей работе оказалось аналогично данным, полученным большинством авторов. В морфологической структуре пограничных новообразований преобладали серозный (69,5%) и муцинозный (22,1%) гистотипы. Остальные морфологические формы ПОЯ встречались реже: серозно-муцинозная – у 4,2%, опухоль Бреннера – у 2,1%, эндометриоидная – у 1,1% и светлоклеточная – у 1,1% наблюдаемых. Следует отметить, что в группе пациенток, перенесших лапаротомию, муцинозный гистотип выявлялся в два раза чаще, чем в группе больных, оперированных лапароскопически (28,2% и 15,2% соответственно), а серозный – реже (51,3% и 69,7%), но достоверных различий между группами выявлено не было. Повидимому, это связано с тем, что муцинозные ПОЯ чаще серозных достигают больших размеров и предпочтение при хирургическом лечении пациенток отдаётся «открытому» доступу.

При патоморфологическом исследовании большого сальника единичные неинвазивные микрометастазы были выявлены только у 4 из 83 (4,8%) больных, которым проводилась оментэктомия. Учитывая полученные данные, мы, как и многие другие исследователи [Новикова Е.Г. и соавт., 2005; Winter W.E. et al., 2002], считаем обязательным выполнение у всех больных с ПОЯ субтотальной резекции сальника с целью установления стадии опухолевого заболевания. Необходимо отметить, что макрометастазы ПОЯ интраоперационно не были обнаружены ни в одном наблюдении.

После консультации в онкологическом учреждении произведенный объём хирургического лечения был сочтён достаточным у 44 из 66 (66,7%) пациенток,

оперированных лапароскопически, и у 29 из 39 (74,4%) больных, которым выполнялось чревосечение. Им было предложено динамическое наблюдение. Повторное хирургическое вмешательство с целью рестадирирования было рекомендовано 13 из оставшихся 32 больных (в том числе 11 – из 1-ой группы), от которого 3 из них отказались, 1 пациентке на момент исследования операция ещё не была выполнена. Динамическое наблюдение предложено 14 пациенткам, выбыли из-под наблюдения – 5. Таким образом, в группе больных, перенесших лапароскопические операции по поводу ПОЯ, было произведено 7 повторных оперативных вмешательств. Ни в одном наблюдении не зависимо от стадии заболевания, объёма первичного хирургического лечения, сроков проведения повторной операции (от 8 дней до 10 недель) не было выявлено признаков рецидивирования, метастазирования ПОЯ (опухолевые клетки в удалённых препаратах не обнаружены). После «открытых» оперативных вмешательств в 2 наблюдениях проводилось хирургическое рестадирирование, в удалённых макропрепаратах также не было выявлено патологических изменений. Эти данные подчёркивают значимость своевременной диагностики характера выявленного яичникового новообразования и выполнения адекватного объёма оперативного вмешательства.

В целом, учитывая результаты повторных операций, стадия ПОЯ была определена у 83 из 105 (79%) больных (табл. 2). У 22 пациенток хирургическое стадирирование заболевания не проводилось. После консультации гистологических микропрепаратов в онкологическом учреждении стадия опухолевого процесса изменилась у 5 из 83 больных: у 3 – в сторону понижения, у 2 – в сторону повышения.

Таблица 2

Распределение больных с ПОЯ по стадиям опухолевого процесса

| Стадия | Группы обследованных больных | | | | Всего, n=83 | |
|-----------|------------------------------|-------|-------------------|-------|-------------|-------|
| | Лапароскопия, n=52 | | Лапаротомия, n=31 | | | |
| | Абс. | % | Абс. | % | Абс. | % |
| I (всего) | 45 | 86,5% | 28 | 90,3% | 73 | 88,0% |
| Ia | 40 | 76,9% | 21 | 67,7% | 61 | 73,5% |
| Ib | 2 | 3,8% | 3 | 9,7% | 5 | 6,0% |
| Ic | 3 | 5,8% | 4 | 12,9% | 7 | 8,4% |
| II | 3 | 5,8% | 3 | 9,7% | 6 | 7,2% |
| III | 4 | 7,7% | - | - | 4 | 4,8% |

Примечание. Статистически достоверные различия не выявлены. $p > 0,05$

По нашим данным в большинстве наблюдений, 73 из 83 (88,0%), была выявлена I стадия заболевания: у 45 (86,5%) больных, оперированных лапароскопически, и у 28 (90,3%) – перенесших чревосечение, при этом наиболее часто встречалась Ia подстадия (73,5%). Распространённые стадии наблюдались значительно реже: II – у 7,2% (у 3 пациенток из 1-ой группы и у 3 – из 2-ой), III – у 4,8% (у 4 больных из 1-ой группы). Статистически

достоверных различий между группами в распределении ПОЯ по стадиям выявлено не было. Нами не было обнаружено и прямой зависимости стадии заболевания от возраста больных. По сравнению с данными онкологов [Губина О.В., 1995; Новикова Е.Г., Батталова Г.Ю., 2007] в нашем исследовании начальные стадии ПОЯ встречались чаще, а II и III – реже, IV стадия не была установлена ни в одном наблюдении. Все распространённые стадии заболевания наблюдались при серозных ПОЯ, что согласуется с данными литературы, свидетельствующими о том, что при серозном гистотипе достаточно часто опухоль выходит за пределы яичников, а при муцинозном – крайне редко [Винокуров В.Л., 2004; Rao G.G. et al., 2004].

В нашей работе органособерегающее лечение выполнялось преимущественно больным с I стадией ПОЯ – 37 из 42 (88,1%), из них Ia подстадия была выявлена у 33 (78,6%). В 5 наблюдениях органосохраняющие операции были выполнены при распространённых стадиях опухолевого процесса у больных в возрасте от 23 до 33 лет, крайне заинтересованных в сохранении детородной функции. Стадия ПОЯ была установлена только ретроспективно, когда при гистологическом исследовании были выявлены единичные микроскопические неинвазивные метастазы ПОЯ. За время наблюдения онкологами этих 5 пациенток в течение от 1 до 6 лет признаков прогрессирования заболевания не выявлено, у 1 женщины наступила беременность с помощью донорских программ ЭКО, закончившаяся родами с благоприятным исходом, 4 – планируют деторождение.

В настоящее время многие авторы считают допустимым выполнение органосохраняющего лечения только у пациенток с начальными стадиями заболевания. В то же время в последние годы появились работы, в которых сообщается о применении подобного подхода и при наличии неинвазивных метастазов ПОЯ, что не приводит к снижению продолжительности жизни при условии тщательного динамического наблюдения за больными [Palomba S. et al., 2007]. Таким образом, полученные нами и немногочисленными исследователями данные, вселяют оптимизм относительно возможности выполнения у больных с ПОЯ операций с сохранением фертильности. Но, учитывая вероятность возникновения рецидивов заболевания в сроки до 10 лет и более с момента первичного лечения [Новикова Е.Г. и соавт., 2007], необходимо дальнейшее наблюдение этих пациенток с целью оценки целесообразности таких подходов.

Отдалённые результаты лечения нами были прослежены у 94 из 105 больных с ПОЯ в течение от 12 до 127 мес., в среднем $52,9 \pm 29,8$ мес. после проведенного хирургического лечения. У 61 из 66 пациенток первой группы: в течение от 1 до 3 лет – у 19 (31,1%), от 3 до 7 лет – у 31 (50,8%), от 7 до 10,5 лет – у 11 (18,1%). Среди больных, оперированных путём чревосечения, наблюдались 33 из 39: в течение от 1 до 3 лет – 11 (33,3%), от 3 до 7 лет – 15 (45,5%), от 7 до 10,5 лет – 7 (21,2%). Выбыли из-под наблюдения 11 пациенток: 5 – после органосохраняющих операций, 6 – после радикальных. Онкологами было рекомендовано проведение адьювантной химиотерапии 16 наблюдаемым

(10 - из 1-й группы и 6 – из 2-й), учитывая высокий риск рецидива. Проведено по 3 курса лечения 9 больным (6 и 3 соответственно), 7 – отказались от него.

Заслуживает особого внимания тот факт, что все прослеженные пациентки (94 из 105, что составляет 89,5%) живы на момент проведения исследования. Полученные данные согласуются с литературными источниками, в которых сообщается о высоких показателях выживаемости больных с ПОЯ, вплоть до 100% [Ozols R.F., 2000; Sherman E.M. et al., 2004]. Ни в одном наблюдении независимо от хирургического доступа и объёма оперативного лечения не выявлено признаков рецидива или прогрессирования заболевания (в том числе «port-sites» метастазов). Столь оптимистичные результаты, полученные в нашей работе, можно объяснить, с одной стороны, достаточно высокой онкологической настороженностью гинекологов и стремлением соблюдать все онкологические принципы во время проведения хирургического вмешательства, в том числе лапароскопическим доступом, с другой стороны - преобладанием в нашей работе пациенток с I стадией ПОЯ (88,0%). Многие авторы [Huang K.G. et al., 2003; Rao G.G. et al., 2004] отмечают значительное повышение риска рецидивирования опухолевого заболевания при распространённых стадиях процесса, наличии асцита, несоблюдении принципов абластики при извлечении макропрепаратов из брюшной полости (без использования специальных контейнеров).

Репродуктивная функция после органосберегающего лечения по поводу ПОЯ была нами прослежена у 51 из 56 пациенток. За время наблюдения у 12 (24%) из них через 2 года и более после проведенного оперативного вмешательства наступило 16 беременностей, в том числе у 2 больных, страдавших бесплодием. Были прооперированы лапароскопическим доступом 8 пациенток, лапаротомическим – 4. У 10 женщин в дальнейшем произошли роды с благоприятным исходом (у 1 из них дважды). В 5 наблюдениях наступившие беременности закончились искусственным (3) или самопроизвольным (2) абортom. Ни у одной больной не выявлено признаков рецидива заболевания во время беременности и послеродовом периоде.

Мы провели анализ ведения больных с ПОЯ в гинекологических стационарах общего профиля и выявили, что не у всех пациенток осуществлялись все необходимые мероприятия, разработанные онкологами [Новикова Е.Г., Батталова Г.Ю., 2007; Винокуров В.Л., 2004]. Эти недочёты определяются как недостаточной подготовленностью врачей, так и отсутствием возможности проведения тех манипуляций, которые проводятся в онкологических учреждениях. Во время оперативного вмешательства у больных с ПОЯ необходимо выполнение адекватного объёма хирургического лечения с целью стадирования заболевания, для чего должны проводиться аспирация свободной перитонеальной жидкости или смывов с брюшины для цитологического исследования, взятие биоптатов с подозрительных участков брюшины или мультифокальная биопсия неизменённой брюшины, биопсия/резекция контрлатерального яичника, оментэктомия. В нашем исследовании при выявлении ПОЯ во время оперативного вмешательства (у 81 из 105 наблюдаемых) аспирация свободной перитонеальной жидкости

проводилась только у 16,0%, биопсия брюшины - у 29,6%, субтотальная оментэктомия - у 93,8%, биопсия контрлатерального яичника была выполнена у 40 из 42 (95,2%) больных, которым проводилось органосохраняющее лечение и хирургическое стадирование по поводу ПОЯ. В то же время в неспециализированных стационарах, учитывая отсутствие условий для срочного гистологического исследования ткани брюшины, сальника и цитологического изучения клеточного состава жидкости из брюшной полости, диагноз и стадия опухолевого процесса могут быть установлены только в послеоперационном периоде, а окончательно подтверждены – только отсрочено, после консультации пациентки в специализированном онкологическом учреждении.

Таким образом, несмотря на решение целого ряда вопросов относительно особенностей тактики ведения больных с ПОЯ, в большей степени в гинекологических учреждениях общего профиля, в том числе внедрение оперативной лапароскопии и органосохраняющих подходов в лечение этой достаточно редкой категории пациенток, необходимо дальнейшее накопление и изучение отдалённых результатов для дальнейшего совершенствования диагностики, повышения эффективности терапии этой патологии.

ВЫВОДЫ

1. Диагностика ПОЯ сложна, так как клинические проявления заболевания неспецифичны. На дооперационном этапе использование комплекса дополнительных методов исследования (УЗИ с ЦДК, доплерометрией, исследование уровня онкомаркеров СА-125, СА-19.9) позволяет заподозрить пограничный характер яичникового образования только у половины больных.
2. Точность диагностики ПОЯ при интраоперационном гистологическом исследовании составляет 85,5%, у 12,0% больных имеет место гипердиагностика, у 2,5% – ложноотрицательные результаты. Окончательный диагноз ПОЯ устанавливается при неоднократном гистологическом исследовании: интраоперационном, плановом или отсроченном (при консультации микропрепаратов в специализированном онкологическом учреждении).
3. При выявлении ПОЯ показана гистерэктомия с придатками и резекция большого сальника. У пациенток, заинтересованных в сохранении детородной функции, при выявлении ПОЯ начальных стадий допустим органосохраняющий объём лечения (односторонняя аднексэктомия с обязательной биопсией контрлатерального яичника), оментэктомия. Подобная тактика позволяет реализовать репродуктивную функцию в 24% наблюдений.
4. При начальных стадиях ПОЯ возможно хирургическое лечение лапароскопическим доступом. Обязательными условиями его использования являются строгое соблюдение принципов абластики и выполнение адекватного объёма оперативного вмешательства. Такой подход в

дальнейшем не приводит к ухудшению результатов лечения по сравнению с лапаротомией.

5. Независимо от оперативного доступа и объёма хирургического лечения ни у одной из прослеженных больных не выявлено признаков рецидива или прогрессирования заболевания при наблюдении в течение от 1 до 10 лет, в том числе трети из них – в течение 5 и более лет.
6. Пациентки, перенесшие оперативное вмешательство по поводу ПОЯ, должны быть безотлагательно направлены в специализированное онкологическое учреждение для установления окончательного диагноза, определения дальнейшей тактики ведения и пожизненного наблюдения.

ПРАКТИЧЕСКИЕ РЕКОМЕНДАЦИИ

1. В комплекс обязательного диагностического обследования пациенток с яичниковыми образованиями должны входить УЗИ с ЦДК, доплерометрией, исследование уровня онкомаркеров СА-125, СА-19.9 в сыворотке крови. При выявлении в яичниковом образовании, особенно двухсторонней локализации, пристеночного компонента и/или перегородок во внутренней структуре в сочетании с визуализацией зон васкуляризации необходима консультация онкогинеколога для решения вопроса о возможности хирургического лечения в неспециализированном стационаре.
2. При подозрении на пограничный характер яичникового образования на дооперационном этапе хирургическое лечение пациентки может проводиться только в тех клиниках, в которых имеется возможность проведения интраоперационного гистологического исследования. Выявление во время оперативного вмешательства макроскопических признаков, указывающих на возможность малигнизации яичникового образования, является показанием к проведению его срочного гистологического исследования.
3. Оперативное лечение больных с ПОЯ начальных стадий возможно проводить в неспециализированных лечебных учреждениях, в том числе лапароскопическим доступом, при условии выполнения его высококвалифицированными специалистами. Независимо от доступа хирургического вмешательства (лапаротомия - лапароскопия) у пациенток с ПОЯ необходимо соблюдение онкологических принципов абластики и радикальности. Во время лапароскопии для эвакуации удалённых макропрепаратов обязательно использовать пластиковый контейнер. При выявлении во время лапароскопии рака яичников по данным срочного гистологического исследования, распространённых стадий опухолевого процесса, асцита показана конверсия на лапаротомию.
4. При интраоперационном выявлении ПОЯ необходимо проведение хирургического стадирования опухолевого процесса, что включает в себя ревизию брюшной полости, множественную биопсию брюшины, субтотальную резекцию большого сальника, цитологическое исследование перитонеальной жидкости или смывов с брюшины.

5. При выявлении ПОЯ у больных с реализованной репродуктивной функцией и в периоде перименопаузы показана гистерэктомия с придатками, резекция большого сальника. При заинтересованности в сохранении детородной функции возможно выполнение органосохраняющего объёма лечения (односторонней аднексэктомии с обязательной биопсией контрлатерального яичника) и оментэктомии на ранних стадиях ПОЯ.
6. Реализация репродуктивной функции возможна через 2-3 года после лечения по поводу ПОЯ начальных стадий при условии выполнения адекватного объёма вмешательства и исключения рецидива опухолевого процесса.
7. После хирургического лечения все пациентки с ПОЯ должны быть безотлагательно направлены в специализированное онкологическое учреждение с целью пересмотра микропрепаратов, установления окончательного диагноза и определения дальнейшей тактики ведения.
8. Пациентки с ПОЯ должны наблюдаться у онколога пожизненно с целью своевременного выявления и лечения рецидива заболевания. Мониторинг включает в себя общий и гинекологический осмотры, УЗИ органов малого таза и брюшной полости, исследование уровня онкомаркеров (СА-125, СА-19.9) и проводится каждые 3 месяца в течение первого года, каждые 6 месяцев в течение второго, затем ежегодно.

СПИСОК РАБОТ, ОПУБЛИКОВАННЫХ ПО ТЕМЕ ДИССЕРТАЦИИ

1. Азиев О.В., Прохоренко Е.В. Лапароскопическая оментэктомия в хирургическом лечении пограничных опухолей яичников //Материалы международного конгресса «Современные технологии в диагностике и лечении гинекологических заболеваний». – Москва, 2007. – С. 254-256.
2. Азиев О.В., Прохоренко Е.В. Оперативная лапароскопия в лечении пограничных опухолей яичников ранних стадий //Журнал акушерства и женских болезней. Том LVII, спецвыпуск. Материалы международного научного конгресса «Новые технологии в акушерстве и гинекологии». – Санкт-Петербург, 2007. – С. 152-153.
3. Пограничные опухоли яичников: результаты хирургического лечения лапароскопическим доступом //Вестник Российского государственного медицинского университета. – 2008. – № 3 (62). – С. 53-55.
4. Азиев О.В., Прохоренко Е.В. Органосохраняющее лечение больных с пограничными опухолями яичников //Проблемы репродукции, спецвыпуск. Материалы международного конгресса «Технологии XXI века в гинекологии». – Москва, 2008. – С. 103-104.
5. Азиев О.В., Прохоренко Е.В. Пограничные опухоли яичников //Вопросы гинекологии, акушерства и перинатологии. – 2009. – Том 8. – №4. – С. 55-60.
6. Азиев О.В., Прохоренко Е.В. Возможно ли использование лапароскопического доступа в лечении больных с пограничными опухолями яичников? //Материалы международного конгресса «Новые технологии в диагностике и лечении гинекологических заболеваний». – Москва, 2009. – С. 57-58.

ТАКТИКА ВЕДЕНИЯ ПАЦИЕНТОК С ПОГРАНИЧНЫМИ ОПУХОЛЯМИ ЯИЧНИКОВ В ГИНЕКОЛОГИЧЕСКИХ УЧРЕЖДЕНИЯХ ОБЩЕГО ПРОФИЛЯ

**ПРОХОРЕНКО ЕВГЕНИЯ ВЛАДИМИРОВНА
(РОССИЯ)**

Работа посвящена проблеме выбора тактики ведения пациенток с пограничными опухолями яичников в гинекологических учреждениях общего профиля. Дана оценка значимости современных диагностических методов (УЗИ с ЦДК, исследование уровня онкомаркеров в сыворотке крови, лапароскопия, гистологическое исследование) в обследовании больных с пограничными опухолями яичников. Проведен сравнительный анализ ближайших и отдалённых результатов лечения в зависимости от оперативного доступа (лапароскопия - лапаротомия) и объёма (органосохраняющий - радикальный) хирургического вмешательства.

В результате выполненного исследования определены возможности и место лапароскопического доступа в лечении больных с пограничными опухолями яичников, который может являться адекватной альтернативой лапаротомии. Показана возможность выполнения органосохраняющего лечения при заинтересованности в сохранении репродуктивной функции. Разработаны современные подходы к ведению больных с пограничными опухолями яичников, внедрение которых способствует повышению эффективности терапии этой патологии.

CLINICAL MANAGEMENT OF PATIENTS WITH BORDERLINE OVARIAN TUMORS IN GYNECOLOGY DEPARTMENTS

**PROKHORENKO EVGENIA VLADIMIROVNA
(RUSSIA)**

The paper deals with problem concerning the choice of clinical management of patients with borderline ovarian tumors in gynecology departments. The assessment of significance of modern diagnostic techniques (ultrasonography with color Doppler analysis, determination of serum tumor markers levels, laparoscopy, histological study) in examination of patients with borderline ovarian tumors is given. Comparison of clinical outcomes depending on approach (laparoscopy - laparotomy) and extent (fertility-sparing - radical) of surgical treatment is performed.

An analysis of the obtained data permits to determine possibility and role of laparoscopy in the treatment of patients with borderline ovarian tumors. Laparoscopic approach could be a valid alternative to laparotomy. Fertility-sparing surgery is adequate treatment for patients who desire pregnancy. Introduction of this disease management in modern gynecological practice will help to increase efficacy of diagnostics and treatment of borderline ovarian tumors.

Заказ № 34-а/02/10 Подписано в печать 09.02.2010 Тираж 100 экз. Усл. п.л. 1



ООО "Цифровичок", тел. (495) 649-83-30
www.cfr.ru ; e-mail: info@cfr.ru