

На правах рукописи

**КАЛИНИЧЕНКО АЛЕКСАНДР ЮРЬЕВИЧ**

**ПОКАЗАНИЯ И ПРОТИВОПОКАЗАНИЯ К  
ВИДЕОЭНДОСКОПИЧЕСКОМУ ЛЕЧЕНИЮ  
БОЛЬНЫХ РАКОМ ОБОДОЧНОЙ КИШКИ**


14.01.17 – хирургия

22 НОЯ 2017

**Автореферат**

**диссертации на соискание ученой степени**

**кандидата медицинских наук**



**008712778**

**МОСКВА – 2017**

Работа выполнена на кафедре госпитальной хирургии с курсом детской хирургии медицинского института ФГАОУ ВО «Российский университет дружбы народов»

**Научный руководитель:**

Курбанов Фазиль Самедович

доктор медицинских наук,  
профессор

**Официальные оппоненты:**

ФГБУ «ГНЦК им. А.Н.Рыжих»  
Минздрава России, заместитель  
директора по научной работе,  
доктор медицинских наук

Фролов Сергей Алексеевич

ЗАО Группа компаний «МЕДСИ»,  
Клиническая больница №1 в Отрадном,  
заведующий отделением общей  
онкологии и колопроктологии,  
доктор медицинских наук

Кочатков Александр Владимирович

**Ведущая организация:**

Федеральное государственное бюджетное научное учреждение "Российский научный центр хирургии имени Б.В. Петровского"

Защита диссертации состоится «18» декабря 2017 года, в 14:00 часов на заседании диссертационного совета Д 212.203.37 при Российском университете дружбы народов по адресу: 117198, г. Москва, ул. Миклухо-Маклая, д. 8.

С диссертацией можно ознакомиться в Научной библиотеке и на сайте ФГАОУ ВО «Российский университет дружбы народов» (адрес: 117198, г. Москва, ул. Миклухо-Маклая, д. 6; сайт: <http://dissovet.rudn.ru>)

Автореферат разослан «16» 11 \_\_\_\_\_ 2017 г.

Ученый секретарь

диссертационного совета Д 212.203.37

кандидат медицинских наук, доцент



М.Ю. Персов

## **ВВЕДЕНИЕ**

**Актуальность проблемы.** В последние годы в мире отмечается значительный рост числа больных раком толстой кишки, который продолжится и далее по прогнозам Всемирной организации здравоохранения [Давыдов М.И., 2009; Даулетбаев Д.А., 2016; Modan B., 2002; Jemal A., 2011]. Известна статистика, говорящая о том, что ежегодно в мире выявляется около миллиона больных раком толстой кишки и регистрируется более полумиллиона смертей от этого заболевания [Глушков Н.И., 2015]. Как следствие, в экономически развитых странах рак ободочной кишки занимает по частоте одно из лидирующих мест среди злокачественных новообразований, растет необходимость в выполнении как плановых, так и экстренных вмешательств в этой группе больных [Савинков В.Г., 2015].

Важнейшим направлением развития колоректальной хирургии является внедрение малоинвазивных, в первую очередь, лапароскопических методик, эффективность которых обеспечивается достоверно меньшим болевым синдромом, меньшей кровопотерей, а также сокращением сроков госпитализации и реабилитации. За последние 20 лет лапароскопический доступ для рака ободочной кишки был внедрен в рутинную практику хирургических отделений. Эффективность их использования в хирургии рака ободочной кишки доказана во многих крупных международных и отечественных исследованиях [Liang J.T., 2007; Nakamura T., 2009; Guertieri M., 2012].

**Степень разработанности темы.** Активному внедрению видеоэндоскопической хирургии в колопроктологии способствовал тот факт, что была доказана техническая выполнимость операций из лапароскопического доступа, не отступая от основных принципов выполнения онкологических операций [Воробьев Г.И., 2002; Кит О.И., 2012; Хитарьян А.Г., 2015; Abraham N.S., 2004]. На сегодняшний день основополагающим принципом хирургической помощи этим больным является обеспечение высокого качества жизни больных раком ободочной

кишки после операции, не в ущерб онкологическому радикализму [Лес J.K., 2012].

Следует признать, тем не менее, что лапароскопическая методика до сих пор не получила еще достаточного распространения в хирургических клиниках России, что объясняется разными причинами (установки отдельных клиник, оснащенность операционных современным оборудованием, уровень подготовки персонала). При этом, немаловажной является и неудовлетворенность результатами подобных вмешательств, особенно в отдельных группах больных (старших возрастных групп, с тяжелыми сопутствующими заболеваниями, с осложненным раком ободочной кишки и прочие), что влечет за собой необходимость тщательного отбора больных для выполнения малоинвазивных лапароскопических вмешательств [Шинкарев С.А., 2015; Даулетбаев Д.А., 2016].

Таким образом, оценивая ситуацию в целом можно сказать, что продолжение исследований и поиск новых решений в этой области сохраняют свою актуальность.

**Цель исследования:** разработка показаний к видеоэндоскопическому хирургическому лечению больных раком ободочной кишки.

Для реализации данной цели поставлены следующие задачи:

1. Оценить показания и противопоказания к плановым видеоэндоскопическим операциям у больных раком ободочной кишки, в том числе в отдельных группах больных (старшего возраста, с тяжелыми сопутствующими заболеваниями, с различной стадией заболевания и т.д.);
2. Сформулировать показания и противопоказания к экстренным видеоэндоскопическим вмешательствам при осложненных формах рака ободочной кишки;
3. Определить место лапаротомного доступа в плановой и экстренной хирургии рака ободочной кишки;

4. Изучить непосредственные результаты и качество жизни больных раком ободочной кишки, оперированных с использованием видеоэндоскопической техники.

**Научная новизна исследования.** На достаточном количестве клинических наблюдений проанализированы результаты плановых видеоэндоскопических операций у больных раком ободочной кишки. Оценены показания и противопоказания к хирургическому лечению больных раком ободочной кишки, оценены возможности вмешательств у больных с тяжелыми сопутствующими заболеваниями, в старших возрастных группах, с различными стадиями рака.

Показана возможность эффективного лечения больных с осложненным раком ободочной кишки, выполняемого по экстренным показаниям. Уточнены возможности видеоэндоскопической техники в лечении больных осложненным раком ободочной кишки, а также ограничения этого метода.

Продемонстрировано, что хирургические технологии, выполняемые из лапаротомного «открытого» доступа, сохраняют свою актуальность в плановом и экстренном лечении отдельных групп больных раком ободочной кишки

Проанализированы результаты как планового, так и экстренного лечения больных раком ободочной кишки, оперированных из видеоэндоскопического доступа. Продемонстрировано положительное влияние малоинвазивных технологий на основные параметры, характеризующие качество жизни больных раком ободочной кишки.

**Научно - практическая значимость.** В настоящей работе четко определено место видеоэндоскопического и лапаротомного «открытого» доступов в плановом лечении больных раком ободочной кишки. Обозначены общие показания к видеоэндоскопическим резекциям у больных раком ободочной кишки, уточнены ситуации, при которых следует прибегать к лапаротомному доступу.

Продемонстрированы возможности экстренных малоинвазивных видеозндоскопических вмешательств у больных с осложненным течением рака ободочной кишки. Показано, что эти операции продемонстрировали различный эффект у больных с различными осложнениями рака кишки, в том числе воспалительного характера. Уточнено, в каких ситуациях показано выполнение экстренной операции из лапаротомного доступа.

Указана сфера применения видеозндоскопических вмешательств в лечении больных раком ободочной кишки с тяжелыми сопутствующими заболеваниями. Продемонстрирована высокая эффективность применения этих методик у таких больных.

Показано, что применение видеозндоскопических технологий у больных раком ободочной кишки различной локализации оказалось эффективно без необходимости конверсии доступа в подавляющем большинстве случаев, в том числе у больных раком толстой кишки 4 стадии.

Оценка качества жизни у больных раком ободочной кишки после видеозндоскопических вмешательств продемонстрировала существенно лучший результат в раннем послеоперационном периоде, в сравнении с больными, оперированными из лапаротомного «открытого» доступа.

**Внедрение результатов исследования.** Результаты диссертационной работы внедрены в учебный процесс на кафедре госпитальной хирургии с курсом детской хирургии медицинского института ФГАОУ ВО «Российский университет дружбы народов» Минобрнауки РФ (заведующий кафедрой, кнм Файбушевич А.Г.). Результаты исследования внедрены в практическую деятельность хирургического отделения Центральной клинической больницы Российской академии наук и Центральной больницы, город Баку, Азербайджанская республика.

#### **Положения, выносимые на защиту.**

1. Видеозндоскопические вмешательства в хирургии рака ободочной кишки являются методом выбора, демонстрируя высокую результативность независимо от возраста больных, наличия тяжелых сопутствующих

заболеваний и от локализации опухоли. Показана принципиальная возможность выполнения видеоэндоскопической резекции ободочной кишки у больных со злокачественными опухолями различных стадий, при максимальной их эффективности при 1-2 стадий рака.

2. В экстренной хирургии осложненного рака ободочной кишки оптимально использование видеоэндоскопических методов вмешательства у больных с кровотечением и кишечной непроходимостью. Основные ограничения на выполнение вмешательства из видеоэндоскопического доступа накладывают осложнения рака ободочной кишки гнойно-воспалительного характера, как следствие перфорации кишки в зоне опухолевого роста.

3. Лапаротомный доступ остается методом выбора у больных с III - IV стадией рака, главным образом при необходимости выполнения комбинированных вмешательств, у больных с осложнениями опухоли гнойно-воспалительного характера.

**Личное участие автора.** Автором лично выполнено большинство как плановых, так и экстренных вмешательств у больных раком ободочной кишки, проведена систематизация, анализ и статистическая обработка полученных данных, проанализирована отечественная и зарубежная литература, оформлены и поданы в печать научные статьи, сделаны доклады на научных съездах и конференциях, написана и оформлена диссертационная работа.

**Апробация работы.** Результаты исследования и основные положения диссертации доложены и обсуждены на конференции «Виноградовские чтения. Актуальные проблемы хирургии, травматологии и реаниматологии.» (Москва, 2017), Международной Научной Конференции «#SCIENCE4HEALTH2017» (Москва, 2017), X Международной конференции «Российская школа колоректальной хирургии» (Москва, 2017), совместном заседании кафедры госпитальной хирургии с курсом детской хирургии РУДН и сотрудников ЦКБ РАН и ЦКБ им. Н.А. Семашко ОАО "РЖД".

**Публикации.** По материалам диссертации опубликовано 7 работ, в том числе 4 статьи в рецензируемых научных журналах, рекомендованных ВАК РФ.

**Структура и объем диссертации.** Диссертация изложена на 119 страницах машинописного текста и состоит из оглавления, списка сокращений, введения, 4 глав (в том числе обзора литературы), заключения, выводов, практических рекомендаций. Список использованной литературы включает 144 работы, в том числе 54 отечественных и 90 зарубежных авторов. Диссертация иллюстрирована 22 рисунками, 17 таблицами, клиническими примерами.

## СОДЕРЖАНИЕ РАБОТЫ

### МАТЕРИАЛЫ И МЕТОДЫ ИССЛЕДОВАНИЯ

1. **Протокол исследования.** Исследование проводилось в группе больных с раком ободочной кишки. Диагноз ставился на основании данных инструментального обследования ободочной кишки с обязательным морфологическим подтверждением. В исследование были включены: больные с подтвержденным при инструментальном и морфологическом исследовании раком ободочной кишки, перенесшие плановое или экстренное хирургическое вмешательство по поводу рака ободочной кишки.

Были исключены больные со следующими диагнозами: доброкачественные заболевания и опухоли ободочной кишки, доброкачественные заболевания и опухоли прямой кишки, в том числе опухоли ректосигмоидного отдела.

За период с 2011 по 2016 год хирургическое лечение было поведено 90 больным злокачественной опухолью ободочной кишки. Было 46 мужчин и 44 женщины в возрасте от 21 лет до 89 лет (средний возраст  $66,9 \pm 1,6$  лет). Лечение больных проводилось в Центральной клинической больнице РАН (клиническая база кафедры госпитальной хирургии с курсом детской хирургии ФГПОУ ВО РУДН, г. Москва, Российская Федерация, 62 больных)



и в Центральной больнице г. Баку, Азербайджанская республика (28 больных).

2. **Материалы и методы исследования.** В изучаемой группе больных опухоли локализовались в различных отделах ободочной кишки (таблица 1). Синхронный рак слепой и сигмовидной кишок был выявлен у одного больного, еще в одном случае опухоль слепой кишки распространялась на терминальный отдел подвздошной кишки. Еще у двух больных были выявлены первично-множественные синхронные опухоли. В одном случае был выявлен рак слепой кишки и рак правой почки, еще в одном случае в восходящей ободочной кишке больной были выявлены две опухоли разной степени дифференцировки: высокодифференцированная аденокарцинома кишечного типа и умереннодифференцированная аденокарцинома.

Таблица 1

**Локализация опухолей ободочной кишки**

<b>Локализация опухоли ободочной кишки</b>	<b>Число больных</b>
Рак слепой кишки	17
Рак восходящего отдела ободочной кишки	24
Рак печеночного угла ободочной кишки	5
Рак поперечноободочной кишки	2
Рак селезеночного угла ободочной кишки	4
Рак нисходящего отдела ободочной кишки	11
Рак сигмовидной кишки	26
Синхронный рак слепой и сигмовидной кишок	1
Всего	90

В исследовании преобладали больные с умеренно-дифференцированной аденокарциномой. У трех больных была выявлена

муцинозная аденокарцинома, еще в одном случае - злокачественная мезенхимальная опухоль.

Больные были подвергнуты хирургическому лечению как с использованием видеозендоскопической техники (1 группа), так и из традиционного лапаротомного разреза (2 группа). В первую группу вошли 54 больных, в том числе 25 мужчин и 29 женщин в возрасте от 35 до 89 лет (ср. возраст  $71,7 \pm 1,4$  лет), во вторую группу – 36 больных, 17 мужчин и 15 женщин, в возрасте от 21 до 89 лет (ср. возраст  $65,2 \pm 2,3$  лет). Статистически значимых различий между группами не было ( $p > 0,05$ ).

Во второй группе больных раком ободочной кишки первой и второй стадий было меньше, преобладали больные с третьей и с четвертой стадией рака (таблица 2).

Таблица 2

**Распределение больных в группах по стадиям опухолевого процесса**

Стадия опухоли ободочной кишки	1 группа		2 группа	
	N	%	N	%
I	11	20,4	2	5,6
IIa	10	18,5	4	11,1
IIb	7	13,0	-	-
IIIa	2	3,7	2	5,6
IIIb	13	24,0	12	33,3
IIIc	2	3,7	7	19,4
IVa	2	3,7	2	5,6
IVb	7	13,0	7	19,4
Всего	54	100,0	36	100,0

Отдаленные метастазы были выявлены у 6 больных первой группы (11,1%), в том числе одиночные метастазы в печени у трех больных (у двух больных в правой доле, у одного – в левой), множественные метастазы в печени у двух, и еще у одной больной с первично-множественным метастатическим раком восходящей кишки и шейки матки – метастазы в легкие.

Во второй группе отдаленные метастазы были выявлены у 9 больных (25%). Метастазы в печень было выявлено у 3 больных, сочетанное метастатическое поражение печени и легких - у 4 больных, еще у 4 больных зафиксирован канцероматоз брюшины.

Сопутствующие заболевания были у 90,7% больных первой группы и у 83,3% больных второй группы ( $p>0,05$ ). В обеих группах было существенное число больных с заболеваниями органов сердечно-сосудистой системы. Во второй группе у несколько меньшего числа больных была симптоматика ХИБС и хронической сердечной недостаточности, однако различия не были достоверны ( $p>0,05$ ). Заболевания органов желудочно-кишечного тракта были у 30 больных первой группы и у 9 больных второй группы. Сахарный диабет II типа в первой группе был зафиксирован у 9,3%, во второй группе – у 22,2% больных, ХОБЛ у 11,1% и 5,6% ( $p>0,05$ ), мочекаменная болезнь – у 9,3% и 5,6% ( $p>0,05$ ), доброкачественная гиперплазия предстательной железы – у 5,5% и 5,6% ( $p>0,05$ ) соответственно. Индекс коморбидности по Charlson (рис. 1) в первой группе составил  $6,9\pm 0,3$  (от 2 до 14), во второй группе -  $7,1\pm 0,7$  (от 2 до 18). Различия были не значимыми ( $p>0,05$ ).

В группе больных, оперированных с использованием видеоэндоскопической техники, у 88,2% был отмечен 3-4 класс степени риска по классификации Американской ассоциации анестезиологов (ASA). В группе больных, оперированных из традиционного доступа, подобных больных было 71,4% ( $p>0,05$ ).

В анамнезе у 29 больных первой группы (53,7%) были ранее перенесенные операции, в том числе у 13 больных (44,8%) - по поводу

заболеваний брюшной полости или малого таза. Во второй группе ранее оперированных больных было 11 (30,6%), в том числе после вмешательств на брюшной полости – семеро больных (63,6%). Характер операций в обеих группах был сходным, больным выполнялись, главным образом, лапароскопические холецистэктомия и аппендэктомия, а также гинекологические операции. Исключение составил один больной во второй группы, которому ранее была выполнена резекция желудка.



Рис.1 Индекс коморбидности в исследуемых группах

Таким образом, по основным клиническим параметрам, таким как наличие, характер и тяжесть сопутствующих заболеваний, изучаемые группы были вполне сопоставимы. Наличие тяжелых сопутствующих заболеваний имело ограниченное влияние на выбор доступа при операциях по поводу рака ободочной кишки. Анализ лабораторных данных показал полную сопоставимость групп по основным показателям.

Плановые хирургические вмешательства были выполнены 61 больному (67,8%), в том числе в первой группе 36 больным (средний возраст 62,1 лет, от 35 до 89 лет), во второй – 25 больным (средний возраст 62,9 лет, от 21 до 89 лет). Осложнения основного заболевания, потребовавшие экстренного вмешательства, были выявлены у 29 больных (32,2%), подобные вмешательства также выполнялись больным обеих групп. Экстренные операции в первой группе были выполнены 18 больным (62,0%), во второй группе – 11 больным (38,0%). Средний возраст больных, перенесших

экстренные видеозендоскопические операции, составил 74,6 лет (52 – 89 лет), экстренные операции с использованием традиционной техники - 71,3 лет (49 – 89 лет), различия были недостоверны ( $p > 0,05$ ).

### **РЕЗУЛЬТАТЫ ИССЛЕДОВАНИЯ И ИХ ОБСУЖДЕНИЕ**

1. Оценка результатов планового хирургического вмешательства у больных раком ободочной кишки. Плановые операции как с использованием видеозендоскопической, так и традиционной хирургической техники были выполнены 61 больному, что составило 67,8% от всех пациентов, вошедших в данное исследование. В пределах этой группы 36 больным (59,0%) выполнены видеозендоскопические операции (1 группа), 25 больным (41,0%) – вмешательства из традиционного «открытого» доступа (2 группа).

Характер плановых операций в первой группе больных показан в таблице 3.

Таблица 3

#### **Плановые видеозендоскопические операции у больных раком ободочной кишки**

<b>Операции</b>	<b>1 группа</b>
Гемиколэктомия правосторонняя	18
Резекция сигмовидной кишки	13
Гемиколэктомия левосторонняя	4
Резекция поперечноободочной кишки	1
Всего	36

Шесть больных этой группы перенесли симультанные вмешательства. В 3 случаях необходимость в выполнении сочетанной резекции была обусловлена распространенностью основного процесса, в том числе у 2 больных – прорастанием соседних органов (мочевого пузыря и дистальных

отделов поджелудочной железы), и в одном – метастатического поражения печени. Еще в 2 случаях речь шла о сочетанном лечении сопутствующих заболеваний – паховой грыжи и гиперпластического полипа субкардиального отдела желудка.

Интраоперационное осложнение было у 1 больной, у которой при попытке выполнения видеоскопической правосторонней гемиколэктомии развилось внутрибрюшное кровотечение, что потребовало конверсии доступа. Еще в одном случае конверсия доступа была обусловлена большим размером опухоли и техническими сложностями при выполнении резекции кишки.

Послеоперационные осложнения в первой группе больных были у 3 больных (8,3%). Двусторонняя нижнедолевая пневмония была выявлена в одном случае, еще в одном – правосторонняя нижнедолевая пневмония, что потребовало дополнительного медикаментозного лечения. Еще в 1 случае у больного развилась несостоятельность межкишечного анастомоза, местного перитонита, что потребовало разобщения десцендосигмоанастомоза, формирование концевой десцендостомы, санация брюшной полости.

Характер плановых операций во второй группе больных показан в таблице 4. Больной с первично-множественной синхронной опухолью слепой кишки и правой почки была выполнена правосторонняя гемиколэктомия, нефрэктомия. В этой группе больных интраоперационных осложнений не было. Послеоперационные осложнения развились у 1 больного (4%), 67 лет, оперированного по поводу рака сигмовидной кишки, с тяжелыми сопутствующими заболеваниями (сахарный диабет 2 типа, тяжелая форма, декомпенсация, диабетическая микроангиопатия, диабетическая непролиферативная ретинопатия, диабетическая нефропатия в стадии микроальбуминурии; ХБП 1ст; ИБС, стенокардия ФКЗ, постинфарктный кардиосклероз (инфаркт миокарда, 2006г.), нарушение ритма сердца - постоянная форма фибрилляции). В послеоперационном периоде у больного

развилась полигранная недостаточность, приведшая на 8 сутки после операции к летальному исходу.

Таблица 4

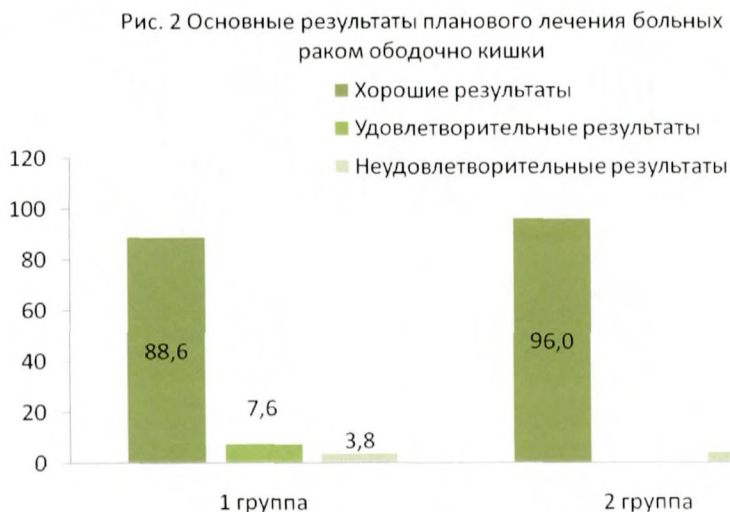**Плановые операции, выполненные больным с раком ободочной кишки из лапаротомного доступа**

<b>Операции</b>	<b>2 группа</b>
Правосторонняя гемиколэктомия	10
Операция Гартмана	4
Левосторонняя гемиколэктомия	4
Резекция сигмовидной кишки	3
Колостомия	3
Резекция поперечно-ободочной кишки	1
Всего	25

Результаты лечения больных раком ободочной кишки, перенесших плановые операции, считали хорошими, когда лечение не сопровождалось интраоперационными и послеоперационными осложнениями, а также летальными исходами. Осложнения, потребовавшие проведения дополнительного медикаментозного лечения и увеличения сроков госпитализации (степень I и II по Clavien-Dindo) позволяли расценивать результаты как удовлетворительные. Неудовлетворительными результатами считали развитие тяжелых осложнений с необходимостью выполнения повторных вмешательств, летальный исход (степень III и выше по Clavien-Dindo). Конверсию доступа как осложнение и неудовлетворительный результат не расценивали.

Хорошие и удовлетворительные результаты в первой и второй группах были получены, соответственно, в 96,2% и 96,0% случаев ( $p > 0,05$ ). Практически одинаковым было и соотношение неудовлетворительных результатов, то есть тяжелых послеоперационных осложнений - 3,8% и 4,0%,

соответственно. Как следствие, результаты лечения больных в обеих группах можно признать одинаковыми и успешными (рисунок 2).



В исследовании были зафиксированы существенные различия между сравниваемыми группами по средней продолжительности вмешательства (162,3 мин и 188,1 мин соответственно,  $p < 0,01$ ). Наличие в анамнезе ранее перенесенной операции на органах брюшной полости и спячного процесса в первой группе фактически не сказалось на продолжительности вмешательства (162,7 минут).

Лапароскопическая методика позволила существенно и достоверно сократить сроки пребывания больных в стационаре, преимущественно за счет продолжительности послеоперационной реабилитации. Среднее время госпитализации в первой группе составило 12,4 суток, во второй группе – 19,6 суток, времени послеоперационного лечения – 6,2 и 8,4 суток соответственно ( $p < 0,01$ ). Наличие сопутствующих заболеваний продлило сроки послеоперационной госпитализации, однако различия не были достоверны ( $p > 0,05$ ).



Оценка качества жизни больных в ранние сроки после планового хирургического лечения проводилась с использованием стандартизированного опросника «SF-36 HEALTH STATUS SURVEY». Были опрошены 44 больных, в том числе 25 из первой (46,3%) и 19 из второй группы (52,8%). Опрос больных выполнялся дважды, первый на этапе предоперационного обследования, за 1-3 суток до вмешательства, второй - в раннем послеоперационном периоде, на 7 – 9 сутки, как правило, непосредственно перед выпиской. Из опроса были исключены больные, перенесшие сочетанные операции, паллиативные вмешательства, а также больные с послеоперационными осложнениями. Группы опрошенных больных были сопоставимы по основным клиническим параметрам.

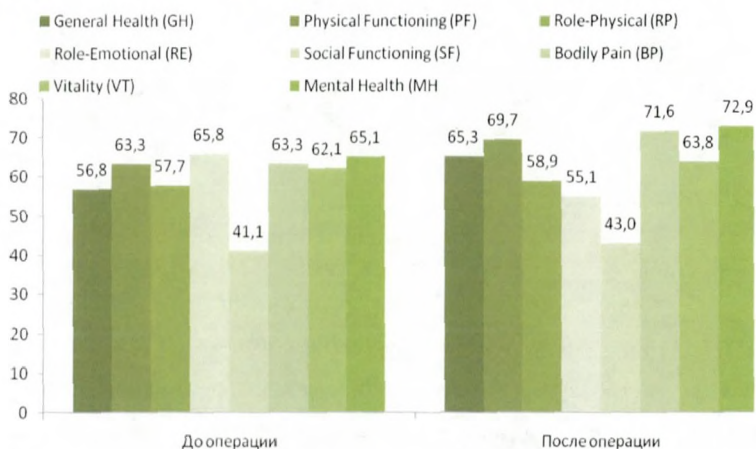


Рис. 3 Динамика качества жизни в ранние сроки после операции у больных 1 группы

У больных первой группы выявлена положительная динамика практически по всем параметрам, наибольший рост был продемонстрирован по параметрам «Общее состояние здоровья», «Интенсивности болевых ощущений» и «Самооценка психического здоровья». Напротив, для больных второй группы послеоперационные параметры мало отличались от исходных, а также существенно уступали таковым у больных первой группы. Таким образом, оценка качества жизни показала существенно лучший результат в

раннем послеоперационном периоде в первой группе больных. Больные этой группы отмечали существенное улучшение общего состояния и меньший болевой синдром. Психозоциональный фон («Самооценка психического здоровья») в послеоперационном периоде отметил тенденцию к росту в обеих группах (рисунок 3 и 4).

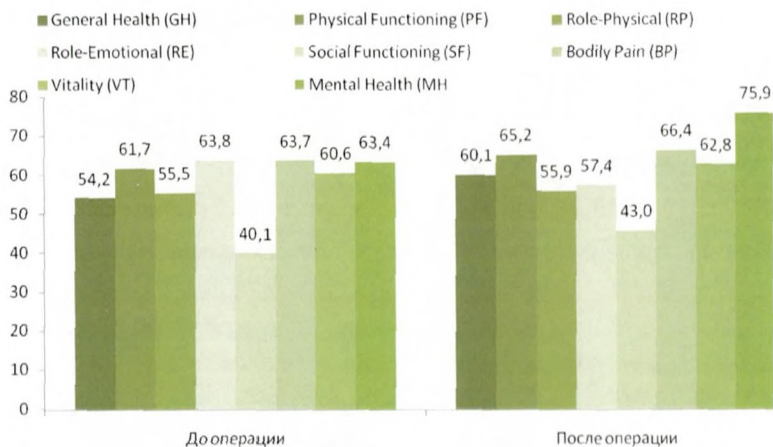


Рис. 4 Динамика качества жизни в ранние сроки после операции у больных 2 группы

**2. Оценка результатов экстренного хирургического вмешательства у больных раком ободочной кишки.** В группе больных, перенесших экстренную видеоэндоскопическую операцию, основными показаниями к вмешательству явились острая кишечная непроходимость (9 больных) и кишечное кровотечение (8 больных). В группе больных с кишечной непроходимостью правосторонняя гемиколэктомия была выполнена в 7 случаях, левосторонняя гемиколэктомия - 2 случаях. У больных с острым кишечным кровотечением правосторонняя гемиколэктомия была выполнена 7 больным, резекция сигмовидной кишки 1 больному. Еще в одном случае правосторонняя видеоэндоскопическая гемиколэктомия была выполнена больной с сочетанием кишечной непроходимости и кишечного кровотечения.

Среднее время, затраченное на выполнение хирургического вмешательства в этой группе больных, составило  $158,8 \pm 10,7$  минут. Продолжительность операций, выполненных по поводу острой кишечной непроходимости, была несколько меньше, чем по поводу кишечных кровотечений, однако разница не была достоверна ( $p > 0,05$ ).

Общая средняя кровопотеря при выполнении экстренного видеоэндоскопического вмешательства у больных раком ободочной кишки не была велика, составив  $122,5 \pm 17,9$  мл, величина ее различалась в зависимости от показаний к операции, составив 100,0 мл у больных с кишечной непроходимостью и 151,4 мл у больных с кровотечением ( $p > 0,05$ ).

Интраоперационных и послеоперационных осложнений в описываемой группе больных не было, конверсия доступа потребовалась одной больной, 73 лет, поступившей с диагнозом рака восходящей ободочной кишки с множественными метастазами в правую долю печени, осложненным острой кишечной непроходимостью (5,6%). Больной была выполнена попытка видеоэндоскопической правосторонней гемиколэктомии, однако, в силу технических сложностей операция была завершена из лапаротомного доступа.

Продолжительность общей госпитализации в представленной группе составили  $23,1 \pm 2,4$  суток (от 4 до 40 суток), сроки послеоперационного периода –  $8,6 \pm 0,5$  суток (от 4 до 14 суток). Средняя продолжительность общей госпитализации у больных, оперированных по поводу острого кровотечения, была больше почти на неделю, чем у больных, поступивших с кишечной непроходимостью (18,6 суток и 25,3 суток). При этом сроки послеоперационного лечения у этих групп больных существенно не различались ( $p > 0,05$ ), то есть большая продолжительность общей госпитализации у больных с острым кишечным кровотечением была обусловлена большим временем предоперационного лечения. Эта ситуация вполне объяснима, так как больные, поступившие с клиникой острой кишечной непроходимости в течение ближайших часов были оперированы, в

то время как у ряда больных с кровотечением, в том числе рецидивирующим, в стационаре предпринимались попытки консервативного гемостаза. Эти больные были оперированы лишь при неэффективности медикаментозной остановки кровотечения, либо при развитии рецидива кишечного кровотечения.


Основными показаниями к выполнению экстренных оперативных вмешательств из лапаротомного доступа у больных раком ободочной кишки явились тяжелые, в том числе гнойно-воспалительные осложнения со стороны брюшной полости. Наиболее частым показанием к экстренному вмешательству у больных 2 группы была кишечная непроходимость (5 больных). Кровотечение было выявлено у 2 больных, периопухолевый инфильтрат, абсцесс у 1 больного, перфорация кишки, перитонит у 3 больных.

Детализируя, правосторонняя гемиколэктомия в одном случае была выполнена по поводу перфорации опухоли, местного перитонита. Еще у одного больного, опухоль у которого осложнилась формированием периопухолевого инфильтрата, абсцесса, была выполнена правосторонняя гемиколэктомия, санация и дренирование абсцесса. В двух случаях перфорация опухоли привела к развитию разлитого перитонита. В одном случае потребовалось выполнение операции Гартмана, в другом - субтотальной колэктомии, превентивной илеостомии, санации и дренирования брюшной полости. Острая кишечная непроходимость явилась показанием к правосторонней гемиколэктомии у 3 больных, операции Гартмана у 1 и трансверзостомии у 1 больного. Острое кишечное кровотечение послужило основанием для выполнения гемиколэктомии у 2 больных, в одном случае правосторонней, в другом – левосторонней.

Таким образом, в целом у 7 больных были выявлены не только более тяжелые, но и разнообразные осложнения основного заболевания, которые явились показаниями к выполнению вмешательства из лапаротомного доступа. Операции были более сложными, их характер был разнообразным.

Почти в два раза реже показаниями к оперативному вмешательству были тяжелые сопутствующие заболевания (n=4), как показано на рисунке 5.

Рис. 5 Показания к открытой операции по экстренным показаниям у больных раком ободочной кишки



Среднее время операции в описываемой группе составило  $187,3 \pm 22,4$  минут, что существенно больше, чем у больных, перенесших экстренные видеоэндоскопические операции, хотя различия, из-за небольшой выборки, были недостоверны ( $p > 0,05$ ). Разброс показателей по этому параметру был очень велик, минимальное время вмешательства составило 75 минут, максимальное – 335 минут. У 6 из 11 больных (54,5%) операция продолжалась более трех часов.

Общая средняя кровопотеря у больных раком ободочной кишки при выполнении экстренного вмешательства из лапаротомного доступа (от 300 до 1000 мл, в зависимости от тяжести и объема вмешательства) более чем в два раза превышала таковую у больных, оперированных видеоэндоскопически (358,8 мл и 122,5 мл соответственно,  $p < 0,01$ ).

Среднее время общей госпитализации у больных этой группы составило  $21,1 \pm 3,0$  суток (от 6 до 36 суток), что соответствовало срокам лечения больных, оперированных видеоэндоскопически ( $p > 0,05$ ). При этом продолжительность послеоперационного лечения у больных, оперированных

из открытого доступа, была существенно выше, составляя  $12,0 \pm 1,8$  суток (от 5 до 23 суток).

Интраоперационных осложнений в описываемой группе больных не было. В одном случае у больного было выявлено тяжелое послеоперационное осложнение - несостоятельность илеотрансверзоанастомоза, что потребовало повторных хирургических вмешательств (9,1%).

Таким образом, основным противопоказанием для выполнения экстренного видеозендоскопического вмешательства явились осложнения воспалительного характера (внутрибрюшной абсцесс, перитонит), как следствие перфорации кишки в зоне опухолевого роста. В этих случаях больным потребовалось выполнение экстренной операции из лапаротомного доступа.

## **ВЫВОДЫ**

1. Плановые видеозендоскопические вмешательства оказались возможны у больных раком ободочной кишки любой локализации, преимущественно I и II стадии заболевания. Основными противопоказаниями явились опухоли III и IV стадии, обусловленных местным распространением опухоли. Возраст больных и наличие у них тяжелых сопутствующих заболеваний имели ограниченное влияние на выбор доступа при операциях по поводу рака ободочной кишки.

2. Видеозендоскопические вмешательства по экстренным показаниям были успешно выполнены больным раком ободочной кишки, осложненным, в первую очередь, кровотечением и кишечной непроходимостью. Основными противопоказаниями явились осложнения гнойно-воспалительного характера, как следствие перфорации кишки в зоне опухолевого роста. В два раза реже противопоказаниями к видеозендоскопическому вмешательству у этих больных были тяжелые сопутствующие заболевания.

3. Вмешательства из лапаротомного «открытого» доступа сохраняют свою актуальность в лечении больных раком ободочной кишки. Показания к выполнению операций из лапаротомного доступа сохраняются у больных III - IV стадии рака, в том числе при необходимости выполнения комбинированных вмешательств, а также у больных с тяжелым осложненным течением опухоли.

4. Хорошие и удовлетворительные результаты планового видеоэндоскопического лечения больных раком ободочной кишки были получены в 96,2% случаев. Оценка качества жизни у больных раком ободочной кишки в раннем послеоперационном периоде после видеоэндоскопических вмешательств продемонстрировала существенно лучший результат, сравнительно с больными, оперированными из лапаротомного доступа.

#### **ПРАКТИЧЕСКИЕ РЕКОМЕНДАЦИИ**

1. Видеоэндоскопическая методика позволяет существенно сократить сроки пребывания больных раком ободочной кишки в стационаре, преимущественно за счет времени послеоперационной госпитализации. Влияние наличия сопутствующих заболеваний на сроки послеоперационного лечения недостоверно.

2. Частота развития тяжелых осложнений в группах больных раком ободочной кишки, оперированных из видеоэндоскопического и лапаротомного доступов невелика и, фактически, одинакова (3,8% и 4,0% соответственно).

3. Экстренные операции в группе больных раком ободочной кишки выполнялись по поводу тяжелых осложнений основного заболевания.

4. Оценка качества жизни больных раком ободочной кишки после видеоэндоскопических операций продемонстрировала существенное улучшение общего состояния и меньший болевой синдром, сравнительно с группой больных, оперированных из лапаротомного доступа.

## **СПИСОК РАБОТ, ОПУБЛИКОВАННЫХ ПО ТЕМЕ ДИССЕРТАЦИИ**

1. Возможности лапароскопических операций у больных старших возрастных категорий при раке толстой кишки. // **Хирургия. Журнал им. Н.И. Пирогова.** - 2017. - № 3. - С. 86-89 (в соавт. с З.Б. Халиловым)
2. Лапароскопически-ассистированные вмешательства на толстой и прямой кишке. // Международная Научная Конференция «#SCIENCE4HEALTH2017» (Материалы конференции). – Москва. - 2017. - С.43 (в соавт. с М.И. Борисовой, Е.В. Цыгановой, З.Б. Халиловым)
3. Видеозендоскопическая хирургия рака толстой кишки. // Виноградовские чтения. Актуальные проблемы хирургии, травматологии и реаниматологии. (Материалы конференции). – Москва. - 2017. - С.14-15 (в соавт. с Е.М. Горшуновой, Е.В. Цыгановой, З.Б. Халиловым)
4. Конверсия лапароскопического доступа в хирургии колоректального рака. // **Хирургия. Журнал им. Н.И. Пирогова.** - 2017. - № 5. - С. 83-86 (в соавт. с З.Б. Халиловым)
5. Лапароскопическая хирургия рака ободочной кишки у больных с тяжелыми сопутствующими заболеваниями. // X Международная конференция «Российская школа колоректальной хирургии». (Материалы конференции). – Москва. - 2017. - С.24 (в соавт. с З.Б. Халиловым, Р.Х. Азимовым, Ф.С. Курбановым)
6. Мининвазивные технологии в хирургическом лечении злокачественных новообразований ободочной кишки. // **Доказательная гастроэнтерология. Научно-практический журнал.** – 2017. - том 6. - №1. - С. 21-25 (в соавт. с З.Б. Халиловым, Р.Х. Азимовым, И.С. Пантелеевой, Ф.С. Курбановым)
7. Лапароскопическая хирургия рака ободочной кишки. // **Хирургия. Журнал им. Н.И. Пирогова.** - 2017. - № 7. - С. 14-17 (в соавт. с З.Б. Халиловым, Р.Х. Азимовым, И.С. Пантелеевой, Ф.С. Курбановым)



## РЕЗЮМЕ

кандидатской диссертации А.Ю. Калиниченко

### «Показания и противопоказания к видеоэндоскопическому лечению больных раком ободочной кишки»

В диссертационном исследовании изучались результаты хирургического лечения рака ободочной кишки, в том числе осложненного, с использованием как видеоэндоскопической техники, так и лапаротомного доступа. В работе был сделан акцент на оценке показаний и противопоказаний к применению того или иного хирургического доступа.

На основании полученных данных были сделаны выводы о высокой эффективности видеоэндоскопических вмешательств у больных раком ободочной кишки различных стадий, при максимальной их эффективности при 1-2 стадий рака. В экстренной хирургии осложненного рака ободочной кишки оптимально использование видеоэндоскопических методов вмешательства у больных с кровотечением и кишечной непроходимостью. Основным противопоказанием для выполнения экстренного видеоэндоскопического вмешательства явились осложнения воспалительного характера (внутрибрюшной абсцесс, перитонит), в этих случаях больным потребовалось выполнение экстренной операции из лапаротомного доступа.

## SUMMARY

PhD thesis "Indications and contraindications for video-endoscopic treatment of patients with colon cancer" by A. Yu., Kalinichenko

In PhD research we studied the results of surgical treatment of colon cancer surgery, including complications, using both video-endoscopic equipment and laparotomy. The work focused on the evaluation of indications and contraindications for the application of a surgical access.

Based on these data, we concluded that the video-endoscopic interventions in patients with colon cancer of various stages is effective with maximum efficiency at 1-2 stages of cancer. In emergency surgery complicated by cancer of the colon optimal use of video-endoscopic interventions in patients with bleeding and intestinal obstruction. The primary contraindication to perform an emergency video-endoscopic surgery appeared to be complications of an inflammatory nature (intra-abdominal abscess, peritonitis), in these cases, patients required immediate operation of laparotomy.

Отпечатано в типографии ООО «МакЦентр.Издательство»  
115191, г. Москва, Холодильный пер., д.3, корп. 1, стр. 3.  
Тираж 100 Экз. Зак.№1093

